

بررسی اثرات عصاره آبی میوه شاهتوت *Morus Nigra* بر ترمیم زخم در موش‌های دیابتی نوع ۱

سید محمد مهدی میرجلیلی^۱، شیوا فرامرزی^۲، منصور اسمعیلی دهج^۳،
فاطمه زارع مهرجردی^۴، اقدس میرجلیلی^۵، محمد ابراهیم رضوانی^{۶*}

چکیده

مقدمه: کند شدن روند ترمیم زخم یکی از چندین پیامد ابتلا به دیابت نوع ۱ است. استفاده از عصاره‌های مختلف گیاهی از جمله میوه شاهتوت برای ترمیم زخم در حیوانات نرمال گزارش شده است. از آنجایی که تاکنون اثر این ترکیب بر زخم دیابتی بررسی نشده بود در این مطالعه به بررسی اثر آن بر روند ترمیم زخم دیابتی در مدل آزمایشگاهی پرداخته شد. روش بررسی: در این مطالعه تجربی برای تهیه عصاره، شاهتوت تازه را کاملاً آسیاب و عصاره آن را صاف و در سایه خشک شد. موش‌های آزمایشگاهی نیز با استفاده از تک دوز استرپتوزوتوسین دوز ۶۰ میلی‌گرم بر کیلوگرم دیابتی شدند و زخمی دایره‌ای به قطر ۸ میلی‌متر ایجاد شد. در گروه‌های مختلف از دوزهای ۱۰ یا ۲۰ درصد عصاره، سالین به عنوان کنترل و گروه بدون درمان استفاده شد. سطح زخم در روزهای ۱، ۶ و ۱۱ ارزیابی شد. همچنین، نمونه‌های پوستی حیوانات از لحاظ بافت‌شناسی ارزیابی گردید. نتایج: استعمال موضعی و روزانه عصاره در هر دو دوز موجب تسریع در کاهش مساحت زخم و افزایش میزان بسته شدن یا انقباض آن گردید. مطالعه بافت‌شناسی هم نشان داد که شاخص‌های مختلف ترمیم بافتی مانند تشکیل لایه اپی‌تلیال و لایه گرانوله متمایز و نیز لایه کلاژن‌دار منظم در گروه‌های تیمار شده با عصاره به خوبی قابل مشاهده است. نتیجه‌گیری: عصاره میوه شاهتوت می‌تواند در موش‌های دیابتی شده موجب تسریع در بسته شدن زخم و نیز افزایش شاخص‌های ترمیم بافتی آن مانند تشکیل لایه اپی‌تلیال و تراکم لایه کلاژن شود.

واژه‌های کلیدی: ترمیم زخم، دیابت، موش صحرايي، شاهتوت، اپی‌تلیال، کلاژن

۱، ۲- پزشک، دانشکده پزشکی، دانشگاه علوم پزشکی و خدمات بهداشتی درمانی شهید صدوقی یزد

۵- کارشناس ارشد آناتومی، دانشکده پزشکی، دانشگاه علوم پزشکی و خدمات بهداشتی درمانی شهید صدوقی یزد

۳، ۴، ۶- دانشیار فیزیولوژی، گروه فیزیولوژی، دانشکده پزشکی، دانشگاه علوم پزشکی و خدمات بهداشتی درمانی شهید صدوقی یزد

* (نویسنده مسئول): تلفن: ۰۹۱۳۱۵۶۶۲۹۵، پست الکترونیکی: erezvani@yahoo.com

تاریخ پذیرش: ۱۳۹۵/۹/۴

تاریخ دریافت: ۱۳۹۵/۶/۱۵

مقدمه

دیابت تیپ ۲ نوعی اختلال متابولیک مزمن است که امروزه به دلیل علائم و پیامدهای مختلف به عنوان نوعی سندرم شناخته شده است (۱). زخم‌های مزمن و درمان‌ناپذیر یکی از شایع‌ترین عوارض مزمن دیابت است که قطع اندام‌های تحتانی در بیماران مبتلا به دیابت نوع ۲ است که احتمال قطع سایر اندام‌ها را هم بیشتر می‌کند (۲). اختلال در تشکیل مجدد رگ‌ها و آسیب پایانه‌های اعصاب (۳) و کاهش سنتز شدن نیتریک‌اکساید (۴) در پوست سه عامل عمده در تأخیر زخم هستند.

شاه‌توت با نام علمی *Morus nigra* به خانواده موراسه آ (Moraceae) متعلق است (۵). میوه گیاهان این خانواده خصوصاً شاه‌توت و دیگر میوه‌های تمام‌رنگی منبع خوبی از فلاوونوئیدها، آنتوسیانین‌ها و کارتنوئیدها هستند (۸-۶). در این میان ترکیبات فنولی بیشتر از بقیه دامنه وسیعی از فعالیت‌های ضد دیابتی (۹)، آنتی‌اکسیدانی (۱۰)، ضد ویروسی (۱۱)، ضد میکروبی و ضد سرطانی (۱۲) دارند. اثرات پایین‌آوردگی چربی خون توسط برگ‌های شاه‌توت که مشابه اثر گلین کلامید بوده در بیماران مبتلا به دیابت نوع ۲ است (۱۳). مطالعات تجربی نیز اثرات پایین‌آوردگی چربی عصاره شاه‌توت را تایید نموده‌اند (۱۳-۱۵). همچنین، در اروپا از عصاره برگ شاه‌توت برای تحریک تولید انسولین استفاده شده (۱۶). در مطالعه دیگری فعالیت مهارکنندگی رادیکال‌های نیتریک‌اکسید در بین سه گونه شاه‌توت، توت‌فرنگی (*Fragaria vesca* L) و توت سیاه (*Morus Alba* L.)، بیشترین درصد مهار رادیکال نیتریک‌اکسید در شاه‌توت یعنی ۷۴/۴٪ مشاهده شده است (۱۷).

اخیراً در مطالعه‌ای تأثیر برگ و میوه شاه‌توت بر زخم در حیوانات نرمال بررسی شده است. این مطالعه نشان داد که عصاره میوه شاه‌توت می‌تواند سرعت بسته شدن زخم را افزایش داده و باعث تسریع در سرعت ترمیم زخم در موش‌های نرمال می‌شود (۲۱). از آنجایی که تا کنون اثر عصاره این میوه بر زخم دیابتی بررسی نشده است در این مطالعه به بررسی اثر آن بر

روند ترمیم زخم دیابتی در مدل آزمایشگاهی حیوان آزمایشگاهی پرداخته شد.

روش بررسی

القا دیابت در حیوانات

در این مطالعه تجربی از ۳۶ سر موش صحرایی (*Rattus norvegicus*) سالم و با محدوده وزنی ۲۷۵-۲۵۰ گرم جهت انجام تحقیق استفاده شد. حیوانات همگی در شرایط استاندارد، دسترسی آزاد به آب و غذا و از نظر دوره تاریکی و روشنایی با شرایط ۱۲ ساعته مساوی نگهداری شدند. جهت القاء دیابت نوع ۱، حیوانات در حالت ناشتا تک دوز استرپتوزوتوسین (USA, Znsor) با دوز ۶۰ میلی‌گرم بر کیلوگرم محلول در بافر سترات با اسیدیته ۴/۸ دریافت کردند. حیواناتی که سه روز پس از دریافت استرپتوزوتوسین قند خون بالای ۳۰۰ میلی‌گرم داشتند دیابتی شناخته شده و در ادامه مطالعه از آن‌ها استفاده شد. قند خون در این بخش به وسیله گلوکومتر (Accu-Check Advantage, Roche, German) اندازه‌گیری شد.

ایجاد زخم، تهیه و استفاده از عصاره شاه‌توت تازه

برای تهیه عصاره، شاه‌توت تازه را کاملاً آسیاب و عصاره آن را با فیلتر واتمن ۲۰ صاف و در سایه و در درجه حرارت ۴۰ تبخیر شد. پودر خشک به دست آمده در غلظت‌های ۱۰ و ۲۰ درصد (حجمی/حجمی) تهیه شد. برای ایجاد زخم نخست حیوانات با دوز ترکیبی ۹۰ mg/kg (Holland, Alfasan) و ۱۰ mg/kg زیلازین بی‌هوش شدند و سپس با استفاده از پانچ دقیق با قطر ۸ میلی‌متر دو زخم پوستی با تمام ضخامت (درم و هیپودرم) در پشت حیوان و با فاصله ۱۰ میلی‌متر ایجاد گردید.

جهت بررسی اثرات عصاره شاه‌توت در بهبود ترمیم زخم، ۲۸ موش صحرایی دیابتی در ۴ گروه شامل ۷ سر موش به شکل زیر تقسیم شدند. محلول تازه تهیه‌شده از روز اول و روزی دو بار در محل زخم به شکل موضعی استفاده شد.

۱- گروه کنترل (Cont): موش‌های دیابتی که زخم آن‌ها بر روی زخم آن‌ها تیماری اعمال نشد.

اندازه‌گیری سطح زخم
برای اندازه‌گیری سطح زخم در روز ایجاد زخم (روز صفر)،
۱، ۵ و ۱۰ از محل زخم عکس گرفته شد. سپس سطح زخم در
نرم‌افزار Image J نسخه ۱/۴۶ اندازه‌گیری شد. درصد بسته
شدن زخم با استفاده از فرمول زیر محاسبه شد:

$$\text{سطح زخم روز صفر} / (100 \times \text{اختلاف سطح زخم در روز صفر و روز } n) = \text{درصد بسته شدن زخم}$$

شد. در همه مقایسه‌ها $P < 0.05$ به عنوان تغییرات معنی‌دار در
نظر گرفته شد.

نتایج

نتایج این مطالعه نشان داد که در این مدل آزمایشگاهی،
مساحت و درصد کاهش سطح زخم حیوانات گروه تیمار شده
با حلال دارو با گروه کنترل تفاوت معنی‌داری نداشته است.
درحالی‌که استعمال موضعی محلول ۱۰ درصد ($P < 0.05$) یا ۲۰
درصد ($P < 0.05$) شاه‌توت به طور معنی‌داری مساحت زخم را
نسبت به گروه کنترل کاهش و درصد جمع‌شدگی سطح زخم
را افزایش دهد. ۱۱ روز پس از تجویز روزانه دوز ۱۰ درصد
محلول شاه‌توت، کاهش ۳۷ درصدی سطح زخم ($P < 0.05$) در
مقایسه با ۲۳ درصدی گروه کنترل مشاهده شد. تجویز روزانه
دوز ۲۰ درصدی شاه‌توت به مدت ۶ و ۱۱ روز موجب کاهش
معنی‌دار به ترتیب ۴۷ ($P < 0.05$) و ۹۰ درصد ($P < 0.01$) در
مقایسه با گروه‌های کنترل مربوطه شد (جدول ۱).

۲- گروه حلال (Sal): موش‌های دیابتی که زخم آن‌ها با
محلول نرمال سالین تیمار شد.

۳- گروه تیمار ۱۰ درصد (Morus 10): موش‌های دیابتی که
زخم آن‌ها با عصاره شاه‌توت با دوز ۱۰ در صد تیمار شد.

۴- گروه تیمار ۲۰ درصد (Morus 20): موش‌های دیابتی که
زخم آن‌ها با دوز عصاره شاه‌توت با دوز ۲۰ درصد تیمار شد.

روز n می‌تواند یکی از روزهای ۱، ۵ و ۱۰ باشد.

تهیه برش‌های بافتی

به منظور انجام کار بافت‌شناسی از بافت ترمیم شده پوست
نمونه‌های ۱۰ در ۱۰ میلی‌متر برداشته شد. نمونه‌ها بلافاصله در
فرمالین ۱۰ درصد فیکس شدند و در دستگاه پروسسور بافتی
مراحل مختلف آبیگری شفاف‌سازی با گزلیل و پارافینه‌کردن
انجام شد. مقاطعی با ضخامت ۵ الی ۶ میکرون از بافت تهیه
شد و بعد نمونه را در آب الکل قرار داده شد تا چروکیدگی
آن‌ها برطرف شد. سپس با لام آغشته به چسب آلومین
گلیسرین نمونه را از آب گرفته شدند. رنگ‌آمیزی با
هماتوکسیلین و اتوزین انجام گرفت.

روش تجزیه و تحلیل داده‌ها

داده‌ها بر اساس Mean \pm SEM است. برای پی بردن به
اختلاف بین گروه‌ها از آزمون آماری ANOVA نرمال یک طرفه
(آنالیز واریانس یک طرفه) و پس‌آزمون توکی نرم‌افزار استفاده

جدول ۱: اثر دوزهای مختلف ۱۰ و ۲۰ درصدی محلول شاه‌توت بر زخم پوستی موش دیابتی.

عصاره ۲۰	عصاره ۱۰	حلال	کنترل	گروه / کمیت سنجش شده
۲۲۹/۴ \pm ۳	۲۲۶/۸ \pm ۵	۲۳۱/۱ \pm ۴	۲۲۱/۳ \pm ۶	میزان و درصد کاهش سطح زخم روز ۱
۱۲۲/۱ \pm ۵ (۰.۴۷)*	۱۴۳/۵ \pm ۴ (۰.۳۷)	۱۷۳/۰ \pm ۳ (۰.۲۴)	۱۶۹/۳ \pm ۴ (۰.۲۳)	میزان و درصد کاهش سطح زخم روز ۶
۲۳/۶ \pm ۳ (۰.۹۰)**	۵۱/۱ \pm ۲ (۰.۷۷)*	۵۷/۷ \pm ۴ (۰.۷۵)	۶۲/۳۰ \pm ۵ (۰.۷۱)	میزان و درصد کاهش سطح زخم روز ۱۱

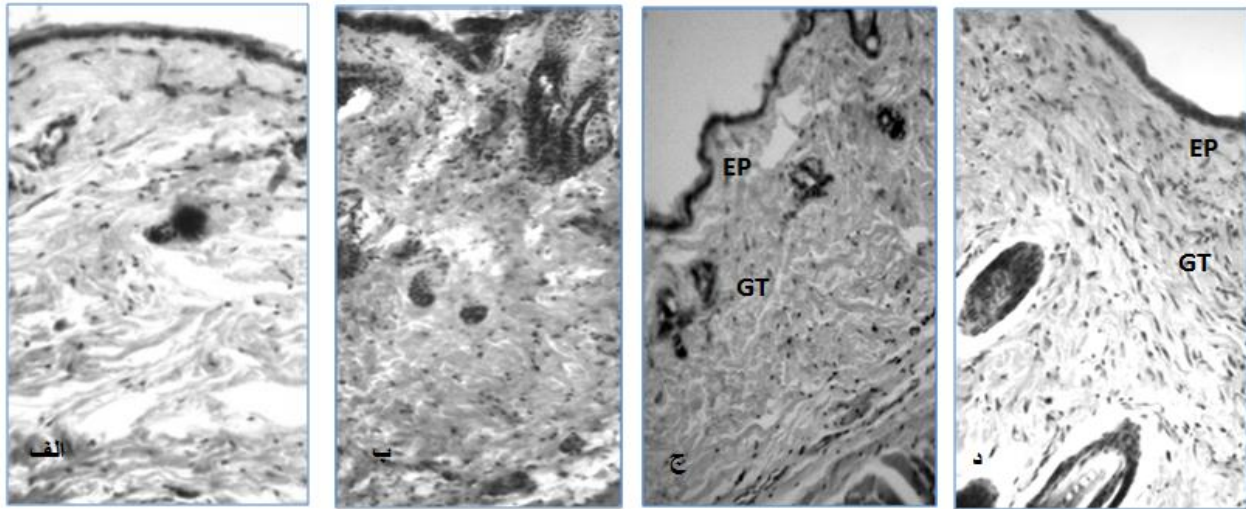
* و ** یعنی اختلاف معنی‌دار به ترتیب با $P < 0.05$ و $P < 0.01$ با گروه کنترل مربوطه، آنالیز واریانس و پس‌آزمون توکی

نمی‌شود. همین‌طور رشته‌های کلاژن هم به مقدار کمی و بدون
نظم قرار گرفته‌اند (شکل ۱- الف و ب). درحالی‌که در گروه
دیابتی تیمار شده خصوصاً دوز ۲۰ درصد لایه اپی‌تلیال به‌خوبی

نتایج مطالعه بافت‌شناسی نشان داد که در گروه کنترل که
حیوانات عصاره دریافت نکرده‌اند، لایه اپی‌تلیال ناقص است و
تمایز خوبی بین اپی‌تلیال و لایه بافت گرانوله زیرین دیده

در حال منظم شدن هستند و تراکم سلولی- فیبروبلاستی آن در حال افزایش است (شکل ۱- ج و د).

شکل گرفته و تمایز خوبی با بافت گرانوله زیرین ایجاد کرده است. همین‌طور رشته‌های کلاژن در بخش تحتانی لایه گرانوله



شکل ۱: برش‌های بافتی از زخم موش‌های دیابتی ترمیم شده که با هماتوکسیلین-اُوزین رنگ‌آمیزی شده است. بزرگنمایی ۲۰۰ برابر است. الف: حیوان دیابتی تیمار نشده ب: حیوان دیابتی تیمار شده با حلال سالین، ج و د- حیوان دیابتی تیمار شده به ترتیب با دوز ۱۰ و ۲۰ درصد. EP، لایه اپی‌تلیال GT، لایه گرانوله

بحث

خون‌رسانی، افزایش رهایش اکسیژن به دلیل هیپرگلیسمی، عدم تولید کافی سایتوکین‌های تروفیک و کاهش سطح کلاژن و فیبرونکتین و شبکه‌ای شدن آن‌ها از پیامدهای اصلی دیابت است که موجب کاهش سرعت و کیفیت در ترمیم زخم می‌شود (۲۰).

در مطالعه‌ای که در سال ۲۰۱۵ انجام شد اثر شاه‌توت را بر زخم پوستی موش‌های صحرایی نرمال بررسی شد. نتایج این مطالعه نشان داد که عصاره میوه شاه‌توت و نه برگ آن موجب تسریع در بهبود زخم دیابتی می‌شود (۲۱). میوه این گیاه سرشار از ترکیبات فنولی است که طیف وسیعی از اثرات بیولوژیکی را مانند فعالیت ضد میکروبی، آنتی‌اکسیدانی و ضد التهابی را از خود نشان می‌دهند. به علاوه، مطالعات نشان می‌دهند که میوه شاه‌توت حاوی مقادیر زیادی فلاونوئیدها، آنتوسیانیدها و کارتنوئیدها است (۲۲).

گیاهان با اثرات دارویی مانند شاه‌توت که اثرات ضد میکروبی، آنتی‌اکسیدانی و ضد التهابی دارند، می‌توانند در بهبود زخم نقش اساسی داشته باشند. در میوه شاه‌توت نوعی فلاونوئیدها با

نتایج این مطالعه نشان می‌دهد که استعمال موضعی محلول حاوی ۱۰ و ۲۰ درصد عصاره شاه‌توت می‌تواند موجب تسریع در تشکیل کراست (Crust) یا پوسته خشک روی زخم، کاهش بیشتر در مساحت و افزایش سرعت جمع‌شدگی زخم در موش‌های دیابتی شود. همچنین، عصاره شاه‌توت از طریق افزایش تولید و تکثیر سلول‌های اپی‌تلیال، افزایش توده لایه گرانوله و کلاژن منظم بیشتر موجب ترمیم بافت آسیب‌دیده در این حیوانات می‌شود.

ترمیم زخم در سه مرحله انجام می‌شود. مرحله التهابی که در آن لکوسیت‌ها خصوصاً نوتروفیل‌ها به بافت آسیب دیده نفوذ می‌کنند، مرحله تکثیر و تزاید سلولی که در آن فیبروبلاست‌ها، کراتینوسیت‌ها و سلول‌های اپی‌تلیال رشد و تکثیر می‌یابند و مرحله نوساختاری (Remodeling) که در آن رگ‌زایی، تجمع کلاژن و شبکه‌ای شدن آن، تشکیل بافت گرانوله و فیبروپلازی و در نهایت تشکیل لایه اپی‌تلیال و انقباض و جمع‌شدگی زخم است (۱۸، ۱۹). در جریان دیابت نقص‌های زیادی در فرایندهای فوق به وجود می‌آید. کاهش توان رگ‌زایی (Angiogenesis) و

در مطالعه اخیر مشخص شد که در میان انواع توت، نقش ضدالتهابی و آنتی‌اکسیدانی میوه شاه‌توت بیشتر به وجود مقادیر زیاد آنتوسیانین (Anthocyanin) در آن مربوط است (۲۵)؛ بنابراین، ممکن است بخش زیادی از اثرات بهبوددهندگی زخم از عصاره شاه‌توت به وجود ترکیبات آنتی‌اکسیدان و ضدالتهابی موجود در آن نسبت داد.

نتیجه‌گیری

به طور کلی نتایج این مطالعه نشان می‌دهد که عصاره میوه شاه‌توت می‌تواند در حیوانات دیابتی موجب افزایش سرعت ترمیم و بسته شدن زخم شود. همچنین این عصاره، ترمیم بافت‌های آسیب دیده در محل زخم و سرعت اپی‌تلیالیزه شدن و میزان کلاژنه شدن را افزایش می‌دهد.

تمام این اثرات دیده می‌شود که از گروه گلیکوزیدهای فلاوونوئیدی هستند (۲۱،۲۳).

مهار آنزیم‌های کلاژناز، الاستاز و هیالورونیداز نیز می‌توانند در بهبود التیام زخم مؤثر باشند. در مطالعه قبلی که اثر عصاره میوه شاه‌توت را بر زخم پوستی در موش‌های نرمال بررسی کرده مشخص شده است که عصاره‌های مختلف میوه این گیاه باعث مهار آنزیم‌های کلاژناز، الاستاز و هیالورونیداز شده است (۲۱)؛ بنابراین به نظر می‌رسد بخشی از اثرات بهبود دهندگی زخم به وجود اثرات مهاری کلاژناز، الاستاز و هیالورونیداز مرتبط باشد.

گلیکوزیدهای فلاوونول مانند روتین (Rutin)، ایزوکوئرستین و کامفرول از میوه شاه‌توت جداسازی و تخلیص شده‌اند که همگی دارای خاصیت ضدالتهابی و آنتی‌اکسیدانی هستند (۲۴).

References:

1. Komesu MC, Tanga MB, Buttros KR, Nakao C. *Effects of acute diabetes on rat cutaneous wound healing*. Pathophysiology 2004; 11(2):63-7.
2. Sullivan KA, Hayes JM, Wiggin TD, Backus C, Oh SS, Lentz SI, et al. *Mouse models of diabetic neuropathy*. Neurobiology of disease 2007; 28(3): 276-85.
3. Jeffcoate WJ, Harding KG. Diabetic foot ulcers. Lancet 2003; 361: 1545.
4. Schäffer MR, Tantry U, Efron PA, Ahrendt GM, Thornton FJ, Barbul A. *Diabetes-impaired healing and reduced wound nitric oxide synthesis: a possible pathophysiologic correlation*. Surgery 1997; 121(5): 513-9.
5. Ercisli S, Orhan E. *Chemical composition of white (Morus alba), red (Morus rubra) and black (Morus nigra) mulberry fruits*. Food Chem 2007; 103(4): 1380-4.
6. Bang IS, Park HY, Yuh CS, Kim AJ, Yu CY, Ghimire B, et al. *Antioxidant activities and phenolic compounds composition of extracts from mulberry (Morus alba L.) fruit*. Korean Med Crop Sci 2007; 15(2): 120-7.
7. Bang IS, Park HY, Yuh CS, Kim AJ, Yu CY, Ghimire B. et al. *Antioxidant activities and phenolic compounds composition of extracts from mulberry (Morus alba L.) fruit*. Korean J Med Crop Sci 2007; 15(2): 120-7.
8. Kim YC, Kim MY, Takaya Y, Niwa M, Chung SK. *Phenolic antioxidants isolated from Mulberry leaves*. Food Sci and Biotech 2007; 16(5): 854-7.
9. Uzochukwu IC, Osadebe PO. *Comparative evaluation of antidiabetic activities of Flavonoids extract and crude methanol extract of lornanthus Micranthus parasitic on*. J Pharmaceutical and Allied Sciences 2007; 4(1): 2-7.

9. Rice-evans CA, Miller NJ, Bolwell PG, Bramley PM, Pridham JB. *The relative antioxidant activities of plant-derived polyphenolic flavonoids*. Free radical research 1995; 22(4): 375-83.
- 8- Kaul TN, Middleton E, Ogra PL. *Antiviral effect of flavonoids on human viruses*. J med virology 1985; 15(1): 71-9.
10. Sak K, Everaus H. *Role of flavonoids in future anticancer therapy by eliminating the cancer stem cells*. Current stem cell research & therapy 2015; 10(3): 271-82.
11. Andallu B, Suryakantham V, Srikanthi BL, Reddy GK. *Effect of mulberry (Morus indica L.) therapy on plasma and erythrocyte membrane lipids in patients with type 2 diabetes*. Clinica Chimica Acta 2001; 314(1): 47-53.
12. Andallu B, Varadacharyulu NC. *Control of hyperglycemia and retardation of cataract by mulberry (Morus indica L.) leaves in streptozotocin diabetic rats*. Indian j experimental biology 2002; 40(7): 791-5.
13. Andallu B, Kumar AV, Varadacharyulu N. *Lipid abnormalities in streptozotocin-diabetes: Amelioration by Morus indica L. cv Suguna leaves*. International j diabetes in developing countries 2009; 29(3): 123-28.
14. Nakamura S, Hashiguchi M, Yamaguchi Y, Oku T. *Hypoglycemic effects of Morus alba leaf extract on postprandial glucose and insulin levels in patients with type 2 diabetes treated with sulfonylurea hypoglycemic agents*. Journal of Diabetes & Metabolism 2011; 2(9): 158.
15. Nikkhah E, Khayami M, Heidari R. *In vitro screening for antioxidant activity and cancer suppressive effect of Blackberry (Morus nigra)*. Iranian j cancer prevention 2008; 1(4): 167-72.
16. Singer AJ, Clark RA. *Cutaneous wound healing*. New England journal of medicine 1999 2; 341(10): 738-46.
17. Bielefeld KA, Amini-Nik S, Alman BA. *Cutaneous wound healing: recruiting developmental pathways for regeneration*. Cellular and Molecular Life Sciences 2013; 70(12): 2059-81.
18. Brem H, Tomic-Canic M. *Cellular and molecular basis of wound healing in diabetes*. The J clinical investigation 2007; 117(5): 1219-22.
19. Akkol, Esra Küpeli, et al. *"Bioassay-Guided Isolation and Characterization of Wound Healer Compounds from Morus nigra L.(Moraceae)." gene expression* 10 (2015): 11. (2015): 484-495.
20. Stintzing FC, Stintzing AS, Carle R, Frei B, Wrolstad RE. *Color and antioxidant properties of cyanidin-based anthocyanin pigments*. J Agricultural and Food Chemistry 2002 9; 50(21): 6172-81.
21. Özgen M, Serçe S, Kaya C. *Phytochemical and antioxidant properties of anthocyanin-rich Morus nigra and Morus rubra fruits*. Scientia Horticulturae 2009 3;119(3):275-9.
22. Naderi, Gholam Ali, et al. *"Antioxidant activity of three extracts of Morus nigra."* Phytotherapy Research 18.5 (2004): 365-369.
23. Özgen, Mustafa, Sedat Serçe, and Cemal Kaya. *"Phytochemical and antioxidant properties of anthocyanin-rich Morus nigra and Morus rubra fruits."* Scientia Horticulturae 119.3 (2009): 275-279.

24.

Effect of aqueous extract of *Morus nigra* on skin wound healing in type 1 diabetic rats

Sayyed Mohammad Mahdi Mirjalili¹, Shiva Faramarzi², Manasour Esmailidehaj³,
Fatemeh Zare Mehrjardi⁴, Mohammad Ebrahim Rezvani⁵

¹⁻⁶ Department of Physiology, Faculty of Medicine, Shahid Sadoughi University of Medical Sciences, Yazd, Iran

Received: 5 Sep 2016

Accepted: 24 Nov 2016

Abstract

Introduction: Delay in wound healing is one of several complications of type 1 diabetes. It has been reported that the use of various herbal extracts such as *Morus nigra* increase the wound healing. Since, there are no studies on investigation of the effects of *Morus nigra* on wound healing in diabetics so this study was conducted to determine wound healing effects of *Morus nigra* in diabetic rats.

Methods: In this experimental study, the fresh fruits were blended and pressed. Then, the extract was filtered and then was passed through the filter paper then it was dried in shade. Diabetes was induced by injection of single dose of streptozotocin (60 mg/kg). The circular wound (diameter 8 cm) was created on the back of each rat. The wounds were topically treated with 10 or 20 percent of concentration of the extract. Wounds in control group were treated with saline and normal group received no treatment. Wound areas were monitored on days 1, 6 and 11; the repaired tissues were removed for histological evaluations.

Result: Daily and local applications of the extract displayed significant wound healing activity through the reducing wound area and acceleration of wound contraction. Histological findings showed that various indices of tissue repairment such as integrated epithelial, typical granulated and regular collagen layers were more obvious in the treated wounds.

Conclusion: Topical application of the *Morus nigra* extract can accelerate wound contraction and improve the histological indices include formation of epithelial and granulated layers and increase collagen density in the repaired tissue.

Keywords: Wound Healing, Diabetes, Rat, *Morus Nigra*, Epithelial, Collagen

This paper should be cited as:

Sayyed Mohammad Mahdi Mirjalili, Shiva Faramarzi, Manasour Esmailidehaj, Fatemeh Zare Mehrjardi, Mohammad Ebrahim Rezvani. **Effect of aqueous extract of *Morus nigra* on skin wound healing in type 1 diabetic rats.** J Shahid Sadoughi Univ Med Sci 2017; 25(4): 264-70.

*Corresponding author: Tel: 09131566295, email: erezvani@yahoo.com