

بررسی اثرات مت‌آمفتامین بر تکوین بیضه در موش‌های صحرایی نابالغ

مرضیه لطفی^۱، علی نوری^{۲*}، اکبر کریمی^۳، علی اصغر پیله وریان^۴

چکیده

مقدمه: مت‌آمفتامین یک داروی محرک سیستم عصبی مرکزی است که مصرف آن بین نوجوانان افزایش پیدا کرده است، به دلیل اینکه دوره نوجوانی، دوران بسیار حساسی است و هنوز سیستم‌های تولیدمثل در حال رشد و تکوین هستند در این مطالعه تجربی اثرات مت‌آمفتامین بر تکوین بیضه در موش‌های صحرایی نابالغ مورد ارزیابی قرار گرفت.

روش بررسی: ۴۰ سر موش صحرایی نر نابالغ نژاد ویستار (۳۵ روزه) به چهار گروه تقسیم شدند: گروه شاهد و گروه دریافت کننده مت‌آمفتامین (۱،۳،۵ mg/kg). گروه شاهد سرم فیزیولوژی و گروه‌های تیمار مت‌آمفتامین را به مدت ۱۰ روز و به شیوه درون صفاقی دریافت کردند و به آن‌ها اجازه داده شد تا به بلوغ برسند، سپس موش‌ها تشریح و بافت بیضه جدا گردید و پس از وزن شدن جهت تهیه مقاطع بافتی درون فرمالین قرار گرفت. نتایج به دست آمده توسط آنالیز واریانس یک طرفه و تست دانکن مورد بررسی قرار گرفت.

نتایج: فضاهای ایجاد شده در لوله‌های اسپرم‌ساز نشان‌دهنده اختلال در اسپرماتوژنز بود، همچنین میانگین تعداد انواع سلول‌ها (اسپرماتوگونی، اسپرماتوسیت، اسپرماتید، اسپرم‌های بالغ) در گروه‌های تیمار نسبت به گروه شاهد به صورت معنی‌داری کاهش یافته بود ($P < 0.001$) که این کاهش وابسته به دوز بود. میانگین وزن بیضه‌ها به وزن بدن در گروه‌های تیمار نسبت به گروه شاهد اختلاف معنی‌داری نشان نداد.

نتیجه‌گیری: مصرف مکرر مت‌آمفتامین حتی در دوزهای پایین از طریق اثر بر محور هیپوفیز-گناد و عوامل مختلف دخیل در اسپرماتوژنز باعث ایجاد اختلال در اسپرماتوژنز می‌شود که ممکن است سبب کاهش باروری در جنس نر گردد.

واژه‌های کلیدی: مت‌آمفتامین، اسپرماتوژنز، بیضه، موش صحرایی

۱- کارشناس ارشد زیست‌شناسی تکوین جانوری، دانشگاه پیام نور اصفهان

۲- استادیار، گروه زیست‌شناسی، دانشگاه آزاد اسلامی واحد فلاورجان، اصفهان

۳- استادیار، گروه زیست‌شناسی، دانشگاه پیام نور اصفهان

۴- دانشیار، گروه زیست‌شناسی، دانشگاه پیام نور اصفهان

- این مقاله برگرفته از پایان‌نامه دانشجویی است.

* (نویسنده مسئول): تلفن: ۰۹۱۳۱۶۹۹۱۸۲، پست الکترونیکی: ali.noori55@gmail.com

تاریخ پذیرش: ۱۳۹۵/۳/۱۳

تاریخ دریافت: ۱۳۹۵/۱/۲۶

مقدمه

مت‌آمفتامین (Methamphetamine)، ماده‌ای مخدر شیمیایی و مصنوعی از گروه توان‌افزا است که مصرف آن بر روی سلسله اعصاب تأثیر گذاشته و فعالیت بدنی فرد را افزایش می‌دهد (۱). امروزه مصرف این دارو در جامعه به خصوص در بین نوجوانان و جوانان یعنی گروهی که در سن تولیدمثل هستند رو به افزایش بوده و به صورت یک معضل اجتماعی درآمده است (۲،۳). در مورد اثرات این دارو بر روی دستگاه‌های مختلف فرد بالغ مطالعات زیادی صورت گرفته است (۴). این دارو از جمله موادی است که فشار خون را بالا می‌برد و باعث ضربان نامنظم قلب و تحریک دستگاه‌های تنفسی می‌شود (۵). همچنین از سال‌ها قبل اثرات تراژونیک و سمیتی که این دارو برای جنین دارد، مورد توجه محققین بوده است (۶). در مطالعه‌ای تأثیر مت‌آمفتامین بر روی جنین موش باردار بررسی شده که نتایج نشان می‌دهد استفاده از مت‌آمفتامین در زنان باردار در طول دوره اندام‌زایی باعث ایجاد ناهنجاری و خونریزی مغز جنین می‌شود (۷). همچنین مصرف این دارو در طول دوره بارداری باعث آسیب به سلول‌های عضلانی قلب جنین و تکامل غیر طبیعی آن می‌گردد (۸). اپی تلیوم لوله‌های اسپرم‌ساز شامل سلول‌های سرتولی و اجدادی اسپرم است که سلول‌های اجدادی خود شامل اسپرماتوگونی‌ها، اسپرماتوسیت اولیه، اسپرماتوسیت ثانویه و اسپرماتید است. اسپرماتوگونی‌ها از طریق تقسیم میتوز به اسپرماتوسیت‌ها تکثیر پیدا کرده و سپس این سلول‌ها از طریق تقسیم میوز اسپرم‌ها را تولید می‌کنند. در هنگام تقسیم سلولی آنتی‌ژنی به نام آنتی‌ژن تکثیر هسته‌ای سلول (PCNA یا proliferating cell nuclear antigen) در هسته سلول بیان می‌شود که این آنتی‌ژن بخشی از DNA polymerase δ را تشکیل می‌دهد که این آنزیم در تنظیم سیکل سلولی نقش دارد. سلول‌هایی که در حال تقسیم می‌باشند از جمله اسپرماتوگونی‌ها و اسپرماتوسیت‌ها این آنتی‌ژن را دارا هستند (۹). در هنگام آپوپتوزیس ژنوم سلولی به تعدادی قطعات دو رشته‌ای DNA با وزن مولکولی پایین می‌شکند. حتی در بیضه سالم تعدادی سلول آپوپتوتیک دیده

می‌شود (۱۰). Carmen و همکاران در مطالعه خود اثبات کردند که نهان بیضه‌ای باعث بر هم خوردن نسبت سلول‌های در حال تکثیر به سلول‌های آپوپتوتیک می‌گردد (۱۱). اثر القایی آپوپتوزیس مت‌آمفتامین در لوله‌های اسپرم‌ساز در مطالعه Yamamoto و همکاران به اثبات رسیده است (۱۲). همچنین تقوی و همکاران در مطالعه خود نشان دادند که حتی مصرف یک بار مت‌آمفتامین به ویژه با دوز بالا، می‌تواند باعث تغییر در نسبت تکثیر به آپوپتوزیس در بیضه گردد، در نتیجه فرایند طبیعی اسپرم‌سازی مختل شده و می‌تواند مشکلاتی را در باروری مردان ایجاد کند (۱۳).

در مطالعات قبلی تأثیر مت‌آمفتامین در موش‌های بالغ و همچنین بیضه بالغ بررسی شده است؛ بنابراین از آن جایی که تأثیر مت‌آمفتامین بر تکوین بیضه بررسی نشده است و مصرف این دارو به دلایلی (قیمت کمتر و باور غلطی که شیشه اعتیاد ندارد) بین نوجوانان افزایش پیدا کرده و این دوران، دوران بسیار حساسی است که تکوین سیستم‌های تولیدمثلی تا زمان بلوغ ادامه می‌یابد، لذا در این مطالعه بر آن شدیم که مصرف مت‌آمفتامین در دوران قبل از بلوغ، چه تأثیری بر بلوغ و تکوین بیضه خواهد گذاشت.

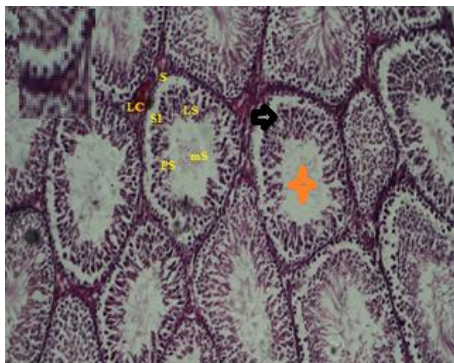
روش بررسی

حیوانات: در این مطالعه تجربی ۴۰ سر موش صحرایی نابالغ، نر، نژاد ویستار، ۳۵ روزه با وزن متوسط ۵۰-۴۰ گرم از انستیتو پاستور تهران خریداری و به آزمایشگاه، واقع در پیام نور مرکز اصفهان منتقل شدند. آزمایش‌ها مورد تأیید شورای پژوهشی دانشگاه پیام نور استان اصفهان قرار گرفت و بر طبق دستورالعمل‌های اخلاقی انجمن بین‌المللی مطالعه درد (International Association for Study of Pain) در مورد حیوانات آزمایشگاهی انجام شد (۱۴) و حیوانات در طول مطالعه دسترسی کافی به آب و غذا داشتند و سیکل نوری ۱۲ ساعت روشنایی و ۱۲ ساعت تاریکی مطابق شرایط استاندارد برای آن‌ها تأمین گردید.

روش هماتوکسیلین- ائوزین رنگ‌آمیزی شدند و در زیر میکروسکوپ بررسی و تعداد سلول‌های اسپرماتوگونی، اسپرماتوسیت و اسپرماتید شمارش شدند. سپس جهت بررسی تعداد اسپرم‌ها در ناحیه اپیدیدیم، دم اپیدیدیم از بیضه چپ جدا شد و در ۲ میلی‌لیتر سرم فیزیولوژی ۳۷ درجه برش داده شد تا اسپرم‌ها آزاد شوند، پس از ده دقیقه سوسپانسیون به نسبت ۱:۲۰ با نرمال سالین از سوسپانسیون فوق تهیه گردید و ۱۰ میکرو لیتر از آن بر روی لام نئوبار قرار گرفت و هر چهار بخش ۱۶ خانه‌ای موجود بر روی لام نئوبار شمارش و میانگین آن حساب شد. داده‌های حاصل از مطالعه حاضر تحت آنالیز واریانس یک طرفه و تست دانکن (Duncan) با نرم‌افزار SPSS^{۱۹} قرار گرفتند و سطح ($P < 0.05$) تفاوت معنی‌دار در نظر گرفته شد.

نتایج

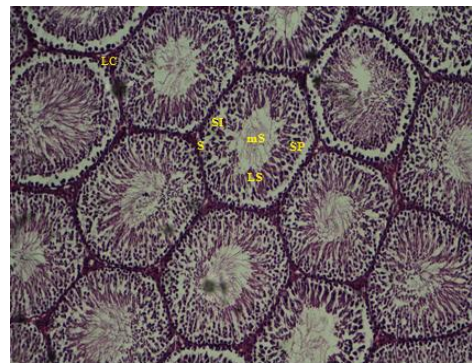
با توجه به بررسی‌هایی که بر روی لام‌های رنگ‌آمیزی شده با روش هماتوکسیلین- ائوزین صورت گرفت، مشاهده شد که در گروه‌های دریافت‌کننده مت‌آمفتامین با غلظت‌های ۱.۳، ۵ mg/kg لایه ژرمینال در لوله‌های سمی نیفر بلوکه شده و همچنین بین سلول‌های دودمان اسپرماتوسیت اختلال وجود دارد که سبب ایجاد اختلال (تأخیر یا وقفه) در روند اسپرماتوژنز می‌شود و این روند مشاهده اختلال در گروه دریافت‌کننده با دوز ۵ mg/kg مشهودتر است (شکل ۴-۲). همچنین تعداد اسپرم‌های بالغ آزاد شده در فضای لومن لوله‌های اسپرم‌ساز نیز کاهش پیدا کرده است.



شکل ۲: گروه تیمار (۱ میلی‌گرم بر کیلوگرم) - بزرگنمایی $\times 10$

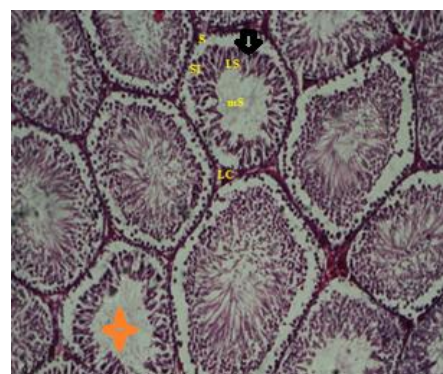
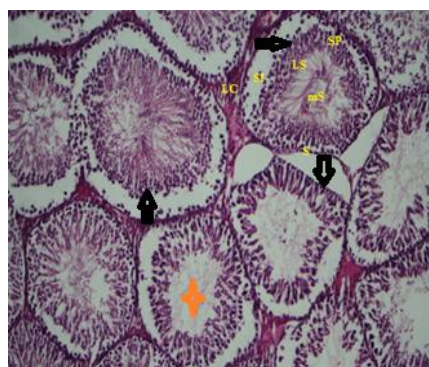
آماده‌سازی محلول مت‌آمفتامین: مت‌آمفتامین از نیروی انتظامی مرکز اصفهان تهیه گردید. از جمله محدودیت‌های تحقیق، مشکل تهیه مت‌آمفتامین از نیروی انتظامی و همچنین نگهداری آن نزد خود بود. دارو در غلظت‌های مشخص در سرم فیزیولوژی حل شد (دوزهای ۱.۳، ۵ میلی‌گرم بر کیلوگرم وزن بدن) و در ساعات مشخص به صورت درون صفاقی به حیوانات تزریق شد. به دلیل این که در تحقیق حاضر از موش‌های نوزاد استفاده شده است، از دوزهای پایین مت‌آمفتامین استفاده شد، زیرا دوزهای بالاتر باعث آوردوز موش می‌شد (۱۵).

شیوه نمونه‌گیری: حیوانات به صورت تصادفی به چهار گروه ۱۰ تایی تقسیم شدند. سه گروه به ترتیب دوزهای ۱، ۳ و ۵ میلی‌گرم بر کیلوگرم وزن بدن مت‌آمفتامین و گروه چهارم به عنوان گروه شاهد سرم فیزیولوژی دریافت کردند (با توجه به این که گروه شاهد در نظر گرفته شد، گروه کنترل در نظر گرفته نشد و گروه شاهد با گروه‌های تجربی (گروه‌هایی که مت‌آمفتامین دریافت کردند) مقایسه شد (۱۵)). سپس مت‌آمفتامین به مدت ۱۰ روز به موش‌های ۳۵ روزه تزریق شد و اجازه داده شد تا به بلوغ برسند. پس از بلوغ موش‌ها بی‌هوش و تشریح شدند، بیضه‌ها جدا و وزن شدند، سپس بیضه‌های راست از هر گروه جهت تهیه مقاطع بافتی درون فرمالین ۱۰٪ قرار گرفت که پس از ۲۴ ساعت به وسیله دستگاه Tissue Processor آگیری و از قسمت‌های مختلف بافت بیضه برش‌هایی تهیه شد که پس از پارافین‌زدایی به



شکل ۱: گروه شاهد - بزرگنمایی $\times 10$ - رنگ‌آمیزی به روش H&E

رنگ‌آمیزی به روش H&E



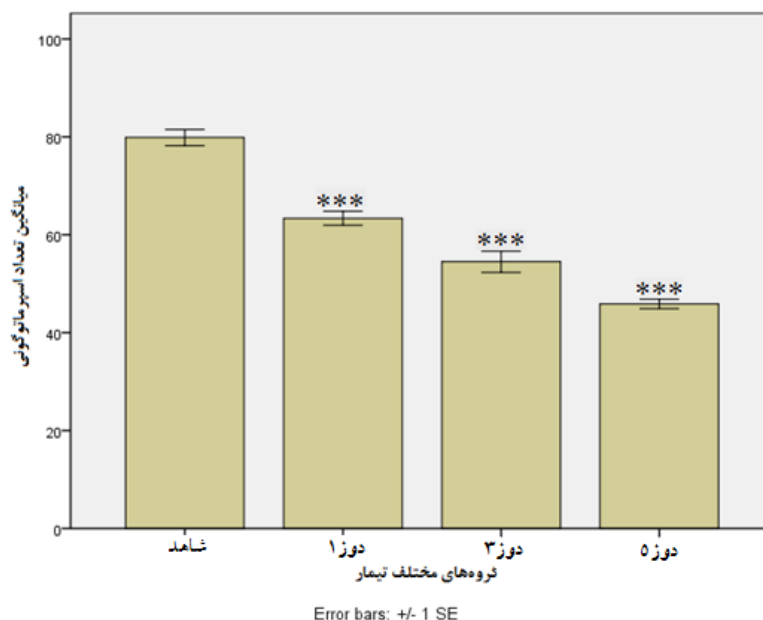
شکل ۴: گروه تیمار (۵ میلی گرم بر کیلوگرم) - بزرگنمایی $\times 10$ رنگ آمیزی به روش H&E

شکل ۳: گروه تیمار (۳ میلی گرم بر کیلوگرم) - بزرگنمایی $\times 10$ رنگ آمیزی به روش H&E

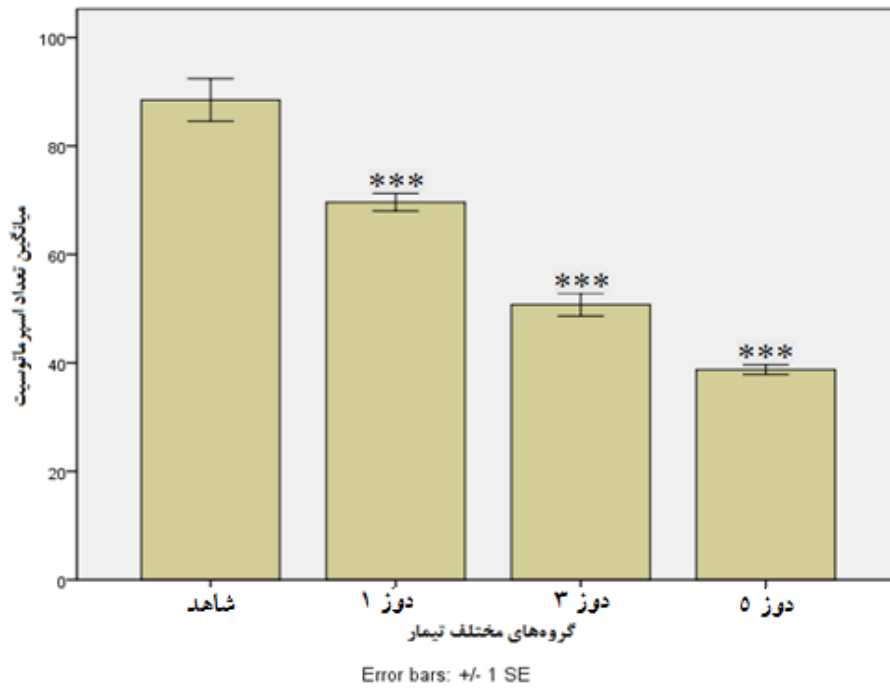
S اسپرماتوگونی، SI اسپرماتوسیت، SP اسپرماتیدهای زودرس، LS اسپرماتیدهای نهایی، MS اسپرم بالغ، LC سلول‌های لایدیک) - تاخیر و وقفه در اسپرماتوژنز - کاهش تعداد اسپرم‌های بالغ - به فضای خالی بین اسپرماتوگونی‌ها و مراحل بعدی تکثیر و تمایز توجه کنید. قطبیت و یکنواختی در روند اسپرماتوژنز دچار اختلال شده است.

اندازه‌گیری شد و میانگین آن نسبت به وزن بدن حساب شد که بین میانگین وزن بیضه‌ها به بدن در گروه‌های تیمار و گروه شاهد تفاوت معنی‌داری وجود نداشت (نمودار ۴). همان‌طور که در نمودار ۵ مشاهده می‌شود، میانگین تعداد اسپرم‌ها در گروه‌های تیمار نسبت به گروه شاهد کاهش معنی‌داری داشت ($P < 0.001$) (نمودار ۵).

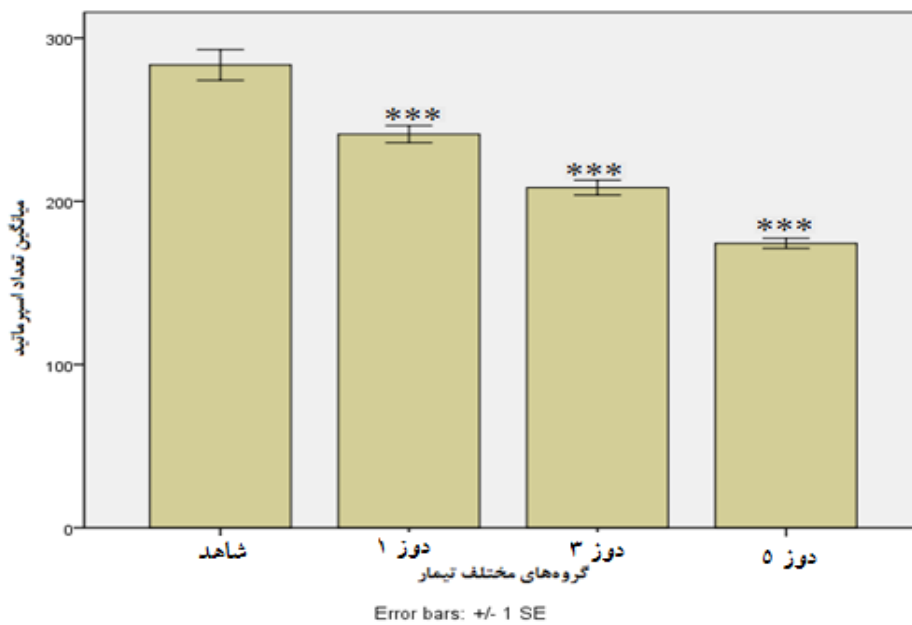
در این مطالعه تعداد سلول‌ها (اسپرماتوگونی، اسپرماتوسیت و اسپرماتید) در بافت بیضه شمارش شد که نتایج نشان می‌دهد میانگین تعداد سلول‌ها (اسپرماتوگونی، اسپرماتوسیت و اسپرماتید) در گروه‌های تیمار نسبت به گروه شاهد کاهش معنی‌داری داشت ($P < 0.001$) که این کاهش وابسته به دوز بود (نمودار ۳، ۲، ۱). همچنین در این مطالعه وزن بیضه‌ها



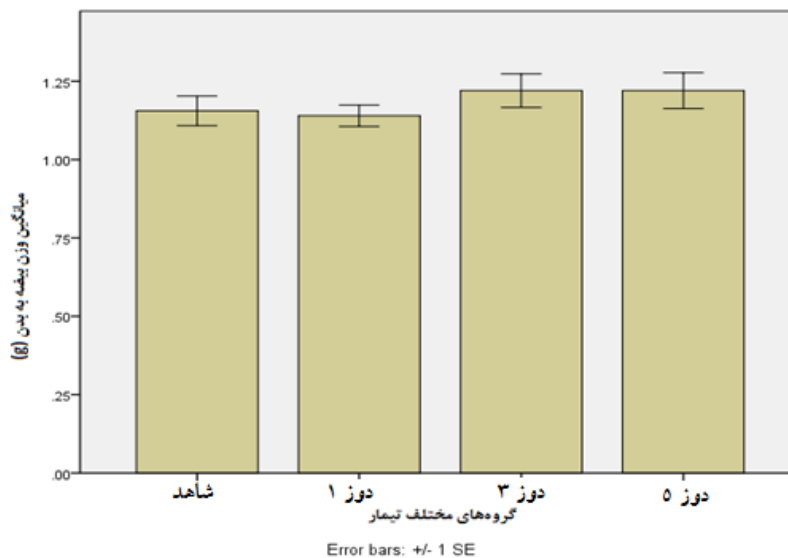
نمودار ۱: مقایسه میزان تغییرات میانگین تعداد اسپرماتوگونی‌ها بین گروه‌های تیمار و گروه شاهد به تفکیک غلظت. *** نشان‌دهنده کاهش معنی‌دار ($P < 0.001$) در گروه‌های تیمار نسبت به گروه شاهد



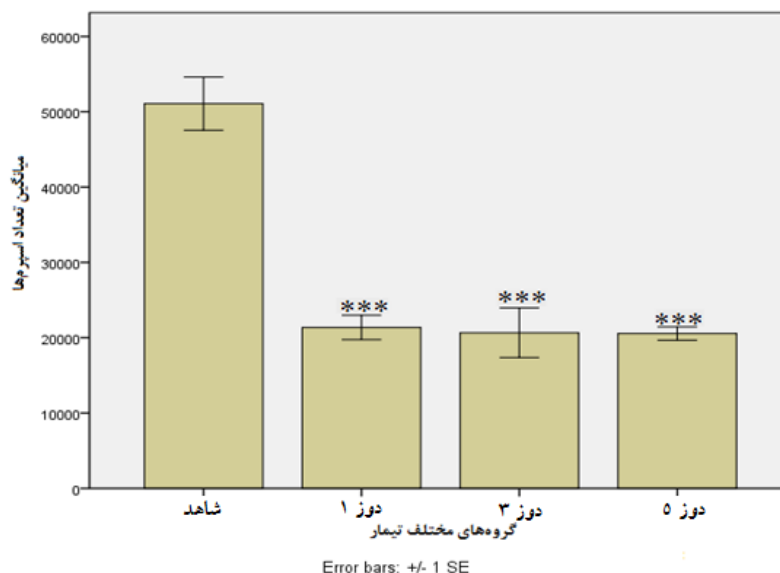
نمودار ۲: مقایسه میزان تغییرات میانگین تعداد اسپرماتوسیت‌ها بین گروه‌های تیمار و گروه شاهد به تفکیک غلظت. *** نشان‌دهنده کاهش معنی‌دار ($P < 0.001$) در گروه‌های تیمار نسبت به گروه شاهد



نمودار ۳: مقایسه میزان تغییرات میانگین تعداد اسپرماتیدها بین گروه‌های تیمار و گروه شاهد به تفکیک غلظت. *** نشان‌دهنده کاهش معنی‌دار ($P < 0.001$) در گروه‌های تیمار نسبت به گروه شاهد



نمودار ۴: مقایسه میزان تغییرات میانگین وزن بیضه به بدن بین گروه‌های تیمار و گروه شاهد به تفکیک غلظت



نمودار ۵: مقایسه میزان تغییرات میانگین تعداد اسپرم‌ها بین گروه‌های تیمار و گروه شاهد به تفکیک غلظت. *** نشان‌دهنده کاهش معنی‌دار ($P < 0.001$) در گروه‌های تیمار نسبت به گروه شاهد

بحث

با توجه به تصویرهای (۲-۴) تغییرات زیادی در گروه‌های مختلف از نظر تعداد سلول‌های مختلف دودمانی، آرایش سلول‌های مختلف، فضاهای ایجاد شده در داخل لوله‌های اسپرم ساز در گروه‌های دوز حداقل، متوسط و حداکثر دارو نسبت به گروه شاهد مشاهده شد که البته تغییرات در گروه دریافت کننده دوز حداکثر به بیشترین مقدار خود رسیده بود. این تغییرات نشان داد که مصرف مت‌آمفتامین در دوران قبل از بلوغ

بیضه تنها اندامی است که در جنس نر در ایجاد نسل بعد نقش مهمی ایفا می‌کند، هر گونه آسیب به بیضه سبب اختلال در کارکرد بیضه و همچنین کاهش باروری در جنس نر می‌شود. در مطالعه حاضر تیمار موش‌ها در زمان نوزادی صورت گرفت که در این دوران حساسیت بافت‌های نوزاد خصوصاً سیستم‌های تولیدمثلی بیشتر است و تکوین سیستم‌های تولیدمثلی تا زمان بلوغ ادامه دارد، به همین دلیل

در اسپرمتوزنر اختلال ایجاد می‌کند. کاهش تعداد سلول‌های جنسی کاهش وزن بیضه‌ها را هم به دنبال خواهد داشت. یکی از این عوامل مؤثر بر اسپرمتوزنر وجود رادیکال‌های آزاد است. در مطالعات قبلی وجود این رادیکال‌ها در کبد بعد از استفاده از اکستازی به اثبات رسیده است (۱۸). Cadet و همکاران (۱۹۹۴) پیشنهاد کردند که رادیکال‌های سوپر اکسید مسئول ایجاد سمیت ناشی از اکستازی و مت‌آمفتامین در اعصاب و سایر بافت‌ها است (۱۹).

Van و همکاران (۱۹۹۳) طی پژوهشی نشان دادند که بعد از تزریق تری یدوتیرونین (T_3) یا افزایش ترشح هورمون‌های تیروئیدی کاهش قابل ملاحظه‌ای در اندازه بیضه مشاهده می‌شود (۲۰). مطالعات Sprague و همکاران (۲۰۰۳) نیز نشان می‌دهند که تیمار با اکستازی منجر به افزایش قابل ملاحظه‌ای در میزان هورمون‌های تیروئیدی می‌شود و این افزایش احتمالاً روی بافت بیضه اثر گذاشته و منجر به آتروفی شدن بیضه می‌شود (۲۱). افزایش دمای بدن ناشی از مصرف اکستازی شایع‌ترین و خطرناک‌ترین عارضه آن است که Malberg و همکاران (۱۹۹۸) نشان داده‌اند که فعالیت شدید فیزیکی و گرمای محیط به این افزایش دما کمک می‌کند (۲۲). تحقیقات Nash و همکاران (۱۹۸۸) نشان می‌دهد که هورمون‌های تیروئیدی نیز در افزایش دمای بدن به دنبال مصرف اکستازی نقش دارد (۲۳). در مطالعه دیگری Yamamoto و همکاران (۲۰۰۲) نشان دادند که مت‌آمفتامین منجر به القاء مرگ برنامه‌ریزی شده در لوله‌های اسپرم‌ساز شده است، آن‌ها همچنین بروز آپوپتوزیس همراه با تشکیل ساختارهای واکوئولی در سلول‌های اپیتلیوم لوله‌ها را گزارش کردند و احتمال دادند که سلول‌های واکوئولی همان سلول‌هایی هستند که وارد مسیر آپوپتیک شده‌اند. مکانیسم القای آپوپتوزیس توسط دارو برای آن‌ها ناشناخته ماند و تنها تغییرات غلظت تستوسترون در خون را یکی از عوامل احتمالی مؤثر در القای آپوپتوزیس توسط دارو پیشنهاد کردند (۱۲). نقوی و همکاران (۱۳۸۸) در مطالعه‌ای با تزریق درون صفاقی مت‌آمفتامین، اثرات تک دوز سه دوز مختلف (۱۵، ۵ و ۱

می‌تواند باعث بلوکه شدن لایه ژرمینال در لوله‌های سمینی فر و همچنین اختلال در سلول‌های دودمان اسپرماتوسیت شده که این نیز سبب ایجاد اختلال در روند اسپرمتوزنر می‌شود. همچنین میانگین انواع سلول‌ها (اسپرمتوگونی، اسپرماتوسیت، اسپرماتید) در گروه‌های تیمار نسبت به گروه شاهد به صورت معنی‌داری کاهش یافت که این کاهش وابسته به دوز بود و با افزایش مصرف مت‌آمفتامین تعداد این سلول‌ها کاهش بیشتری یافت. همان‌طور که در نمودار ۴ مشاهده می‌شود، میانگین وزن بیضه‌ها به وزن بدن در گروه‌های تیمار نسبت به گروه شاهد اختلاف معنی‌داری نشان نداد. نمودار ۵ نشان می‌دهد که میانگین تعداد اسپرم‌ها در گروه‌های تیمار نسبت به گروه شاهد کاهش معنی‌داری دارد. این کاهش تعداد اسپرم‌ها، ممکن است به دلیل آپوپتوزیس سلول‌های اجدادی اسپرم باشد که در اثر مصرف مت‌آمفتامین رخ می‌دهد، در نتیجه تعداد کمتری اسپرم تولید و در فضای لومن آزاد می‌شود و در نتیجه تعداد کمتری اسپرم به دم اپیدیدیم منتقل می‌شود و چون کاهش تعداد اسپرم‌ها وابسته به دوز نیست، نشان می‌دهد که حتی مصرف مقدار کمی از این دارو موجب کاهش تعداد اسپرم‌ها می‌شود. نتایج مطالعه حاضر با نتایج دیگر یافته‌ها مطابقت دارد. حسامی و همکاران (۱۳۸۷) با مصرف خوراکی داروی اکستازی با مقادیر حداقل، متوسط و حداکثر غلظت دارو در موش‌های صحرایی نر بالغ، تغییرات زیادی در گروه‌های مختلف از نظر تعداد سلول‌های مختلف دودمانی، آرایش سلول‌های مختلف، فضاهای ایجاد شده در داخل لوله‌های اسپرم‌ساز در گروه‌های دوز حداقل، متوسط و حداکثر دارو نسبت به گروه کنترل مشاهده کردند که البته تغییرات در گروه دریافت کننده دوز حداکثر (10 mg/kg) به بیشترین مقدار خود رسیده بود، ولی در وزن بیضه‌ها کاهش معنی‌داری مشاهده نکردند (۱۶). در مطالعه‌ای Frith و همکاران (۱۹۸۷) که اثرات سمی اکستازی را بر موش بررسی کردند، مشخص گردید که تیمار موش‌های صحرایی با اکستازی در یک دوره طولانی مدت منجر به آتروفی شدن بیضه‌های چپ و راست می‌شود (۱۷). یکی از دلایل احتمالی آتروفی شدن بیضه‌ها عواملی است که

وابسته به مرگ سلولی و فعالیت تکثیر آن است. هر عاملی که تعادل بین این دو فرایند را بر هم زند، باعث تغییرات بافت‌شناسی آن می‌گردد که عواقب آن ناکارآمدی بیضه در تولید اسپرم و ناباروری خواهد بود. در واقع چنین حالتی را در بیضه مردان با سن بالا می‌توان مشاهده نمود (۱۱).

نتیجه‌گیری

مصرف مکرر مت‌آمفتامین حتی با دوز پایین از طریق اثر بر محور هیپوفیز-گناد باعث ایجاد اختلال در روند اسپرماتوژنز و همچنین کاهش تعداد انواع سلول‌ها (اسپرماتوگونی، اسپرماتوسیت، اسپرماتید) در بافت بیضه می‌شود. همچنین باعث کاهش تعداد اسپرم بالغ در دم اپیدیدیم می‌شود که همه این تغییرات نشان می‌دهد که احتمالاً مصرف مت‌آمفتامین می‌تواند موجب کاهش باروری در جنس نر شود.

سپاسگزاری

این تحقیق در آزمایشگاه تحقیقاتی پیام نور اصفهان و دانشگاه آزاد اسلامی واحد فلاورجان انجام گرفت که بدین‌وسیله از مسئولین محترم این مراکز قدردانی می‌گردد.

میلی‌گرم بر کیلوگرم) این دارو را بر روی تکثیر و آپوتوزیس سلول‌های اجدادی اسپرم در موش صحرایی بالغ بررسی کردند، نتایج مطالعه آن‌ها نشان می‌دهد که داروی مت‌آمفتامین از یک طرف باعث کاهش تکثیر سلول‌های اسپرماتوگونی و نسبت تکثیر به آپوتوزیس در این سلول‌ها شده و از طرف دیگر آپوتوزیس را در لوله‌های اسپرم‌ساز القاء می‌کند، همچنین در بعضی از لوله‌های اسپرم‌ساز گروه‌های آزمایش فاصله مختصری در اپیتلیوم بین سلول‌های اسپرماتوگونی و سایر لایه‌های سلولی یعنی لایه‌های مربوط به سلول‌های اسپرماتوسیت اولیه، اسپرماتید و اسپرم‌ها دیده می‌شد. در نتیجه مت‌آمفتامین از طریق کاهش تعداد سلول‌های در حال تکثیر و افزایش تعداد سلول‌های آپوپتیک باعث کاهش نسبت سلول‌های در حال تکثیر به سلول‌های آپوپتیک می‌شود، به طوری که کاهش تکثیر سلولی حتی به حدود ۸۵٪ (در مقایسه با گروه شاهد) می‌رسد و هموستاز طبیعی بیضه را بر هم می‌زند که احتمال دارد پیامد آن ناتوانی در باروری باشد (۱۳). هموستاز اپیتلیوم لوله‌های اسپرم‌ساز

References:

- 1- Comprehensive Text book of psychiatry.
- 2- Comer SD, Hart CL, Ward AS, Haney M, Foltin RW, Fischman MW. *Effects of repeated oral methamphetamine administration in humans*. Psychopharmacology (Berl) 2001; 155(4): 397-404.
- 3- O'Malley P. *Ecstasy for intimacy: Potentially fatal choices for adolescents and young adults: update for the clinical nurse specialist*. Clin Nurse Spec 2005; 19(2): 63-4.
- 4- Kalant H. *The pharmacology and toxicology of ecstasy (MDMA) and related drugs*. CMAJ 2001; 165(7): 917-28.
- 5- Jacobs LJ. *Reversible dilated cardiomyopathy induced by methamphetamine*. Clin Cardiol 1989; 12: 725-27.
- 6- Kasirsky G. *Teratogenic effects of methamphetamine in mice and rabbits*. J Am Osteopath Assoc 1971; 70(10): 119-20.
- 7- Mirjalili T, Kalantar SM, Shams Lahijani M, Sheikha MH, Talebi AR. *Congenital effects of methamphetamine on mice fetuses at histological, cellular and chromosomal levels- Iran J Reprod Med* 2013; 11(1): 39-46.
- 8- Inoue H, Nakatome M, Terada M, Mizuno M, Ono R, Iino M, et al. *Maternal methamphetamine administration during Pregnancy influences on fetal rat heart development*. Life Sci 2004; 74(12): 1529-40.

- 9- Jarvis S, Elliott DJ, Morgan D, Winston R, Readhead C. *Molecular markers for the assessment of postnatal male germ cell development in the mouse*. Hum Reprod 2005; 20(1): 108-16.
- 10- Wang X. *The expanding role of mitochondria in apoptosis*. Genes Dev 2001; 15(22): 2922-33.
- 11- Carmen M, Bernal-Manas CM, Morales E, Pastor LM, Pinart E, Bonet S, et al. *Proliferation and apoptosis of spermatogonia in postpuberal boar (Sus domesticus) testes with spontaneous unilateral and bilateral abdominal cryptorchidism*. Acta Histochem 2005; 107(5): 365-72.
- 12- Yamamoto Y, Yamamoto K, Hayase T, Abiru H, Shiota K, Mori C. *Methamphetamine induces apoptosis in seminiferous tubules in male mice testis*. Toxicol Appl Pharmacol 2002; 178(3):155-60.
- 13- Taghavi MM, Moallem SA, Alavi SH. *The Evaluation of Single Dose Effects of Methamphetamine on Proliferation and Apoptosis of Sperm Germ Cells in Mature Rat*. J Isfahan Med School 2009; 27(97). [Persian]
- 14- Zimmermann M. *Ethical guidelines for investigations of experimental pain in conscious animals*. Pain 1983; 16(2): 109-10.
- 15- Heidari-Rarani M, Noori A, Ghodousi A. *Effects of Methamphetamine on Pituitary Gonadal Axis and Spermatogenesis in Mature Male Rats*. Zahedan J Res Med Sci 2014; 16(12): 35-40.
- 16- Hesami Z,; Khatamsaz S,; Mokhtari M, *The Effects of Ecstasy on Pituitary-Gonadal Axis and Spermatogenesis in Mature Male Rats*. Dept Physio Faculty Med Kazeroon Azad Univ Kazeroon Iran 2008; 207-18. [Persian]
- 17- Frith CH, Chang LW, Lattin DL, et al. *Toxicology of methylenedioxymethamphetamine(MDMA) in the dog and the rat*. Fundamental and appl toxico 1987; 9: 110-19.
- 18- Cobreros BG, Cenrrruzabeitia SL. *Ecstasy - induced toxicity in rat live*. Liver 2000; 20: 8.
- 19- Cadet JL, Sheng P, Rothman R, et al: *Attenuation of methamphetamine – induced neurotoxicity in copper /zinc supero- xide dismutase transgenic mice*. J Neurochem 1994; 62: 380-83.
- 20- Van Haaster LH, de Jong FH, Docter R, et al. *High neonatal triiodothyronin levels reduce the period of sertoli cell proliferation and accelerate tubular lumen formation in the rat testis, and increase serum inhibin levels*. Endocrinology 1993; 133: 755-60.
- 21- Sprague JE, Banks ML, Cook VJ, et al. *Hypothalamic- pituitary- Thyroid axis and sympathetic nervous system involvement in the hyperthermia induced by 3, 4 -methylenedioxymethamphetamine (MDMA, ecstasy)*. American Socifor pharmaco experiment therapeutics 2003; 1-28.
- 22- Malberg JE, Seiden AS. *Small changes in ambient temperture cause large changes in 3,4-methylenedioxymethamphetamine (MDMA) - induced serotonin neurotoxicity and core body temperture rat* . J Neurosci 1998; 18: 5086-94.
- 23- Nash JF, Meltzer HY, Gudelsky GA. *Elevation of serum prolactin and corticosterone concentrations in the rat after the administration of 3,4 methylene dioxy methamphetamine*. J Pharmaco experiment therapeutics 1988; 245: 873-79.

The Effects of Methamphetamine on the Development of the Testes in Immature Male Rats

Marzieh Lotfi (MSc)¹, Ali Nori (PhD)^{*2}, Akbar Karimi (PhD)³, Ali Asghar Pilehvarian(PhD)⁴

¹ Developmental Biology, Department of Biology, University of Payame Noor, Isfahan, Iran.

² Department of Biology, Falavarjan Branch, Islamic Azad University, Isfahan, Iran.

^{3,4} Department of Biology, University of Payame Noor, Isfahan, Iran.

Received: 14 Apr 2016

Accepted: 2 Jun 2016

Abstract

Introduction: Methamphetamine (MAMP) is a central nervous system stimulant that its consumption has increased among youths. Adolescence is considered as a critical period and the reproductive organs are developing is very sensitive so that the. In this study, the effects of methamphetamine on the development of the testes in immature male rats were evaluated.

Methods: 40 immature male Wistar Rats (35-day-old male rats) were divided into four groups: control and the group receiving methamphetamine: (1, 3, 5 mg/kg). The control group received saline and experimental groups received methamphetamine for 10 days (intraperitoneally) and they were allowed to mature. Then, the rats were dissected. Testicularb tissue was isolated and after weighing, they were prepared to be placed in formalin. The results were analyzed by ANOVA and Duncan's test.

Results: Spaces created in the seminiferous tubules showed spermatogenesis disorder. The mean number of cells (spermatogonia, spermatocyte, spermatid, sperm) in the experimental groups decreased significantly than the control group ($p < 0/001$), this reduction was dose dependent. The average weight of the testes to the body weight in the experimental groups showed no significant difference than the control group.

Conclusion: Frequent consumption of methamphetamine, even in low doses through the influence on the pituitary -gonad and the various factors involved in spermatogenesis, can disrupt the sexual maturation, which may cause reduced fertility in males.

Keywords: Methamphetamine; Spermatogenesis; Testis; Rats

This paper should be cited as:

Marzieh Lotfi, Ali Nori, Akbar Karimi, Ali Asghar Pilehvarian. *The effects of methamphetamine on the development of the testes in immature male rats*. J Shahid Sadoughi Univ Med Sci 2016; 24(3): 222-31.

**Corresponding author: Tel: +98 9131699182, email: AliNoori55@gmail.com*