

## CASE REPORT

### یک مورد سکته مغزی هموراژیک در کودکان

دکتر راضیه فلاح<sup>۱</sup>، دکتر احمد شجری<sup>۲\*</sup>، دکتر نعیمه طبیحی<sup>۳</sup>

#### چکیده

سکته مغزی، اگرچه در کودکان نسبتاً نادر است اما یکی از ده علت شایع مرگ در آنها می‌باشد. در اطفال شیوع استروک هموراژیک و ایسکمیک تقریباً مساوی است. ما در این مقاله به معرفی یک مورد استروک هموراژیک در کودکان می‌پردازیم. بیمار، دختر دو ساله ای که به علت لنگش و عدم توانایی به ایستادن روی پای چپ و همی پارزی سمت چپ بدن که از ده روز پیش به دنبال تشنج کلونیک دست چپ شروع شده، آورده شد. وی در ۱۸ روزگی، به علت خونریزی از بند ناف به مدت یک هفته بستری بوده است. درسی تی اسکن مغز یک توده هیپردنس در سوپراپاریتال راست با اثر فشاری دیده شد. در کرایوتومی ضایعه که فقط به صورت هماتوم و خون بود، تخلیه شد و پاتولوژی نمونه نیز هماتوم گزارش شد. با توجه به سابقه خونریزی تأخیری از بند ناف و نرمال بودن تست‌های روتین انعقاد و کمبود نسبی فاکتور ۱۳ در والدین، محتمل است که کودک، یک مورد هموزیگوت کمبود شدید فاکتور ۱۳ بوده باشد.

واژه‌های کلیدی: استروک هموراژیک، همی پارزی، کودکان، کمبود فاکتور ۱۳

#### مقدمه

گزارش شده است (۳). امروزه با توجه به پیشرفت چشمگیر در روش‌های تشخیصی دقیق تر و ورود MRI و نیز افزایش طول عمر کودکان مبتلا به بیماری‌های مزمن مستعدکننده به سکته مغزی، وقوع آن رو به افزایش است (۱).

استروک به دو دسته کلی ایسکمیک و هموراژیک تقسیم می‌شود. استروک هموراژیک به موارد ناشی از پارگی عروق اطلاق می‌گردد که شامل خونریزی خودبخودی اینترپارانشیمال و خونریزی ساب آراکنوئید غیر تروماتیک بوده و شایع‌ترین فرم آن نیز خونریزی داخل پارانشیمال است (۴).

ده درصد از کودکانی که دچار حوادث عروقی مغز می‌شوند، می‌میرند و بیش از ۵۰ درصد آنها بی‌حس زنده مانده‌اند، عوارض عصبی یا شناختی خواهند داشت (۵). مرگ و میر در استروک هموراژیک بیش از نوع ایسکمیک است (۶) مرگ و میر کلی

استروک که به انسداد یا پارگی ناگهانی شریان یا ورید مغزی منجر شونده به آسیب فوکال مغزی و یا نقص نورولوژیکی بالینی، گفته می‌شود، در کودکان نسبتاً نادر بوده که این مسئله منجر به عدم شناسایی و یا تأخیر در تشخیص آن می‌گردد (۱). استروک یکی از ده علت شایع مرگ در اطفال است که بیشترین میزان آن نیز در سال اول تولد است (۲).

انسیدانس استروک به طور متوسط ۲ تا ۳ در صد هزار می‌باشد (۲) اگرچه در فرانسه این میزان تا ۱۳ در صد هزار نیز

۱- استادیارگروه کودکان- فوق تخصص نورولوژی کودکان  
۲\* - نویسنده مسئول: استادیارگروه کودکان- فوق تخصص نفرولوژی کودکان  
تلفن: ۰۳۵۱-۸۲۲۴۰۰۰۹؛ نمابر: ۰۳۵۱-۰۳۵۱۸۲۲۴۱۰۰

Email: a\_shajari@yahoo.com

۳- پزشک عمومی

۱-۳- دانشگاه علوم پزشکی و خدمات بهداشتی درمانی شهید صدوقی یزد  
تاریخ دریافت: ۱۳۸۶/۱/۳۱ تاریخ پذیرش: ۱۳۸۷/۹/۱۴

نور واکنش مناسب داشت. همی پارزی سمت چپ و بابنسکی در همین سمت داشت. رفلکس‌های وتری عمقی سمت چپ نیز تشدید شده بود. از بیمار سی تی اسکن اورژانسی مغز به عمل آمد که در آن یک توده هیپردنس گردی به قطر تقریبی ۵ سانتیمتر همراه با افزایش دانسیته داخلی در مرکز آن در سوپراپاریتال راست دیده شد که اثر فشاری داشته و باعث شیفت ساختمانهای خط وسط به سمت چپ شده و احتمال ضایعات نئوپلازیک از جمله گلیوم و یاتراتوم مطرح شده بود (تصویر ۱). وی تحت درمان با دکزامتازون و فنی توئین قرار گرفته و مشاوره اورژانس جراحی اعصاب درخواست شد. آزمایشات انجام شده به قرار زیر بود:

Hb=۱۰/۳ gr/dl(۱۱/۵-۱۵/۵)	MCV=۷۷ fL(۹۵-۷۷)
PLT=۲۷۵×۱۰۹/L (۱۵۰-۴۰۰)	WBC=۱۰۹۰۰ cells/mm <sup>3</sup>
PT & PTT=نرمال	ESR=۱۲mm/hr,CRP=منفی

ظرف چند ساعت بعد، کودک دچار تشنج‌های مکرر، کاهش سطح هوشیاری و تنفس آپنوستیک شد. در اطاق عمل بعد از کرانیوتومی، در محل توده فضاگیری مشاهده نشد و ضایعه که فقط به صورت هماتوم و خون بود، تخلیه شد. کاهش سطح هوشیاری طفل بعد از عمل، همچنان ادامه داشت و افت فشار خون نیز به مشکلات اضافه شد و بیمار بعد از سه روز، علیرغم درمان‌های حمایتی فوت کرد. پاتولوژی بافت ارسالی که شامل قطعات بافت قهوه‌ای رنگ و چند لخته خون بود، هماتوم گزارش شد و اثری از سلولهای نئوپلازیک و یا عروق غیرطبیعی (آنوریزم یا مالفورماسیون شریانی وریدی) دیده نشد.

در بررسی مجدد بیمار، بعد از آماده شدن جواب پاتولوژی و با توجه به سابقه خونریزی تأخیری از بند ناف و نرمال بودن تست‌های روتین انعقاد، برای وی کمبود فاکتور ۱۳ انعقاد قویاً مطرح شد که در بررسی والدین، هر دو، کمبود نسبی فاکتور ۱۳ داشتند. لذا شدیداً محتمل است که کودک مذکور، یک مورد هموزیگوت کمبود شدید فاکتور ۱۳ بوده باشد.

آن، ۲۵ درصد می‌باشد و ۴۲٪ نیز در نهایت ناتوانی قابل توجه خواهند داشت (۷). مرگ و میر در نوع داخل پارانیشیم بیشتر می‌باشد که ۵۸ درصد گزارش شده است (۸).

نیمی از سکنه‌های مغزی اطفال، هموراژیک هستند (۴) گرچه در مطالعه‌ای استروک هموراژیک بیشتر بوده (۹) و بالعکس در بررسی انجام شده در هونگ کونگ، ۲۸ درصد از کل موارد استروک، نوع هموراژیک بوده است (۱۰).

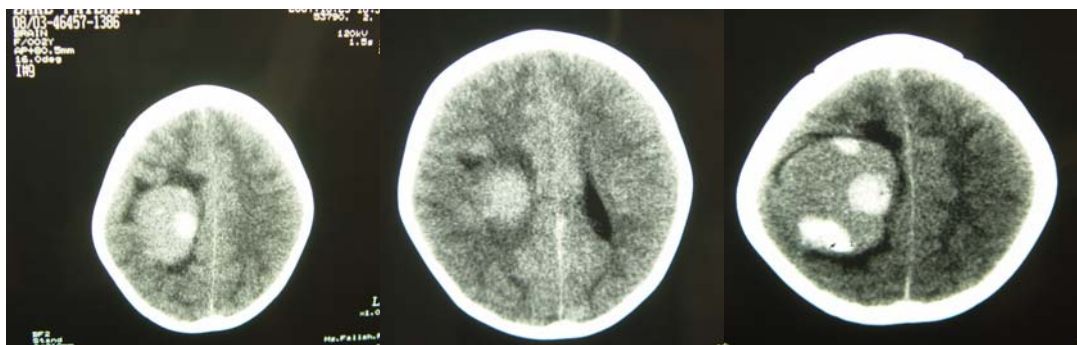
ما در این مقاله به معرفی یک کودک با سکنه مغزی هموراژیک، می‌پردازیم.

### معرفی بیمار

بیمار، دختر دو ساله‌ای بود که به علت اختلال در راه رفتن و لنگش پای چپ به درمانگاه اطفال آورده شد. مادر ذکر می‌کند که ده روز پیش، در خواب دچار تشنج به شکل کلونیک دست چپ و سپس سیانوز و خروج کف از دهان شده که حدود ۲-۳ دقیقه طول کشیده است. در مراجعه سرپایی برای وی آزمایش خون درخواست شده است. از همان روز کودک دچار اختلال در راه رفتن شده به طوری که قادر به ایستادن روی پای چپ نبوده و همزمان ضعف سمت چپ بدن نیز داشته است. از شب قبل از پذیرش در بیمارستان، تا حدی بیقرار شده که با توجه به این مسئله و نیز عدم بهبودی مجدداً به پزشک مراجعه و بیمار در بیمارستان بستری شد.

کودک فرزند دوم از والدین منسوب دور و حاصل زایمان طبیعی با وزن موقع تولد ۳۲۰۰ گرم بود. وی در ۱۸ روزگی، به علت خونریزی از بند ناف به مدت یک هفته بستری بوده و بعد از آن مشکلی نداشته است. سابقه تروما، بیماری زمینه‌ای قبلی و یا مصرف داروی خاصی نداشته است. سابقه بیماری خونریزی دهنده و یا بیماری دیگری در فامیل وجود نداشته است. در معاینه تا حدی بیقرار بود. در موقع راه رفتن، قادر به ایستادن روی پای چپ نبوده و آن را روی زمین می‌کشید. مخاطها مختصراً رنگ پریده اند. وزن وی ده کیلوگرم و فشار خون سیستولی ۹۵ میلی‌متر جیوه بود. تب نداشته و نبض‌های محیطی پر و قرینه و تنفس آرام و منظم بود. سمع قلب و ریه نرمال بوده و ارگانومگالی نداشت. در معاینه عصبی، سایز مردمکها متوسط و به





تصویر ۱. سی تی اسکن بدون تزریق بیمار

### بحث

اگر چه سکتة مغزی هموراژیک در کودکان چندان شایع نیست اما به علت مهلک بودن آن، توجه ویژه را می طلبد. تجمع خون در مغز منجر به آسیب نورونها، ادم مغزی و نقص عصبی شدید ابتدایی می شود. هماتوم بزرگ و تورم مغزی همراه با آن، به صورت ضایعه فشاری عمل کرده که باعث افزایش داخل جمجمه و هرنیاسیون مغزی می گردد که نیاز به جراحی و تخلیه اورژانسی دارد (۱). شایع ترین علامت در خونریزی داخل مغزی، تشنج و همی پارزی است (۱۱، ۱۰) که در بیمار معرفی شده نیز این دو علامت، اولین علایم ظاهر شده بود. علایم دیگر از جمله سردرد، بیقراری، دیس فازی، لتارژی، نقص در میدان بینایی و افت سریع سطح هوشیاری ممکن است در بیماران دیده شود (۱۱، ۱۰، ۱). در خونریزی های کوچک، ممکن است فقط علایم عصبی فو کال خفیف وجود داشته باشد.

در کودکان با خونریزی داخل مغزی، در ۹۰ تا ۸۵ درصد از موارد ریسک فاکتورهایی وجود دارد که شایع ترین آن، آنومالیهای عروقی مادرزادی (مالفورماسیون شریانی وریدی، آنژیوم وریدی، مالفورماسیون کاورنوس، تلانژکتازی هموراژیک ارثی، آنوریسم اینتراکرانیال) است (۱). شایع ترین علت خونریزی داخل پارانشیم در بزرگسالان، هیپرتانسیون و یا آنژیوپاتی آمیلوئید است (۱۲) ولی در اطفال اغلب ناشی از مالفورماسیون شریانی وریدی، اختلالات هماتولوژیک و یا تومور مغزی است (۱۱، ۱۳). اختلالات هماتولوژیک شامل ترومبوسیتوپنی، هموفیلی و کواگولوپاتی ارثی (کمبود فاکتورهای انعقاد) یا اکتسابی است که کواگولوپاتی می تواند در اثر نارسایی کبدی،

انعقاد منتشر داخل عروقی (DIC) و مصرف داروهای آنتی کواگولان نیز ایجاد شود (۱۴). همانژیوم کاورنوس، واسکولوپاتی های اکتسابی یا ارثی [بیماری مویامویا، اسکولیت سربرال، سندرم همولیتیک-اورمیک، سوء صرف دارو (کوکائین، آمفتامین)، بیماری سیکل سل، سندرم اهلرز دانلس تیپ چهارم] و عفونت ای مغزی یا سیستمیک نیز می توانند در اطفال منجر خونریزی داخل مغزی شوند (۴، ۱).

سی تی اسکن مغز هنوز به عنوان روش تصویربرداری انتخابی اولیه مورد قبول است (۱۵). حتی بعد از آنژیوگرافی عروق مغزی، در سه درصد از موارد نمی توان اتیولوژی خونریزی داخل پارانشیم را پیدا کرد و در صورت عدم انجام آنژیوگرافی، این میزان تا ۲۰ درصد افزایش می یابد (۱۱).

خونریزی اینفرانتوریال، سن زیر سه سال، GCS کمتر از هفت در زمان پذیرش، آنوریسم سربرال و بیماری هماتولوژیک زمینه ای از ریسک فاکتورهایی هستند که موید پروگنوز بد می باشند (۱۳).

فاکتور ۱۳ انعقاد در آخرین مرحله انعقاد خون، به عنوان تثبیت کننده فیبرین لخته عمل می کند و لذا کمبود آن به صورت خونریزی دیررس ثانویه به عدم ثبات لخته است. این ماده در بهبود زخم و ترمیم بافتی نیز مؤثر است. کمبود ارثی فاکتور ۱۳، بیماری اتوزوم مغلوب می باشد که نوع شدید هموزیگوت آن بیماری نادر با وقوع ۱-۳ در یک میلیون است (۱۶). تشخیص این بیماری مشکل است زیرا تست های معمول بررسی هموستاز و انعقاد (PTT, PT, CT, BT) نرمال است و فنوتیپ خونریزی آنها

می‌دهد اما حملات خونریزی شدید، ممکن است با سطح فاکتور در حد ۳۰-۵۰ درصد، به خصوص در افراد هتروزیگوت نیز رخ بدهد(۱۸).

بیماران با کمبود شدید فاکتور تأیید شده، باید تحت درمان پروفیلاکسی انفوزیون کرایوپرسیپیتنت هر ۴-۳ هفته (۲۲) و یا فاکتور ۱۳ کنسانتره هر ۶-۴ هفته (۱۶) قرار گیرند تا از خونریزی‌های خطرناک بالاخص خونریزی داخل مغزی پیشگیری شود. درمان جایگزینی در موارد خونریزی، آسیب و تروما و جراحی نیز باید صورت گیرد(۲۰).

### نتیجه گیری

در برخورد با لنگش در کودکان، باید به فکر همی پارزی نیز بود و ضمن معاینه دقیق عصبی آن را رد نمود. در ضمن باید تشنج فوکال را جدی تر تلقی نموده و توصیه نورولوژیست های اطفال را در انجام تصویربرداری مغز در این موارد، به کاربرد. در نهایت در مواردی که اختلال خونریزی دهنده وجود دارد که اتیولوژی آن نامعلوم و تست‌های روتین انعقاد طبیعی است، به شرح حال دقت بیشتری کرده و فکر کمبود فاکتور ۱۳ انعقاد نیز باشیم.

### References

- 1- Veber GA. *Cerebrovascular disease*. Swaiman KF, Ashwal S, Ferriero DM. Pediatric Neurology: principles & practice. 4th ed. Philadelphia, Mosby Elsevier 2006:1759.
- 2- Lynch JK, Hirtz DG, DeVeber G, Nelson KB. *Report of the National Institute of Neurological Disorders and Stroke workshop on perinatal and childhood stroke*. Pediatrics 2002;109:116-23.
- 3- Giroud M, Lemesle M, Gouyon KB, Nivelon JL, Milan C, Dumas R. *Cerebrovascular disease in children under 16 years of age in the city of Dijon, France: a study of incidence and clinical features from 1985 to 1993*. J Clin Epidemiol 1995; 48: 1343-8.

متغیر است(۱۷). شایع‌ترین علامت، خونریزی تأخیری از بند ناف است که در ۱-۱۹ روز بعد از تولد ممکن است رخ دهد و تا چند هفته طول بکشد(۱۸،۱۹). سایر علایم شامل کیبودی‌های خفیف، دیر جداشدن بند ناف بعد از چهار هفته، خونریزی از محل ختنه، تأخیر در بهبودی زخم، سفال هماتوم، Caput Succedaneum، خونریزی داخل صفاقی، هماتوم عضله، جداشدن زودرس جفت و سقط مکرر خودبخودی است(۱۸، ۱۹، ۲۰، ۲۱، ۲۲، ۲۳). خطرناکترین آن خونریزی اینتراکرانیال است که در صورت عدم درمان این بیماران، در چند سال اول عمر منجر به مرگ آنها خواهد شد و در تقریباً یک سوم از کودکان مبتلا حتی بدون تروما رخ می‌دهد(۲۴). خطر خونریزی داخل جمجمه در این بیماری، نسبت به سایر اختلالات خونریزی دهنده ارثی بیشتر است که اهمیت درمان پروفیلاکسی را بیش از پیش، آشکار می‌سازد(۲۵).

تشخیص با تست لیز لخته در اوره و یا دقیق‌تر، بررسی کمی سطح فاکتور ۱۳ است. لخته فرد نرمال در اوره حل نمی‌شود اما در کمبود فاکتور ۱۳، لخته در اوره لیز می‌شود. تمایل به خونریزی وقتی سطح فاکتور ۱۳، کمتر از ۲-۱ درصد نرمال باشد رخ

- 4- Jordan LC, Hillis AE. *Hemorrhagic stroke in children*. Pediatr Neurol 2007;36(2):73-80.
- 5- Lynch JK, Hirtz DG, DeVeber G, Nelson KB. *Report of the National Institute of Neurological Disorders and Stroke Workshop on Perinatal and Childhood Stroke*. Pediatrics 2002; 109: 116-23.
- 6- Lanthier S, Carmant L, David M, Larbrisseau A, de Veber G. *Stroke in children: the coexistence of multiple risk factors predicts poor outcome*. Neurology 2000;54: 371-8.
- 7- Lynch JK, Han CJ. *Pediatric stroke: what do we know and what do we need to know? SeminNeurol* 2005;25:410-23.
- 8- Huang J, McGirt MJ, Gailloud P, Tamargo RJ.

- Intracranial aneurysms in the pediatric population: case series and literature review.* SurgNeurol 2005;63:424-32.
- 9- Broderick J, Talbot GT, Pregner E. *Stoke in children within a major metropolitan area; The surprising importance of intracerebral hemorrhage.* J Child Neurol 1993;8:250-7.
- 10- Chung B, Wong V. *Pediatric stroke among Hong Kong Chinese subjects.* Pediatrics 2004;114: 206-12.
- 11- Al-Jarallah A, Al-Rifai MT, Riela AR, Roach ES. *Nontraumatic brain hemorrhage in children: etiology and presentation.* J Child Neurol 2000;15: 284-9.
- 12- Foulkes MA, Wolf PA, Price TR, Mohr JP, Hier DB. *The Stroke Data Bank: design, methods, and baseline characteristics.* Stroke 1988;19:547-54.
- 13- Meyer-Heim AD, Boltshauser E. *Spontaneous intracranial hemorrhage in children: etiology, presentation and outcome.* Brain Dev 2003;25: 416-21.
- 14- Blom I, De Schryver EL, Kappelle LJ, Rinkel GJ, Jennekens-Schinkel A, Peters AC. *Prognosis of haemorrhagic stroke in childhood: a long-term follow-up study.* Dev Med Child Neurol 2003;45: 233-9.
- 15- Broderick JP, Adams HP, Barsan W, Feinberg W, Feldmann E, Grotta J, et al. *Guidelines for the management of spontaneous intracerebral hemorrhage: A statement for healthcare professionals from a special writing group of the Stroke Council, American Heart Association.* Stroke 1999;30:905-15.
- 16- Schroeder V, Durrer D, Meili E, Schubiger G, Kohler HP. *Congenital factor XIII deficiency in Switzerland: from the worldwide first case in 1960 to its molecular characterization in 2005.* Swiss Med Wkly 2007, 19; 137(19-20):272-8.
- 17- Almeida A, Khair K, Hann I, Liesner R. *Unusual presentation of factor XIII deficiency.* Haemophilia 2002; 8(5):703-5.
- 18- Dufner GS, Marbet GA. *Factor XIII in man: a review.* Hamostaseologie 2002 Feb;22(1):11-9.
- 19- Lilleyman J, Hann I, Blanchette V. *Hemostatic problems in the neonate.* Pediatric Hematology. 2nd ed, Churchill Livingstone, London 2000: 658.
- 20- Meili EO. *Clinical course and management of severe congenital factor XIII deficiency.* Hamostaseologie 2002 Feb;22(1):48-52.
- 21- Al-Sharif FZ, Aljurf MD, Al-Momen AM, Ajlan AM, Musa MO, Al-Nounou RM, et al. *Clinical and laboratory features of congenital factor XIII deficiency.* Saudi Med J 2002 May;23(5):552-4.
- 22- Behrman RE, Kliegman RM, Jenson HB. *Hereditary Clotting Factor Deficiencies (Bleeding Disorders).* Nelson Textbook of Pediatrics. 18th ed. Philadelphia, Saunders 2007: 2071.
- 23- Diehl R, Thouvenin S, Reynaud J, Jamal-Bey K, Teyssier G, Stéphan JL, et al. *Factor XIII deficiency in a newborn.* Arch Pediatr 2007 Jul; 14(7):890-2.
- 24- Monagle P, Andrew M. *Developmental hemostasis: Relevance to Newborns and Infants.* Nathan DG, Orkin SH, Ginsburg D, Look AT. Nathan and Oski's Hematology of infancy and childhood. 6th ed, Philadelphia, W.B. Saunders 2003: 140.
- 25- Seligsohn U, Zivieli A, Inbal A. *Inherited Deficiencies of coagulation factors.* Lichtman MA, Beutler E, Kipps TA, Seligsohn U, Prchal JT. Williams Hematology, 7th ed, McGraw Hill, Newyork 2006: 1898-99.