

# بررسی فراوانی استیوم فرعی در سینوس ماگزیلاری در بیماران مراجعه کننده به بخش رادیولوژی دانشکده دندانپزشکی دانشگاه آزاد اصفهان در سال ۱۴۰۱-۱۴۰۰

نوید معتمدی<sup>۱</sup>، آزاده ترکزاده<sup>۲\*</sup>، هدی حائریان<sup>۲</sup>

## مقاله پژوهشی

**مقدمه:** سینوس ماگزیلاری از طریق استیوم اولیه (PMO=Primary Maxillary Ostium) فک بالا به داخل اینفاندیبولوم تخلیه می‌شود، سپس از طریق هیاتوس سمیلوناریس به داخل مئاتوس میانی می‌ریزد و با حفره بینی ارتباط برقرار می‌کند. استیوم سینوس ماگزیلاری حدوداً در بالاترین قسمت دیواره داخلی سینوس قرار گرفته است. اکسسوری استیوم (AMO=Accessory Maxillary Ostium) ممکن است در ایجاد سینوزیت نقش داشته باشد ولی تاثیر وراثت یا محیط در وجود یا عدم وجود اکسسوری استیوم مشخص نیست. هدف این مطالعه بررسی استیوم اولیه و فرعی ماگزیلاری می‌باشد.

**روش بررسی:** در این مطالعه توصیفی- مقطعی ۱۳۰ تصویر CBCT (Cone-Beam Computed Tomography) (مجموعاً ۲۶۰ سینوس) از ماگزیلای بیماران مراجعه کننده به بخش رادیولوژی دهان و فک و صورت دانشکده دندانپزشکی دانشگاه آزاد اصفهان در شهر اصفهان، ایران بررسی شدند. اندازه‌گیری‌ها در مقطع کروئال و توسط نرم‌افزار On Demand 3D انجام گرفت. آنالیز آماری توسط تست‌های T-Test، Exact fisher، Shapiro-Wilk و Spearman در نرم‌افزار SPSS version 16 انجام گرفت.

**نتایج:** میانگین سنی بیماران  $44/13 \pm 3/7$  و تعداد نمونه‌های زن و مرد هر کدام ۶۵ بود. میانگین قطر PMO (Primary Maxillary Ostium) به ترتیب در سمت راست  $1/33 \pm 0/45$  و در سمت چپ  $1/33 \pm 0/5$  بود. AMO در ۶۴٪ سینوس‌های سمت چپ و ۳۸/۵٪ سینوس‌های سمت راست مشاهده شد. افزایش ضخامت مخاط سینوس در ۲۶٪ از سینوس‌های سمت راست و ۲۸٪ سینوس‌های سمت چپ دیده شد و نهایتاً موکوس ریتنشن سیست به ترتیب در ۹٪ سینوس‌های سمت راست و ۸٪ از سینوس‌های سمت چپ وجود داشت.

**نتیجه‌گیری:** سایز Primary Maxillary Ostium با متغیرهای سن، جنس و وجود AMO از لحاظ آماری ارتباط معناداری نداشت، اما در سمت راست میانگین سایز Primary Maxillary Ostium در صورت وجود افزایش ضخامت مخاط سینوس کمتر از وقتی است که افزایش ضخامت وجود نداشته باشد.

**واژه‌های کلیدی:** توموگرافی کامپیوتری با اشعه مخروطی، سینوس ماگزیلاری، استیوم سینوس ماگزیلاری

**ارجاع:** معتمدی نوید، ترکزاده آزاده، حائریان هدی. بررسی فراوانی استیوم فرعی در سینوس ماگزیلاری در بیماران مراجعه کننده به بخش رادیولوژی دانشکده دندانپزشکی دانشگاه آزاد اصفهان در سال ۱۴۰۱-۱۴۰۰. مجله علمی پژوهشی دانشگاه علوم پزشکی شهید صدوقی یزد ۱۴۰۱؛ ۳۰ (۱۲): ۸۴-۶۱۷۵.

۱- دانشکده دندانپزشکی، دانشگاه آزاد اسلامی اصفهان (خوراسگان)، اصفهان، ایران.

۲- گروه رادیولوژی دهان و فک و صورت، دانشکده دندانپزشکی، دانشگاه آزاد اسلامی اصفهان (خوراسگان)، اصفهان، ایران.

\* (نویسنده مسئول): تلفن: ۰۹۱۳۱۰۶۳۴۸۴، پست الکترونیکی: azaddehh.torkzadeh@gmail.com، صندوق پستی: ۸۹۱۶۸۸۳۴۷۴

## مقدمه

**سینوس های پارانازال:** سینوس های پارانازال شامل: سینوس اتموئید، سینوس اسفنوئید، سینوس فرونتال و سینوس ماگزیلاری می باشند (۱). همه سینوس های پارانازال به صورت بیرون زدگی هایی از حفره بینی ایجاد شده اند. به همین علت مخاط پوشاننده آن ها شبیه به مخاط حفره بینی است، که اپی تلیوم استوانه ای مژک دار مخطط کاذب است که هر دو نوع غده سروزی و موسینی (گابلت سل) را دارد (۲).

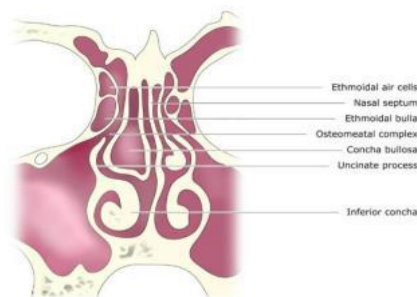
**عملکرد سینوس های پارانازال:** سینوس های پارانازال به رزونانس صدا، گرم و مرطوب کردن هوای استنشاقی، افزایش غشای بویایی، جذب و کاهش شوک وارد شده به سر و صورت، عایق بندی گرمایی برای مغز، کمک به رشد صورت و سبک کردن استخوان های صورت و جمجمه کمک می کنند (۳،۴).  
**سینوس ماگزیلاری:** سینوس ماگزیلاری از ساختارهای مزودرم ایجاد می شود که از قوس اول برانشیال منشا می گیرد (۵). با گذشت زمان، سینوس ماگزیلاری به طور پیشرونده هوادهی شده و به صورت حفره هوایی داخل استخوان در جهت لترالی از زیر اربیت به سمت زائده زایگوماتیک و از پایین به سمت زائده آلوئولار گسترش می یابد (۶).

**کمپلکس استیومئانال:** کمپلکس استیومئانال یا واحد استیومئانال یک ساختار آناتومیک مجزا نیست، بلکه یک واحد عملکردی از ساختارهایی شامل مئاتوس میانی، uncinata process، اینفاندیبولوم، اتموئید بولا، استیوم سینوس های

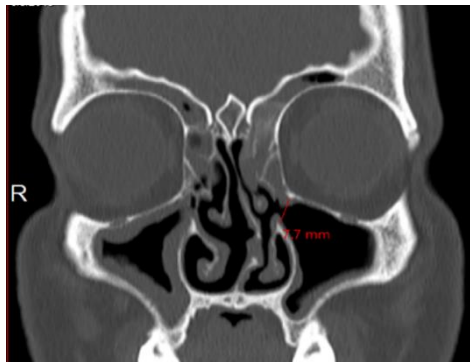
ماگزیلاری و اتموئید قدامی و فرونتال رسس می باشد (۲،۷) (تصویر ۱).

**استیوم سینوس ماگزیلاری:** استیوم سینوس ماگزیلاری در بالاترین قسمت دیواره مدیالی سینوس قرار گرفته است و می تواند تا ۴ میلی متر قطر داشته باشد (۸). این قسمت به طور مستقیم به داخل مجرای بینی وارد نمی شود اما به داخل قسمت خلفی اینفاندیبولوم اتموئیدی از طریق هیاتوس سمینولاریس تخلیه و از آنجا به داخل مجرای بینی باز می شود (۹). استیوم سینوس ماگزیلاری در موقعیت فوقانی دیواره داخلی و بالاتر از کف حفره قرار گرفته که در نتیجه این موقعیت آناتومیک، درناژ تنها با جاذبه انجام نشده و اساساً وابسته به عملکرد سیستم سیلیاری و فعالیت مژک های مخاط تنفسی پوشاننده سینوس که مایع را به سمت بالا هدایت می کنند، می باشد (۱۰). (تصویر ۲).

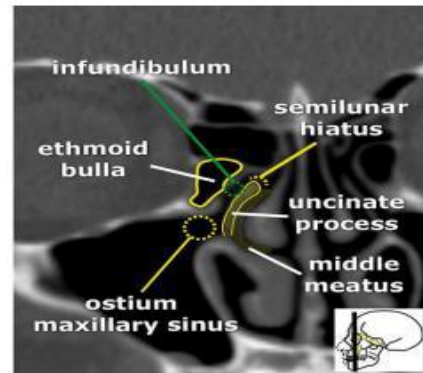
**اوستیوم فرعی سینوس ماگزیلاری:** اکسسوری ماگزیلاری اوستیوم یا AMO یکی از تنوعات آناتومیکی در سینوس ماگزیلاریست که معمولاً در فونتال در غشا طرفی دیواره بینی در مئاتوس میانی قرار گرفته است و به شکل گرد یا بیضی، و موازی با صفحه عمودی دیواره طرفی بینی دیده می شود (۱۱) (تصویر ۳). در این تحقیق بر آن شدیم تا موقعیت و اندازه استیوم اولیه سینوس ماگزیلاری و ارتباط آن با سن و جنس و سایر متغیرها، هم چنین میزان فراوانی استیوم فرعی و ارتباط آن با افزایش ضخامت مخاط و وجود کیست احتباسی موکوسی را بررسی کنیم.



تصویر ۱: نمای شمانیک کمپلکس استیومئانال



تصویر ۳: استیوم فرعی ماگزیلاری



تصویر ۲: استیوم اولیه سینوس ماگزیلاری

سطح تحلیلی از آزمون همبستگی Pearson rank و رگرسیون چند متغیره استفاده شد. داده‌های به‌دست آمده از تحقیق با استفاده از آزمون‌های آماری و نرم‌افزار SPSS version 16 تحلیل شد. میزان خطای قابل قبول در مطالعه معادل ۰/۰۵ در نظر گرفته شد.

#### ملاحظات اخلاقی

پروپوزال این مطالعه، توسط کمیته اخلاق دانشگاه آزاد اسلامی اصفهان شاخه خوراسگان با کد اخلاق IR.IAU.KHUISF.1400.219 مورد تایید قرار گرفته است.

#### نتایج

طبق نتایج به دست آمده از این مطالعه موقعیت PMO در تمامی نمونه‌های بررسی در یک سوم میانی توربینیت میانی بوده است، بنابراین رابطه‌ای بین موقعیت PMO با سایر متغیرها وجود ندارد. میانگین سایز PMO در سمت راست و چپ به ترتیب  $1/33 \pm 0/5$  و  $1/33 \pm 0/45$  میلی‌متر بود (جدول ۳-۱). اکسسوری استیوم (AMO) در ۶۴٪ (۸۳ مورد) از سینوس‌های سمت چپ و ۳۸/۵٪ (۵۰ مورد) از سینوس‌های سمت راست مشاهده شد. افزایش ضخامت مخاط در ۲۶٪ (۳۴ مورد) از سینوس‌های سمت راست و ۲۸٪ (۳۷ مورد) سینوس‌های سمت چپ دیده شد و نهایتاً موکوس ریتنشن سیست به ترتیب در ۹٪ (۱۲ مورد) سینوس‌های سمت راست و ۸٪ (۱۰ مورد) از سینوس‌های سمت چپ وجود داشت (جدول ۳-۲). بررسی‌های انجام شده در مورد ارتباط سایز PMO (Primary Maxillary Ostium) با شیوع AMO، جنسیت و وجود Mucous MRC

#### روش بررسی

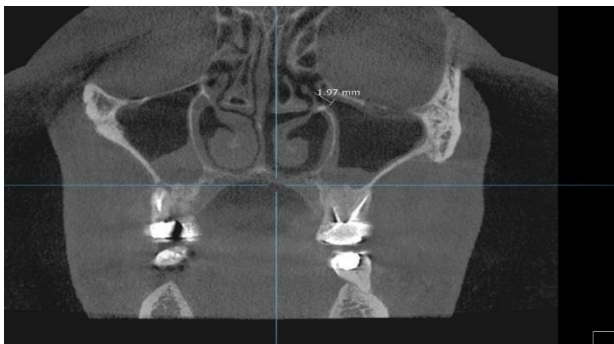
در این تحقیق توصیفی-مقطعی ما ۱۳۰ تصویر CBCT (Cone-Beam Computed Tomography) از آرشیو تصاویر بیماران مراجعه‌کننده به بخش رادیولوژی دهان و فک و صورت دانشکده دندانپزشکی را بررسی کردیم. این تصاویر مجموعاً شامل ۲۶۰ سینوس از ۶۵ زن و ۶۵ مرد با محدوده سنی ۱۹ تا ۷۲ سال (میانگین  $44/13 \pm 3/7$  سال) بود. تصاویر ماگزیلای تهیه شده از بیماران بالای ۱۸ سال برای مطالعه انتخاب شدند. هم‌چنین تصاویر بیماران با شواهد جراحی یا تروما، آنومالی‌های مادرزادی صورت، آسیمتری اسکلتال، بدخیمی‌ها یا هر نوع تومور و ضایعات در ناحیه سینوس ماگزیلاری و حفره بینی و ساختارهای اطراف و بیماران دارای شواهدی از بیماری استخوانی از مطالعه خارج شدند. تمامی تصاویر با استفاده از دستگاه Galileos (Sirona, Bensheim) Germany، با شرایط اکسپوزر ۸۵ kVp و ۵/۲ الی ۷ میلی‌آمپر ثانیه (بسته به سن و جثه بیمار) تهیه شدند. اندازه‌گیری‌ها توسط نرم افزار On Demand 3D (Cybermed Inc, Korea) انجام شد. تمامی اندازه‌گیری‌ها توسط یک مشاهده‌گر و در مقاطع کروئال با ضخامت ۱ میلی‌متر و اینتروال ۲ میلی‌متر صورت گرفت. اندازه‌گیری‌ها به صورت ۲ طرفه انجام و ثبت گردید.

#### تجزیه و تحلیل آماری

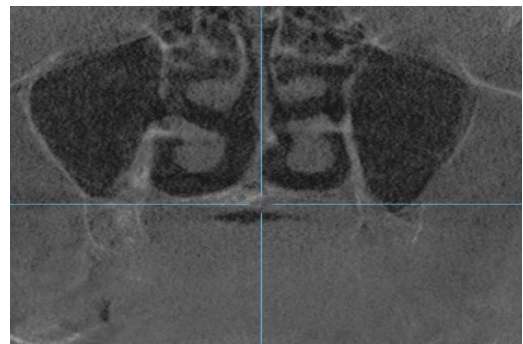
تجزیه و تحلیل در دو سطح توصیفی و تحلیلی انجام شد. در سطح توصیفی شاخص‌های میانگین، انحراف معیار، جداول توزیع فراوانی توسط آزمون‌های Shapiro-Wilk و T-Test بررسی و در

در سمت چپ تفاوت معنادار نیست و وجود و یا عدم وجود افزایش ضخامت مخاط سینوس تاثیری در سایز PMO ندارد. در مورد ارتباط سایز PMO و سن، طبق آزمون همبستگی Spearman rank معنادار نیست و رابطه‌ای بین سن و سایز PMO وجود ندارد. طبق جدول ۳ و ۴ نتایج زیر در مورد ارتباط شیوع AMO با افزایش ضخامت مخاط سینوس و شیوع MRC به دست آمد.

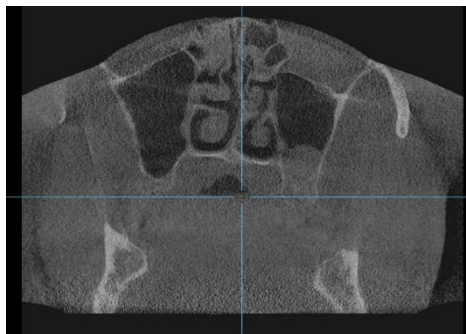Retention Cyst) توسط تست Shapiro-Wilk توزیع نرمال را نشان ندادند و در نتیجه با استفاده از T-Test رابطه معناداری بین متغیرها یافت نشد. در مورد ارتباط سایز PMO با افزایش ضخامت مخاط سینوس، با استفاده از T-Test رابطه معناداری ( $P < 0.05$ ) بین سایز PMO سمت راست و وجود یا عدم وجود افزایش ضخامت مخاط مشاهده شد، به طوریکه میانگین سایز PMO سمت راست در صورت وجود افزایش ضخامت مخاط سینوس کمتر از حالت عدم وجود آن است. اما



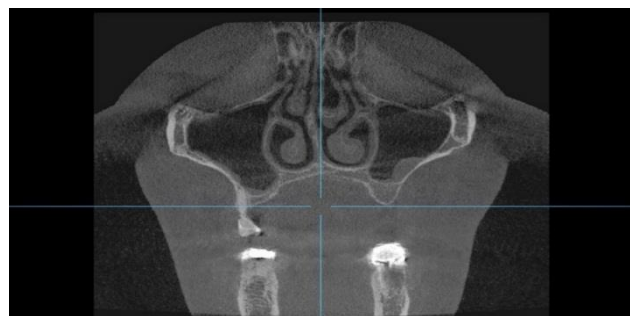تصویر ۵: اندازه گیری سایز استیوم اولیه



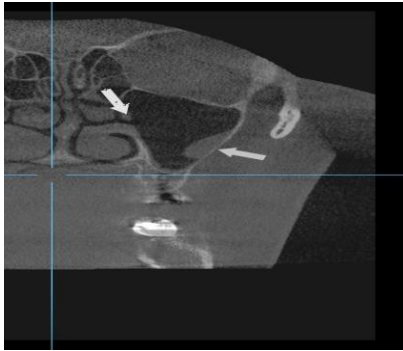
تصویر ۴: استیوم فرعی در سینوس سمت راست



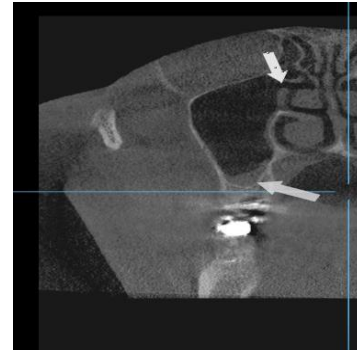
تصویر ۶: موکوس ریتنشن سیست در سینوس سمت چپ



تصویر ۷: افزایش ضخامت مخاط در سینوس سمت راست و وجود موکوس ریتنشن سیست در سینوس سمت چپ



تصویر ۹: وجود استیوم فرعی و موکوس ریتنشن سیست



تصویر ۸: وجود استیوم فرعی و افزایش ضخامت مخاط

جدول ۱: آمار توصیفی متغیرهای کمی

متغیر	تعداد	مینیمم	ماکسیمم	انحراف معیار $\pm$ میانگین (میلی متر)
سایز PMO راست	۱۳۰	۰/۳۱	۲/۳۵	$۱/۳۲۸ \pm ۰/۴۵۴$
سایز PMO چپ	۱۳۰	۰/۰۸	۲/۹۳	$۱/۳۳۳ \pm ۰/۵۰۲$

PMO=Primary Maxillary Ostium

جدول ۲: آمار توصیفی متغیرهای کیفی

متغیر	وجود	(درصد) فراوانی	P
AMO سمت راست	خیر	۸۰ (۶۱/۵)	۰/۰۱۱
	بلی	۵۰ (۳۸/۵)	
	کل	۱۳۰ (۱۰۰)	
AMO سمت چپ	خیر	۴۷ (۳۶)	۰/۰۰۲
	بلی	۸۳ (۶۴)	
	کل	(۱۳۰)۱۰۰	
افزایش ضخامت مخاط سمت راست	خیر	۹۶ (۷۴)	<۰/۰۰۱
	بلی	۳۴ (۲۶)	
	کل	۱۳۰ (۱۰۰)	
افزایش ضخامت مخاط سمت چپ	خیر	۹۳ (۷۲)	<۰/۰۰۱
	بلی	۳۷ (۲۸)	
	کل	۱۳۰ (۱۰۰)	
MRC سمت راست	خیر	۱۱۸ (۹۱)	<۰/۰۰۱
	بلی	۱۲ (۹)	
	کل	۱۳۰ (۱۰۰)	
MRC سمت چپ	خیر	۱۲۰ (۹۲)	<۰/۰۰۱
	بلی	۱۰ (۸)	
	کل	۱۳۰ (۱۰۰)	

AMO=Accessory Maxillary Ostium

MRC=Mucous Retention Cyst

Shapiro-Wilk test

جدول ۳: ارتباط شیوع استیوم فرعی ماگزیلاری (AMO) با افزایش ضخامت مخاط

P	کل	افزایش ضخامت مخاط		AMC سمت راست	
		خیر	بلی	خیر	بلی
۰/۸۳۸	۸۰ (۱۰۰)	۲۰ (۲۵)	۶۰ (۷۵)	درصد) فراوانی	خیر
	۵۰ (۱۰۰)	۱۴ (۲۸)	۳۶ (۷۲)	درصد) فراوانی	بلی
	۱۳۰ (۱۰۰)	۳۴ (۲۶/۲)	۹۶ (۷۳/۸)	درصد) فراوانی	کل
AMC سمت چپ					
۰/۳۱۶	۸۳ (۱۰۰)	۲۱ (۲۵/۳)	۶۲ (۷۴/۷)	درصد) فراوانی	خیر
	۴۷ (۱۰۰)	۱۶ (۳۴)	۳۱ (۶۶)	درصد) فراوانی	بلی
	۱۳۰ (۱۰۰)	۳۷ (۲۸/۵)	۹۳ (۷۱/۵)	کل	کل

جدول ۴: ارتباط شیوع استیوم فرعی ماگزیلاری (AMO) با شیوع کیست احتباسی موكوسی (MRC)

P	کل	وجود MRC		AMC سمت راست	
		خیر	بلی	خیر	بلی
۱	۸۰ (/۱۰۰)	۷ (/۸/۸)	۷۳ (/۹۱/۲)	فراوانی	خیر
	۵۰ (/۱۰۰)	۵ (/۱۰)	۴۵ (/۹۰)	فراوانی	بلی
	۱۳۰ (/۱۰۰)	۱۲ (/۹/۲)	۱۱۸ (/۹۰/۸)	فراوانی	کل
AMC سمت چپ					
۱	۸۳ (/۱۰۰)	۷ (/۸/۴)	۷۶ (/۹۱/۶)	فراوانی	خیر
	۴۷ (/۱۰۰)	۳ (/۶/۴)	۴۴ (/۹۳/۶)	فراوانی	بلی
	۱۳۰ (/۱۰۰)	۱۰ (/۸)	۱۲۰ (/۹۲)	کل	کل

با توجه به این جداول و طبق آزمون Exact Fisher رابطه‌ای بین شیوع AMC (استیوم فرعی ماگزیلاری) و افزایش ضخامت مخاط سینوس و شیوع MRC (کیست احتباسی موكوسی) وجود ندارد.

سینوس‌های ماگزیلاری ۱۸۴ نفر و در مجموع ۳۶۸ سینوس به این نتیجه رسیدند که PMO در ۹۴٪ نمونه‌ها دیده شد و مکان آن در یک سوم میانی توربینیت تحتانی قرار دارد و AMC در ۴۵٪ موارد دیده شد و در ۱۷٪ موارد چندین اوستیوم فرعی دیده شد (۱۳). در مطالعه Mohammad Waheed El-Anwar و همکاران با هدف ارزیابی استیوم سینوس فک بالا ۸۶CT نفر و در مجموع ۱۷۲ سینوس بررسی شد و به این نتیجه رسیدند که عرض استیوم حدود ۱ تا ۱۱ میلی‌متر است و فاصله استئوم تا دیواره فک بالا از ۷ تا ۲۵ میلی‌متر متغیر می‌باشد و فاصله آن تا دیواره خلفی ماگزیلا از ۲ تا ۱۸ میلی‌متر می‌تواند متغیر باشد (۱۴) در حالیکه در مطالعه حاضر به ترتیب بیشترین و کمترین عرض استیوم ۲/۹۳ و ۰/۰۸ میلی‌متر گزارش شده است. این تفاوت در نتیجه‌ها

## بحث

این مطالعه موقعیت و سایز PMO و شیوع AMC را توسط CBCT بررسی کرد. AMC در ۱۳۳ مورد از مجموع ۲۶۰ سینوس بررسی شده (۵۱٪) مشاهده شد. PMO در تمامی نمونه‌ها در ۱/۳ میانی توربینیت تحتانی دیده شد. جنسیت و سن هیچ تاثیری روی سایز PMO و شیوع AMC نداشت. در مطالعه Kuofeng Hung و همکاران بر روی موقعیت و شکل اوستیوم فرعی که توسط CBCT انجام شد، در مجموع با بررسی ۳۲۰ سینوس به این نتیجه رسیدند که اوستیوم فرعی در ۴۷/۲ درصد افراد آن جمعیت دیده شد و شکل آن در ۴۸ درصد افراد به صورت بیضی و با طول متوسط ۳ میلی‌متر به دست آمد (۱۲). در مطالعه Andy Wai Kan Yeung و همکاران بر روی CBCT



مطالعه ما ارتباطی بین وجود استیوم فرعی و افزایش ضخامت مخاط و بروز موکوس ریتنشن سیست مشاهده نشد که علت آن می‌تواند تفاوت در تعداد نمونه‌ها، ابزار اندازه‌گیری CT بجای CBCT و تفاوت نژادی جمعیت مورد بررسی باشد. آن‌ها هم‌چنین شیوع استیوم فرعی را ۱۹/۱٪ گزارش کردند (۱۸). مطالعه حاضر به واسطه طبیعت گذشته‌نگر بودن خود و استفاده از داده‌های رادیوگرافیک محدودیت دارد و طراحی آن نمی‌تواند رابطه دقیق علت-معلولی بین متغیرها را بررسی کند. پیشنهاد می‌شود مطالعات آینده رابطه علت-معلولی بین استیوم فرعی ماگزیلاری و سینوزیت حاد و راجعه را مورد بررسی قرار دهند.

### نتیجه‌گیری

طبق مطالعه حاضر، از آنجایی‌که PMO در تمامی نمونه‌ها در ۱/۳ میانی توربینیت میانی قرار گرفته بود، لذا با سایر متغیرها ارتباطی نداشت. هم‌چنین سائز PMO با متغیرهای سن، جنس و وجود AMO از لحاظ آماری ارتباط معناداری نداشت، اما در سمت راست میانگین سائز PMO در صورت وجود افزایش ضخامت مخاط سینوس کمتر از وقتی است که افزایش ضخامت وجود نداشته باشد. هم‌چنین بین شیوع AMO در هر دو سمت با سن و وجود موکوس ریتنشن سیست ارتباط معناداری یافت نشد.

### سپاس‌گزاری

این مقاله منتج از پایان‌نامه با همین موضوع می‌باشد.

**حامی مالی:** ندارد

**تعارض در منافع:** ندارد.

می‌تواند به علت استفاده از CT به جای CBCT و هم‌چنین تفاوت در تعداد نمونه‌ها و نژاد جمعیت مورد بررسی باشد. ارتباط AMO با سینوزیت حاد در مطالعات حیوانی قبلی و تشکیل استیوم فرعی را بعد از القای سینوزیت در خرگوش‌ها نشان داده است (۱۵). هم‌چنین مطالعات بالینی هم حضور AMO را در بیماران با سینوزیت مزمن به صورت شایع‌تری گزارش کرده‌اند. شیوع بالاتر استیوم فرعی ماگزیلاری در بیماران با سابقه دوره‌های مکرر سینوزیت ماگزیلاری، پیشنهاد کننده این است که استیوم فرعی ممکن است متعاقب پاتولوژی ایجاد شود. یک مکانیسم محتمل برای تشکیل استیوم فرعی، مسدود شدن یا تنگ شدن استیوم اصلی توسط ادم مخاطی در نتیجه سینوزیت مزمن یا سایر فاکتورهای آناتومیک یا پاتولوژیک در مناتوس میانی است که منجر به پارگی بخش غشایی دیواره لترال بینی می‌شود. تقایص فونتانل و شکل‌گیری استیوم فرعی، می‌تواند باعث باقی ماندن التهاب مزمن سینوس ماگزیلاری توسط محدودکردن گردش موکوس بین مدخل‌های مجاور شود (۱۶). Capelli و همکاران به این نتیجه رسیدند که در صورتی که ضخامت مخاط سینوس ماگزیلاری بیشتر یا مساوی ۲ میلی‌متر و استیوم طبیعی ماگزیلاری بسته باشد، این وضعیت به صورت معناداری با رینوسینوزیت مزمن مرتبط است، در حالیکه واریاسیون‌های آناتومیک معمول از جمله کونکا بولوزا، سلول‌های هالر و استیوم فرعی ارتباطی با رینوسینوزیت نداشتند (۱۷). Yenigun و همکاران هم گزارش کردند که وجود استیوم فرعی حدوداً با افزایش بروز ۳ برابری موکوس ریتنشن سیست و افزایش بروز ۲ برابری افزایش ضخامت مخاط سینوس و سینوزیت ماگزیلاری در ارتباط است، این در حالی است که در

## References:

- 1-Bolger WE, Butzin CA, Parsons DS. *Paranasal Sinus Bony Anatomic Variations and Mucosal Abnormalities: CT Analysis for Endoscopic Sinus Surgery*. Laryngoscope 1991; 101(1): 56-64.
- 2-Kennedy DW, Zinreich SJ. *The Functional Endoscopic Approach to Inflammatory Sinus Disease: Current Perspectives and Technique Modifications*. American J Rhinology 1988; 2(3): 89-96.
- 3-Shankar L, Evans K, Marotta TR, Yu E, Hawke M, Stammberger H. *An atlas of imaging of the paranasal sinuses*. 2<sup>nd</sup> ed. London: CRC Press; 2021: 12-3.
- 4-Mendiratta V, Baisakhiya N, Singh D, Datta G, Mittal A, Mendiratta P. *Sinonasal Anatomical Variants: CT and Endoscopy Study and Its Correlation with Extent of Disease*. Indian J Otolaryngol Head Neck Surg 2016; 68(3): 352-8.
- 5-Harris AM, Wood RE, Nortjé CJ, Thomas CJ. *The Frontal Sinus: Forensic Fingerprint?-A Pilot Study*. J Forensic Odontostomatol 1987; 5(1): 9-15.
- 6-Bandyopadhyay R, Biswas R, Bhattacharjee S, Pandit N, Ghosh S. *Osteomeatal Complex: A Study of Its Anatomical Variation among Patients Attending North Bengal Medical College and Hospital*. Indian J Otolaryngol Head Neck Surg 2015; 67(3): 281-6.
- 7-Mosher HP. *LXXII. Symposium on the Ethmoid: The Surgical Anatomy of the Ethmoidal Labyrinth*. Annals of Otology, Rhinology & Laryngology 1929; 38(4): 869-901.
- 8-Tardy M, Brown R. *Topographic Anatomy and Landmarks*. Surgical Anatomy of the Nose. 1<sup>st</sup> ed. New York: Raven Press; 1990: 54-6.
- 9-Pandolfo I, Gaeta M, Blandino A, Longo M. *The Radiology of the Pterygoid Canal: Normal and Pathologic Findings*. AJNR Am J Neuroradiol 1987; 8(3): 479-83.
- 10- Hasan OA, Hassan MA, Fawzy EK, Maarouf AM. *Anatomical Variations of Nasal Structures in Chronic Rhinosinusitis as Detected by Computed Tomography Scan*. The Egyptian J Hospital Medicine 2017; 68(3): 1390-4.
- 11- AlQabbani A, Aldhahri R, Alhumaizi A. *Rare Variation of Accessory Maxillary Ostium*. Cureus2020; 12(12): e11921.
- 12- Hung K, Montalvao C, Yeung AW, Li G, Bornstein MM. *Frequency, Location, and Morphology of Accessory Maxillary Sinus Ostia: A Retrospective Study Using Cone Beam Computed Tomography (CBCT)*. Surg and Radiol Anat 2020; 42(2): 219-28.
- 13- Yeung AW, Colsoul N, Montalvao C, Hung K, Jacobs R, Bornstein MM. *Visibility, Location, and Morphology of the Primary Maxillary Sinus Ostium and Presence of Accessory Ostia: A Retrospective Analysis Using Cone Beam Computed Tomography (CBCT)*. Clin Oral Investigat 2019; 23(11): 3977-86.
- 14- El-Anwar MW, Raafat A, Almolla RM, Alsowey AM, Elzayat S. *Maxillary Sinus Ostium Assessment: A CT Study*. The Egyptian Journal of Radiology and Nuclear Medicine 2018; 49(4): 1009-13.



- 15- Genc S, Ozcan M, Titiz A, Unal A. *Development of Maxillary Accessory Ostium Following Sinusitis in Rabbits*. Rhinology 2008; 46(2): 121-4.
- 16- Bani-Ata M, Aleshawi A, Khatatbeh A, Al-Domaidat D, Alnussair B, Al-Shawaqfeh R, et al. *Accessory Maxillary Ostia: Prevalence of an Anatomical Variant and Association with Chronic Sinusitis*. Int J Gen Med 2020; 13: 163-8.
- 17- Capelli M, Gatti P. *Radiological Study of Maxillary Sinus Using CBCT: Relationship between Mucosal Thickening and Common Anatomic Variants in Chronic Rhinosinusitis*. J Clin Diagn Res 2016; 10(11): MC07-10.
- 18- Yenigun A, Fazliogullari Z, Gun C, Uysal II, Nayman A, Karabulut AK. *The Effect of the Presence of the Accessory Maxillary Ostium on the Maxillary Sinus*. Eur Arch Oto-Rhino-Laryngology 2016; 273(12): 4315-9.

## Investigation of the Frequency of Accessory Ostium in the Maxillary Sinus in Patients Referred to the Radiology Department of the Faculty of Dentistry, Azad University of Isfahan in 2021-2022

Navid Motamedi<sup>1</sup>, Azadeh Torkzadeh<sup>\*2</sup>, Hoda Haerian<sup>2</sup>

### Original Article

**Introduction:** Maxillary sinus drains through the primary maxillary ostium into the infundibulum, then flows through the hiatus semilunaris into the middle meatus and communicates with the nasal cavity. The maxillary sinus ostium is located approximately at the most superior part of the medial wall of the sinus. Accessory maxillary ostium (AMO) may play a role in sinusitis, but the effect of heredity or environment on the presence or absence of AMO is unknown. The aim of this study was to assess the primary and accessory maxillary ostium.

**Methods:** In this descriptive-cross-sectional study, 130 Cone Beam Computed Tomography scans (260 sinuses in total) from the maxilla of patients referred to the Department of Oral and Maxillofacial Radiology, School of Dentistry of Isfahan Azad University were examined in Isfahan City, Iran (in the year 2021-2022). Measurements were performed in the coronal section by On Demand 3D software. Statistical analysis was performed by T-Test, Exact fisher, Shapiro-Wilk and Spearman tests through SPSS statistics version 16.

**Results:** The mean diameter of primary maxillary ostium was  $1.33 \pm 0.45$  on the right and  $1.33 \pm 0.5$  on the left, respectively. AMO was observed in 64% of the left sinuses and 38.5% of the right sinuses. Increased sinus mucosal thickness was seen in 26% of the right sinuses and 28% of the left sinuses, and finally Mucous Retention Cyst in 9% of the right sinuses and 8% of left sinuses, respectively.

**Conclusion:** Primary maxillary ostium size was not statistically significant related to the variables of age, sex and the presence of AMO, but on the right side, the average primary maxillary ostium size is less if there is increase in the thickness of the sinus mucosa than when there is no increase in the thickness.

**Keywords:** Cone-beam computed tomography, Maxillary sinus, Maxillary sinus ostium.

**Citation:** Motamedi N, Torkzadeh A, Haerian H. Investigation of the Frequency of Accessory Ostium in the Maxillary Sinus in Patients Referred to the Radiology Department of the Faculty of Dentistry, Azad University of Isfahan in 2021-2022. J Shahid Sadoughi Uni Med Sci 2023; 30(12): 6175-84.

<sup>1</sup>School of Dentistry, Islamic Azad University of Isfahan (Khorasgan Branch), Isfahan, Iran.

<sup>2</sup>Department of Oral and Maxillofacial Radiology, School of Dentistry, Islamic Azad University of Isfahan (Khorasgan Branch), Isfahan, Iran.

\*Corresponding author: Tel: 09131063484, email: azadehh.torkzadeh@gmail.com