

# ارزیابی اثر پلاسمای غنی از پلاکت انسان بر اسپرماتوژنز و تراکم کروماتین اسپرم موش سوری به دنبال آسیب ایسکمی-ریپر فیوژن ناشی از پیچش طناب اسپرماتیک

محیا رمش<sup>۱</sup>، فرناز خدیوی<sup>۲\*</sup>

## مقاله پژوهشی

**مقدمه:** پیچش طناب اسپرماتیک از طریق ایجاد آسیب ایسکمی-ریپر فیوژن منجر به اختلال در عملکرد بیضه، مرگ سلول‌های زایا، تولید گونه‌های فعال اکسیژن و ناباروری می‌گردد. پلاسمای غنی از پلاکت (PRP) سرشار فاکتورهای رشد و سیتوکین‌های ضد التهابی می‌باشد. در این تحقیق اثرات PRP بر روی اسپرماتوژنز و تراکم کروماتین اسپرم به دنبال آسیب ایسکمی ریپر فیوژن ارزیابی شد.

**روش بررسی:** ۴۰ سر موش سوری نر بالغ به شرح زیر وارد مطالعه شدند. گروه کنترل، گروه پیچش/واپیچش، گروه کنترل منفی که جراحی پیچش/واپیچش همراه با تزریق محیط کشت به داخل بیضه انجام شد، گروه درمان که جراحی پیچش/واپیچش همراه با تزریق PRP در این گروه انجام گرفت. بعد از گذشت یک سیکل اسپرماتوژنز، بررسی‌های هیستومورفومتری با رنگ آمیزی PAS و ارزیابی تراکم کروماتین اسپرم به کمک رنگ آمیزی آنیلین بلو صورت گرفت. داده‌ها توسط نرم‌افزار SPSS version 16 و آزمون آماری ANOVA و تست تعقیبی توکی آنالیز شدند.

**نتایج:** میانگین تعداد سلول‌های اسپرماتوژنیک، سرتولی، لیدیگ، میوئید، نمره جانسون، میانگین قطر و ضخامت اپی تلیوم زایا به دنبال آسیب ایسکمی-ریپر فیوژن به صورت معنی‌داری کاهش یافت. میانگین ضخامت غشای پایه لوله‌های سمینی فروس و هم‌چنین درصد اسپرم‌های دارای هیستون اضافه به دنبال آسیب ایسکمی ریپر فیوژن افزایش یافت ( $P < 0/001$ ). پس از درمان با PRP، بهبودی قابل توجهی در ساختار بافتی لوله‌ها، زنده‌مانی سلول‌ها و تراکم کروماتین اسپرم یافت شد درحالی‌که هم‌چنان تفاوت معناداری در مقایسه با گروه کنترل مشاهده گردید ( $P < 0/001$ ).

**نتیجه‌گیری:** PRP با دارا بودن فاکتورهای رشد و سیتوکین‌های ضد التهابی دخیل در رگ‌زایی و عملکرد آنتی‌اکسیدانی قادر است عوارض ناشی از آسیب ایسکمی-ریپر فیوژن را به‌طور نسبی بهبود بخشد.

**واژه‌های کلیدی:** پیچش طناب اسپرماتیک، پلاسمای غنی از پلاکت، اسپرماتوژنز، آسیب ایسکمی-ریپر فیوژن، کروماتین

**ارجاع:** رمش محیا، خدیوی فرناز. ارزیابی اثر پلاسمای غنی از پلاکت انسان بر اسپرماتوژنز و تراکم کروماتین اسپرم موش سوری به دنبال آسیب ایسکمی-ریپر فیوژن ناشی از پیچش طناب اسپرماتیک. مجله علمی پژوهشی دانشگاه علوم پزشکی شهید صدوقی یزد ۱۴۰۱؛ ۳۰ (۱۲): ۶۲۱۱-۲۲

۱- گروه علوم تشریح، دانشکده پزشکی، دانشگاه علوم پزشکی تهران، تهران، ایران.

۲- گروه علوم تشریح، دانشکده پزشکی، دانشگاه علوم پزشکی شهرکرد، شهرکرد، ایران.

\* (نویسنده مسئول): تلفن: ۰۹۱۲۰۴۶۱۲۷۲، پست الکترونیکی: farnazkhadivi031@gmail.com، صندوق پستی: ۸۸۷۱۷۷۳۳۹۹

## مقدمه

پیچش بیضه یک اختلال اورژانسی است که ۱ نفر از هر ۴۰۰۰ مرد زیر ۲۵ سال را درگیر می‌کند (۱). تظاهرات آن در مردان بالغ به صورت درد حاد یک طرفه همراه با حالت تهوع و استفراغ است (۲). این بیماری به دلیل پیچ‌خوردگی بیضه حول محور عمودی طناب اسپرماتیک رخ می‌دهد (۳). به دنبال این پیچ‌خوردگی، گردش خون بیضه مختل گشته و در نهایت منجر به ادم، ایسکمی و آتروفی بیضه می‌شود (۴،۵). دو عامل مهم در تعیین زنده‌مانی و عملکرد اسپرم، مدت زمان و شدت پیچش بیضه می‌باشند (۶). تنها راه کاهش میزان اختلال عملکرد دائمی بیضه، انجام جراحی اورژانسی واپیچش است (۱). این جراحی که به منظور بازگرداندن جریان خون به بیضه ایسکمیک صورت می‌گیرد، منجر به ایجاد آسیب ریپرفیوژن می‌شود (۷). این آسیب باعث القا استرس اکسیداتیو، ایجاد پاسخ‌های التهابی، آپوپتوز سلول‌های زایا و در نهایت اختلال در فرآیند اسپرماتوژنز می‌گردد (۸،۹). اسپرماتوژنز در داخل اپیتلیوم لوله‌های سمینی فرس بیضه اتفاق می‌افتد و در نهایت از طریق مجموعه‌ای از وقایع تکثیری و تمایزی منجر به تولید اسپرم بالغ می‌گردد. مدت زمان این فرآیند در موش سوری ۳۵ روز می‌باشد (۱۰). اسپرماتوگونی‌های (As (single) به عنوان سلول‌های بنیادی اسپرماتوگونی در طی فرآیند اسپرماتوژنز شناخته می‌شوند و در مجاورت غشاء پایه لوله‌های اسپرم‌ساز قرار دارند (۱۱). این سلول‌ها با انجام تقسیم میتوز می‌توانند به دو اسپرماتوگونی As تقسیم شوند و جمعیت ذخیره‌ای خود را حفظ کنند یا با ایجاد دو اسپرماتوگونی Apr (pair) تمایز را آغاز نمایند. حاصل تقسیمات میتوزی متوالی این سلول‌ها تولید سلول‌های Aal (aligned)، Apr، سلول‌های در حال تمایز A1-A4، اسپرماتوگونی بینابینی AIn (Intermediate)، اسپرماتوگونی B و اسپرماتوسیت اولیه می‌باشد. به دنبال دو تقسیم میوزی متوالی، اسپرماتوسیت ثانویه و نهایتاً اسپرماتیدهای هاپلوئیدی پدید می‌آیند. اسپرماتیدها در مرحله اسپرمیوژنز دچار تغییرات پیچیده مورفولوژیکی و متراکم شدن هسته گشته و در نهایت اسپرم بالغ تولید می‌شود (۱۲-۱۴). پلاکت‌ها قطعات کوچک سلولی بدون

هسته‌ای می‌باشند که دارای سه نوع گرانول داخلی به نام گرانول متراکم، لیزوزوم و گرانول‌های آلفا هستند. این گرانول‌ها اساس عملکرد پلاکت‌ها را تشکیل می‌دهند (۱۵). گرانول‌های آلفا که قسمت عمده ترشحات پلاکت را به خود اختصاص می‌دهند دارای فاکتورهای مهمی نظیر فاکتورهای رشد آندوتلیال عروقی، آنژیوژنین و فاکتورهای رشد مختلف مانند فاکتور رشد مشتق از پلاکت، فاکتور رشد اپیدرمی، فاکتور رشد شبه انسولینی و فاکتور رشد تغییر شکل دهنده بتا می‌باشند (۱۶-۱۸). پلاسمای غنی از پلاکت (PRP)، یک عامل اتولوگ مشتق شده از خون انسان و حیوان است که غنی از پلاکت، فاکتورهای رشد تکثیری، کموتاکتیک، سیتوکین‌ها، هورمون‌ها، فیبرین، فیبرونکتین و غیره است. این محصول خونی منجر به کاهش استرس اکسیداتیو، رادیکال‌های آزاد و افزایش بیان آنزیم‌های آنتی‌اکسیدانی می‌شود (۱۹). بر اساس مطالعه پیشین استفاده از PRP منجر به کاهش آپوپتوز سلول‌های زایا و افزایش میزان فعالیت آنزیم‌های آنتی‌اکسیدانی پس از آسیب ایسکمی/ریپرفیوژن بیضه موش صحرایی گردیده است (۲۰). همچنین PRP منجر به بهبودی پارامترهای اسپرمی و ساختار بافتی بیضه موش صحرایی به دنبال تزریق بوسولفان گشت (۲۱). در مطالعات اخیر اثرات PRP بر ناباروری مورد ارزیابی قرار گرفته است و نتایج نشان دادند که PRP در بازسازی بافت، رگ‌زایی، مهاجرت سلولی، تکثیر و تمایز سلول‌های بنیادی، کاهش سطح استرس اکسیداتیو، آسیب DNA اسپرم و بهبودی پارامترهای اسپرم نقش دارد (۲۲-۲۴). پیچش طناب اسپرماتیک یکی از اورژانس‌های اورولوژیک به شمار می‌رود که تنها با عمل جراحی واپیچش قابل اصلاح است. آسیب ایسکمی/ریپرفیوژن ناشی از پیچش/واپیچش طناب اسپرماتیک با افزایش سطح استرس اکسیداتیو و القا ROS منجر به آپوپتوز سلول‌های رده اسپرماتوژنیک و اختلال در فرآیند اسپرماتوژنز می‌شود. با توجه به حضور فاکتورهای رشد، پروتئین‌ها و سایتوکین‌های متعدد موجود در PRP به عنوان یکی از مشتقات خونی در دسترس و با نظر به مشکلات روزافزون ناباروری، در این پژوهش اثر تزریق داخل بافت بیضه‌ای PRP بر ساختار هیستومورفومتری لوله‌های سمینی

گذشت ۳۵ روز (یک سیکل اسپرماتوژنز موش سوری) حیوانات آسان‌کشی شدند و بیضه سمت چپ خارج گشت.

**آماده‌سازی PRP: PRP** توسط سازمان انتقال خون ایران تهیه گردید. نمونه خون کامل از کاندیدای سالم تهیه گشت و در کیسه‌های حاوی محلول سیترات فسفات دکستروز آدنین به عنوان ماده ضد انعقادی نگهداری شد. PRP به روش سانتریفیوژ دو مرحله‌ای استخراج گردید (۲۶).

**رنگ آمیزی پریودیک اسید شیف:** پس از گذشت یک سیکل اسپرماتوژنز، بافت‌های بیضه سمت چپ سریعاً جدا شد و در فیکساتیو بوئن به مدت ۲۴ ساعت در دمای اتاق قرار گرفتند. آماده‌سازی بافتی شامل آب‌گیری با درصد بالارونده الکل، شفاف‌سازی با گزیلول و قالب‌گیری با پارافین انجام شد. از قالب‌های پارافینی برای انجام رنگ آمیزی PAS برش‌هایی به ضخامت ۵ میکرون تهیه و روی لام‌های شیشه‌ای معمولی قرار گرفتند. پس از پارافین‌زدایی و آب‌دهی، اسلایدها در اسید پریودیک ۱٪ به مدت ۵ دقیقه در دمای اتاق انکوبه شدند، پس از شستشو با آب جاری، به مدت ۱۵ دقیقه در شیف (سیگما آلدریج، آلمان) انکوبه گشتند. از هماتوکسیلین مایر به عنوان رنگ افتراقی استفاده شد (۲۷). شمارش سلول‌های اسپرماتوگونی، اسپرماتوسیت اولیه، اسپرماتید گرد، اسپرماتید طویل، سرتولی، لیدیک و میوئید به کمک مقاطع تهیه شده صورت گرفت. هم چنین به کمک نرم‌افزار Image اندازه‌گیری قطر خارجی، ضخامت اپی‌تلیوم زایای لوله‌های سمینی فروس و غشای پایه از روی تصاویر تهیه شده انجام شد.

**رنگ آمیزی آنیلین بلو:** آنیلین بلو به طور انتخابی هیستون‌های غنی از لیزین را رنگ آمیزی می‌کند در نتیجه می‌تواند درصد اسپرم‌های دارای هیستون اضافی را مشخص نماید. در ابتدا لام اسمیر از نمونه دم اپی‌دیدیم تهیه گشت، سپس لام‌ها در محلول گلوآرآلدئید به مدت ۳۰ دقیقه در دمای اتاق فیکس شدند. هر اسمیر با آنیلین بلو آبی ۵ درصد (مرک، آلمان) در اسید استیک ۴ درصد به مدت ۷ دقیقه رنگ‌آمیزی گشت (۲۸). حداقل ۲۰۰ اسپرم از هر نمونه و در نواحی مختلف هر لام با بزرگنمایی  $\times 100$  شمارش شد. این

فروس و تراکم کروماتین اسپرم موش سوری به دنبال آسیب پیچش/واپیچش طناب بیضه مورد بررسی قرار گرفت.

## روش بررسی

### حیوانات آزمایشگاهی

در این مطالعه از ۴۰ سر موش سوری (NMRI) نر، با وزن ۲۵-۳۰ گرم و سن ۷-۵ هفته استفاده شد. موش‌های سوری از مرکز تکثیر و نگهداری حیوانات آزمایشگاهی انستیتو پاستور ایران تهیه شدند و در شرایط استاندارد آزمایشگاهی (چرخه تاریکی/روشنایی ۱۲ ساعت، دمای ۲۴-۲۲ درجه سانتی‌گراد، رطوبت نسبی ۵۰ درصد و دسترسی آزاد به آب و غذا) نگهداری شدند. تمامی مراحل آزمایش‌ها با رعایت دستورالعمل‌های ثبت شده در کمیته اخلاق دانشگاه علوم پزشکی تهران صورت گرفت. حیوانات به‌صورت تصادفی در چهار گروه به شرح زیر تقسیم شدند.

**گروه کنترل:** هیچ‌گونه جراحی در این گروه صورت نگرفت.

**گروه پیچش/واپیچش طناب اسپرماتیک:** که طناب اسپرماتیک سمت چپ ۷۲۰ درجه در خلاف جهت عقربه‌های ساعت چرخانیده و پس از ۲ ساعت به حالت اولیه برگردانده شد. جراحی در شرایط استریل با القای بیهوشی توسط کتامین هیدروکلراید با دوز ۱۰۰ میلی‌گرم بر کیلوگرم و زایلازین با دوز ۱۰ میلی‌گرم بر کیلوگرم به‌صورت تک دوز داخل صفاقی انجام شد. پیچش یک طرفه بیضه با اعمال یک برش خط وسط در ناحیه کیسه بیضه آغاز گشت، بیضه سمت چپ ۷۲۰ درجه در خلاف جهت عقربه‌های ساعت چرخانده شد. برای حفظ این حالت به مدت ۲ ساعت، تونیکا آلبوژینه و دارتوس به یکدیگر بخیه شدند. بعد از ۲ ساعت، بیضه ایسکمیک ۷۲۰ درجه در جهت عقربه‌های ساعت چرخانیده شد و در کیسه بیضه قرار گرفت.

**گروه کنترل منفی:** در ابتدا عمل جراحی پیچش انجام شد، ۳۰ دقیقه قبل از جراحی واپیچش، ۱۰ میکرولیتر محیط کشت به داخل پارانشیم بیضه تزریق گشت.

**گروه درمان با PRP:** در ابتدا عمل جراحی پیچش انجام شد، ۳۰ دقیقه قبل از جراحی واپیچش، ۱۰ میکرولیتر PRP به داخل پارانشیم بیضه تزریق گشت (۲۵)(شکل ۱). پس از

رنگ آمیزی به منظور تعیین درصد تراکم کروماتین غیر طبیعی اسپرم استفاده شد. اسپرم‌های نابالغ با هیستون بیش از حد به رنگ آبی تیره رنگ آمیزی می‌شوند در حالیکه اسپرم‌های آبی کم رنگ ساختار کروماتین طبیعی را نشان می‌دهند. در نتیجه از نسبت تعداد اسپرم‌های آبی تیره به تعداد کل اسپرم‌ها، درصد تراکم کروماتین غیر طبیعی اسپرم مشخص گشت.

### تجزیه و تحلیل آماری

تجزیه و تحلیل داده‌ها با استفاده از نرم‌افزار version 16 SPSS انجام شد. همه داده‌ها به صورت میانگین  $\pm$  انحراف معیار گزارش شدند. ارزیابی نرمال بودن توزیع داده‌ها با آزمون کولموگروف اسمیرنوف صورت گرفت. آنالیز واریانس یکطرفه (ANOVA) و سپس آزمون توکی برای مقایسات بین گروهی انجام شد و سطح معنی‌دار بودن بین داده‌ها  $P \leq 0.05$  گزارش گردید.

### ملاحظات اخلاقی

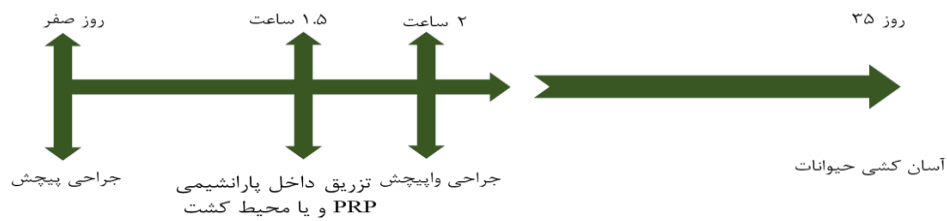
این تحقیق بخشی از طرح تحقیقاتی است که توسط دانشکده پزشکی دانشگاه علوم پزشکی تهران تایید شده است (کد اخلاق IR.TUMS.AEC.1401.016).

### نتایج

اثر PRP بر ساختار هیستولوژیک بیضه به دنبال آسیب ناشی از پیچش/واپیچش طناب اسپرماتیک میانگین تعداد سلول‌های اسپرماتوگونی، اسپرماتوسیت اولیه، اسپرماتید گرد، اسپرماتید طویل، سرتولی، لیدیدگ و میوئید به دنبال آسیب اسپرماتیک، سرتولی، لیدیدگ و میوئید به دنبال آسیب ایسکمی-ریپرفیوژن به صورت معنی‌داری در مقایسه با گروه کنترل کاهش پیدا کرد ( $P < 0.001$ ) (جدول ۱). همچنین، لوله‌های سمینی فروس بر اساس میانگین نمره جانسون اسکور درجه‌بندی شدند تا سطح اسپرم‌زایی در هر گروه مشخص شود. نمره جانسون به دنبال آسیب ایسکمی-ریپرفیوژن به صورت معنی‌داری در مقایسه با گروه کنترل کاهش پیدا کرد (شکل ۳D) ( $P < 0.001$ ). علاوه بر این آتروفی و واکوئل شدن لوله‌های سمینی فروس، جدا شدن غشا پایه و آپوپتوز سلول‌های

زایا در تصاویر حاصله به وضوح مشاهده گردید (شکل ۲). میانگین قطر و ضخامت اپی‌تلیوم زایای لوله‌های سمینی فروس به دنبال آسیب ایسکمی-ریپرفیوژن به صورت معنی‌داری در مقایسه با گروه کنترل کاهش پیدا کرد ( $P < 0.001$ ) (شکل ۳A,B). در این گروه، میانگین ضخامت غشای پایه لوله‌های سمینی فروس نیز به صورت معنی‌داری در مقایسه با گروه کنترل افزایش یافت ( $P < 0.001$ ) (شکل ۳C). به دنبال درمان PRP، میانگین تعداد سلول‌های اسپرماتوگونی، اسپرماتوسیت اولیه، اسپرماتید گرد، اسپرماتید طویل، سرتولی، میوئید و نمره جانسون به صورت معنی‌داری افزایش پیدا کرد ( $P < 0.001$ )، در حالیکه میانگین تعداد سلول‌ها همچنان تفاوت معنی‌داری در مقایسه با گروه کنترل نشان دادند ( $P < 0.001$ ). این بهبودی در میانگین تعداد سلول‌های سرتولی و میوئید تا گروه کنترل افزایش یافت (جدول ۱). به دنبال درمان با PRP افزایش ضخامت اپی‌تلیوم زایا، کاهش واکوئل‌های بافتی، انسجام و ساختار طبیعی لوله‌های سمینی فروس قابل رویت می‌باشد (شکل ۲). همچنین در میانگین قطر، ضخامت اپی‌تلیوم زایا و ضخامت غشای پایه لوله‌های سمینی فروس موش‌های تحت درمان با PRP در مقایسه با گروه پیچش/واپیچش بهبودی قابل توجهی حاصل گردید ( $P < 0.001$ ) (شکل ۳).

**اثر PRP بر تراکم کروماتین اسپرم به دنبال آسیب ناشی از پیچش/واپیچش طناب اسپرماتیک:** پس از پیچش طناب اسپرماتیک میانگین درصد اسپرم‌های دارای هیستون اضافه به صورت معنی‌داری در مقایسه با گروه کنترل افزایش یافت ( $P < 0.001$ ) (شکل ۴). درمان با PRP منجر به بهبودی نسبی تراکم کروماتین گشت و در موش‌های درمان شده با PRP درصد اسپرم‌های دارای هیستون اضافی کاهش معنی‌داری در مقایسه با گروه پیچش/واپیچش بیضه نشان داد ( $P < 0.001$ ). علی‌رغم این بهبودی، همچنان تفاوت معنی‌داری در مقایسه با گروه کنترل مشاهده گردید.



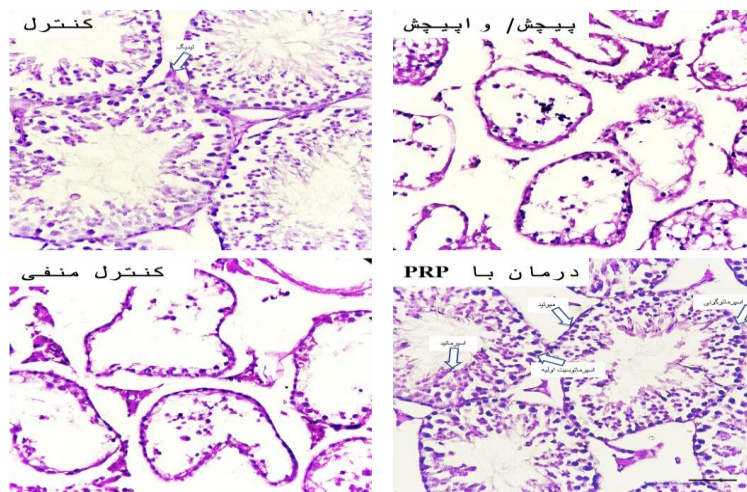
شکل ۱: تصویر شماتیک از طراحی مطالعه، زمان جراحی پیچش/واپیچش طناب اسپرماتیک و تزریق PRP

جدول ۱: میانگین تعداد سلول‌های لوله‌های سمینی فرس در گروه‌های مختلف. داده‌ها به صورت میانگین  $\pm$  انحراف معیار گزارش شدند.

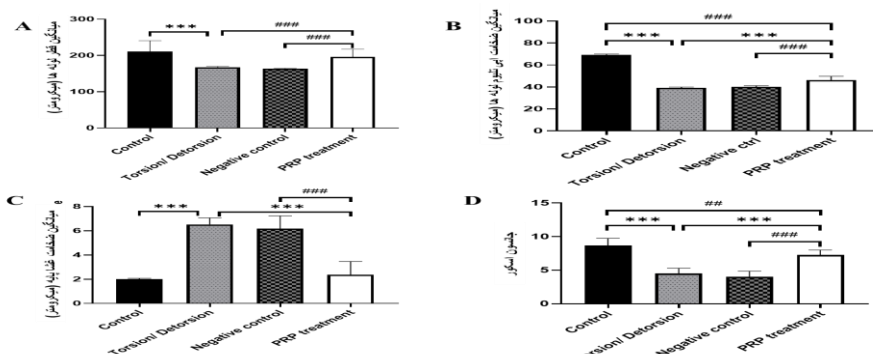
سلول	گروه	کنترل	تورشن / دتورشن	کنترل منفی	درمان با PRP
اسپرماتوگونی		۲۱/۶۳ $\pm$ ۱/۳۴ <sup>#</sup>	۱۲/۱۰ $\pm$ ۰/۹۳	۱۳/۰۰ $\pm$ ۱/۵۶ <sup>#</sup>	۱۸/۲۵ $\pm$ ۱/۷۶ <sup>*</sup>
اسپرماتوسیت اولیه		۴۲/۸۹ $\pm$ ۱/۳۷ <sup>#</sup>	۲۳/۰۵ $\pm$ ۰/۹۷ <sup>#</sup>	۲۲/۰۵ $\pm$ ۲/۶۵ <sup>#</sup>	۲۷/۲۵ $\pm$ ۱/۲۸
اسپرماتید گرد		۶۷/۹۱ $\pm$ ۱/۴۴ <sup>#</sup>	۲۹/۰۸ $\pm$ ۱/۱۶ <sup>#</sup>	۲۷/۴۱ $\pm$ ۱/۹۷ <sup>#</sup>	۵۰/۹۱ $\pm$ ۱/۱۶
اسپرماتید طویل		۳۱/۵۰ $\pm$ ۱/۶۲ <sup>#</sup>	۱۳/۱۶ $\pm$ ۰/۹۳	۱۴/۰۸ $\pm$ ۰/۹۰ <sup>#</sup>	۲۶/۵۸ $\pm$ ۱/۱۶ <sup>*</sup>
سرتولی		۱۲/۷۳ $\pm$ ۱/۰۴ <sup>*</sup>	۸/۴۷ $\pm$ ۱/۰۷ <sup>#</sup>	۹/۳۶ $\pm$ ۰/۹۵ <sup>#</sup>	۱۲/۲۵ $\pm$ ۰/۹۶
لیدیگ		۱۲/۷۳ $\pm$ ۱/۱۴ <sup>#</sup>	۹/۵۷ $\pm$ ۱/۰۷	۸/۲۵ $\pm$ ۱/۰۲ <sup>#</sup>	۱۰/۰۸ $\pm$ ۱/۱۶
میوئید		۱۲/۹۱ $\pm$ ۰/۷۹ <sup>*</sup>	۱۱/۰۰ $\pm$ ۰/۸۵ <sup>#</sup>	۱۱/۴۱ $\pm$ ۰/۷۹ <sup>#</sup>	۱۲/۵۸ $\pm$ ۰/۹۰ <sup>*</sup>

\* تفاوت معنی دار در مقایسه با گروه پیچش/واپیچش ( $P < 0.001$ ).

# تفاوت معنی دار در مقایسه با گروه درمان با PRP ( $P < 0.001$ ) بجز برای سلول‌های لیدیگ ( $P < 0.01$ ).



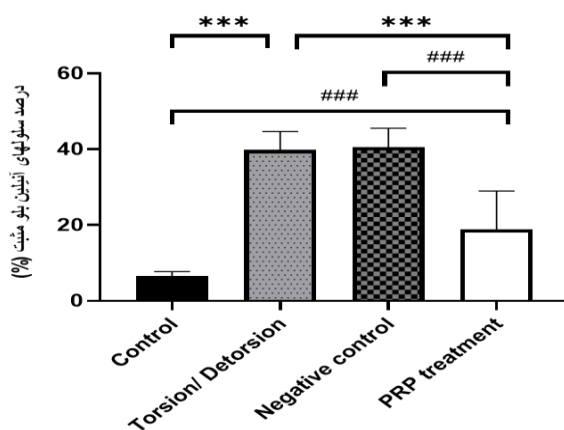
شکل ۲: تصاویر تهیه شده از مقاطع بافت شناسی لوله‌های سمینی فرس در گروه‌های مختلف. آرایش منظم سلول‌های زایا و ساختار طبیعی لوله‌های سمینی فرس در گروه کنترل مشاهده می‌گردد. در گروه پیچش/واپیچش و کنترل منفی، لوله‌های سمینی فرس آتروفی گشته، سلول‌های زایا دچار آپوتوز شده و جداسدگی غشا پایه رویت گردید. بهبودی قابل توجهی در ساختار اپی‌تلیوم زایای لوله‌ها به دنبال تزریق PRP مشاهده گردید. رنگ‌آمیزی پریودیک اسید شیف و بزرگنمایی X400.



شکل ۳: نمودارهای مربوط به میانگین قطر، ضخامت اپی تلیوم لوله‌های سمینی فرس، ضخامت غشا پایه و نمره جانسون در گروه‌های مختلف.

\*\*\*p<0.001: تفاوت معنی‌دار در مقایسه با گروه پیش/ واپیش.

####p<0.001: تفاوت معنی‌دار در مقایسه با گروه درمان با PRP و ##p<0.01: تفاوت معنی‌دار در مقایسه با گروه درمان با PRP.



شکل ۴: میانگین درصد اسپرم‌های دارای هیستون اضافه در گروه‌های مختلف. میانگین درصد اسپرم‌های دارای هیستون باقی‌مانده در گروه درمان با PRP به صورت معنی‌داری در مقایسه با گروه پیش/ واپیش کاهش یافت.

\*\*\*p<0.001: تفاوت معنی‌دار در مقایسه با گروه پیش/ واپیش. ####p<0.001: تفاوت معنی‌دار در مقایسه با گروه درمان با PRP.

اکسیداتیو، تولید رادیکال‌های آزاد، افزایش سطح ROS، پراکسیداسیون لیپیدی، افزایش سیتوکین‌های التهابی و آسیب به رگ‌های خونی می‌گردد (۳۳-۳۱). به عبارتی آسیب ایسکمی-ریپرفیوژن ناشی از پیش/ واپیش طناب اسپرماتیک منجر به اختلال در فرآیند اسپرماتوژنز، آپوپتوز در سلول‌های زایا و آتروفی بیضه می‌شود. اگرچه درمان قطعی برای ایسکمی-ریپرفیوژن وجود ندارد، اما مداخلاتی نظیر جلوگیری از تولید رادیکال‌های آزاد، استفاده از مهارکننده‌های آنزیم تبدیل‌کننده آنژیوتانسین و مصرف داروهایی نظیر عوامل ضد التهابی، مورفین و استاتین‌ها برای کاهش عوارض این

## بحث

پیچ‌خوردگی بیضه یک بیماری حاد پیشرونده است که معمولاً نوزادان پسر، کودکان و نوجوانان را درگیر می‌کند. این اختلال ناشی از چرخش طناب اسپرماتیک می‌باشد که منجر به اختلال در جریان خونرسانی، هایپوکسی و ایسکمی بیضه می‌گردد (۲۹). تشخیص زودهنگام و انجام جراحی واپیش، برای بازگرداندن جریان خون، جلوگیری از نکروز و از دست دادن عملکرد بیضه ضروری است (۳۰). بازگشت جریان خون پس از انجام جراحی واپیش بیضه، منجر به القا استرس

هیچگونه اثر نامطلوبی از PRP بر باروری مردان گزارش نگردیده است (۴۱). بنابراین، ما در مطالعه اخیر برای اولین بار اثرات حفاظتی تزریق داخل بیضه PRP را در مقابل آسیب ایسکمی-ریپرفیوژن بیضه موش سوری مورد ارزیابی قرار دادیم. Gazia و همکاران اثر محافظتی PRP در برابر آسیب ایسکمی-ریپرفیوژن بیضه رت را مورد مطالعه قرار دادند. مشابه با یافته‌های مطالعه ما بهبود ساختار بافتی و مورفولوژی لوله‌های سمینی فرس و افزایش میانگین تعداد سلول‌های اسپرماتوژنیک پس از تزریق داخل بافتی PRP گزارش گردید. علاوه بر این در این مطالعه بهبودی در سطح آنزیم‌های آنتی‌اکسیدانی و کاهش استرس اکسیداتیو به دنبال درمان با PRP مشاهده گشت. PRP با کاهش سطح گونه‌های اکسیژن فعال، آسیب بیضه را کاهش می‌دهد (۴۲). علاوه بر این در سال ۲۰۱۰، پس از اعمال پیچش بیضه در رت از Varenicline به عنوان یک سرکوب‌گر سیستم ایمنی مرکزی استفاده گشت و نتایج نشان داد که Varenicline نه تنها آسیب ایسکمی-ریپرفیوژن بیضه را کاهش می‌دهد بلکه از آتروفی و فیبروز طولانی مدت بیضه جلوگیری می‌کند (۴۳). به عبارتی مکانیسم اصلی بهبود آسیب ناشی از پیچش/واپیچش مصرف عواملی است که بتوانند نقش ضد التهابی و آنتی‌اکسیدانی داشته باشند و میزان استرس اکسیداتیو را کاهش دهند. نتایج مطالعه ما کاهش درصد اسپرم‌ها با هیستون اضافی را به دنبال تزریق PRP نشان دادند، Yan و همکاران از PRP در محیط فریز اسپرم استفاده کردند که نتایج این مطالعه بهبود عملکرد میتوکندری و ساختار کروماتین اسپرم را هم‌راستا با یافته‌های ما علاوه بر بهبود پارامترهای اسپرمی گزارش کرد. مطالعات نشان داده‌اند که تعاملات بین فاکتورهای رشد از طریق ایجاد تعادل بین تکثیر و تمایز سلول‌های زایا در تنظیم بقا و زنده مانی این سلول‌ها نقش دارند (۴۴). به عنوان مثال، فاکتور رشد فیبروبلاستی منجر افزایش تقسیمات میوزی سلول‌های زایای تخمدانی گشت (۴۵). هم چنین فاکتور رشد تغییر شکل دهنده بتا در تنظیم تقسیمات میوزی اسپرماتوسیت‌ها دخیل است. در مطالعه دهقانی و همکاران گزارش گردید فاکتورهای

اختلال پیشنهاد می‌شود (۳۴). نتایج مطالعات مختلف نشان می‌دهد که مصرف آنتی‌اکسیدان‌ها و ترکیبات مهارکننده رادیکال‌های آزاد اثرات محافظتی بر آسیب ایسکمی-ریپرفیوژن دارند (۳۳،۳۵،۳۶). در این مطالعه از پیچش بیضه ۲ ساعته با چرخش ۷۲۰ درجه در خلاف جهت عقربه‌های ساعت برای ایجاد یک آسیب خفیف تا متوسط در بیضه چپ ایجاد گشت، نتایج مطالعه‌ی حاضر کاهش قابل توجه سلول‌های لوله‌های سمینی فرس و کاهش نمره جانسون را نشان داد. هم‌راستا با یافته‌های ما، نتایج Shih و همکاران در سال ۲۰۲۱ نشان داد که پیچش بیضه منجر به آسیب غشا داخلی میتوکندری، کاهش بیان پروتئین‌های آن و در نتیجه اختلال در عملکرد تنفس سلولی و زنده مانی سلول‌های زایا می‌گردد (۳۷). هم‌چنین افزایش سطح LH، FSH و کاهش تولید تستوسترون و نمره جانسون در یافته‌های مطالعه Kutluhan و همکاران در سال ۲۰۲۱ به دنبال ایجاد پیچش/واپیچش بیضه رت گزارش گردید (۳۸) که هم‌راستا با گزارشات مطالعه ما در کاهش میانگین تعداد سلول‌های لیدیک و نمره جانسون در گروه پیچش/واپیچش مدل موش سوری می‌باشد. یافته‌های Samy و همکاران در سال ۲۰۲۰ افزایش سطح نیتریک اکسید، مالون دی‌آلدئید، کاسپاز ۳، اینترلوکین ۱، فاکتور نکروز کننده تومور آلفا و کاهش عملکرد کاتالاز و گلوکاتایون پراکسیداز را نشان دادند (۲۰). به عبارتی پیچش/واپیچش طناب اسپرماتیک از طریق القا استرس اکسیداتیو و کاهش عملکرد آنزیم‌های آنتی‌اکسیدانی منجر به آپوپتوز سلول‌های زایا و آتروفی لوله‌های سمینی فرس می‌گردد که تصاویر بافتی مطالعه حاضر تاییدی بر این یافته است. PRP به دلیل خواص درمانی خود به عنوان یک راهکار بیولوژیکی قوی در سال‌های اخیر برای ترمیم بافت‌ها مورد توجه قرار گرفته است. اعتقاد بر این است که سایتوکاین‌ها و فاکتورهای رشد موجود در گرانول‌های پلاکتی منجر به افزایش تکثیر و تمایز سلولی گشته و در نتیجه تاثیر بالقوه‌ای در ترمیم بافت دارند (۳۹،۴۰). PRP یک آنتی‌اکسیدان قوی است که از آسیب ایسکمی-ریپرفیوژن در مغز، قلب و کلیه نیز محافظت می‌کند. علاوه بر این تا کنون

رشد پلاکتی منجر به رهایش سریع تر اسپرم در لوله‌های سمینی‌فروس می‌گردد، هم چنین پلاکت‌ها به دلیل دارا بودن عوامل دخیل در رگ زایی باعث اصلاح الگوی خونرسانی به بیضه شده و افزایش توان آنتی‌اکسیدانی بافت را به همراه دارد (۲۱). در این مطالعه به دنبال مصرف PRP بعد از القا مدل آزاوسپرمی با بوسولفان افزایش تعداد سلول‌های رده اسپرماتوژنیک و بهبود پارامترهای اسپرم نیز گزارش گردید. نتایج مطالعه ما نشان داد که بعد از تزریق داخل بیضه PRP پارامترهای اسپرماتوژنز و درصد اسپرم‌های دارای هیستون اضافه هم‌چنان تفاوت معنی‌داری در مقایسه با گروه کنترل نشان دادند، بنابراین بررسی در زمان‌های طولانی‌تر و تزریق مکرر PRP یا افزایش دوز آن در مطالعات آینده پیشنهاد می‌گردد. با توجه به وجود محدودیت‌های مطالعه اخیر، اندازه‌گیری غلظت فاکتورهای رشد پلاکتی، ارزیابی آنزیم‌های آنتی‌اکسیدانی، بررسی دقیق بیان ژن‌ها و پروتئین‌های درگیر در مسیرهای آپوپتوز برای شناخت دیگر اثرات درمانی PRP در بررسی‌های آینده کمک کننده است.

### سپاس‌گزاری

مولفین مراتب سپاس خود را از معاونت محترم تحصیلات تکمیلی دانشکده پزشکی دانشگاه علوم پزشکی تهران جهت حمایت از این تحقیق ابراز می‌دارند. این مقاله از طرح تحقیقاتی مقطع کارشناسی ارشد به راهنمایی خانم دکتر فرناز خدیوی و خانم نگارش محیا رمش استخراج گردیده است.

**حامی مالی:** مطالعه حاضر مستخرج از طرح تحقیقاتی مصوب در دانشکده پزشکی دانشگاه علوم پزشکی تهران است. منابع مالی این مطالعه بر اساس مقررات مربوط به طرح پایان‌نامه تأمین شده است.

**تعارض در منافع:** وجود ندارد.

### نتیجه‌گیری

با توجه نتایج این مطالعه و پژوهش‌های پیشین، حضور فاکتورهای رشد متعدد، پروتئین‌ها و سیتوکین‌های ترشحی

### References:

- 1-Mansbach J, Forbes P, Peters C. *Testicular Torsion and Risk Factors for Orchiectomy*. J Adolescent Health 2004; 34(2): 143-4.
- 2-Sheth KR, Keays M, Grimsby GM, Granberg CF, Menon VS, DaJusta DG, et al. *Diagnosing Testicular Torsion Before Urological Consultation and Imaging: Validation of the TWIST Score*. J Urol 2016; 195(6): 1870-6.
- 3-Hamed GM, Ahmed RM, Emara MM, Mahmoud MH. *Effect of Erythropoietin on Experimental Unilateral Testicular Torsion Detorsion in Rat Model*. Life Sci J 2011; 8(2): 405-12.
- 4-Cox AM, Patel H, Gelister J. *Testicular Torsion*. British Journal of Hospital Medicine 2012; 73(sup3): C34-6.
- 5-Afolabi O, Alabi B, Omobowale T, Oluranti O, Iwalewa O. *Cysteamine Mitigates Torsion/Detorsion-Induced Reperfusion Injury Via Inhibition of Apoptosis. Oxidative Stress and Inflammatory Responses in Experimental Rat Model*. Andrologia 2022; 54(1): e14243.



- 6- Hsiao CH, Ji AT, Chang CC, Chien MH, Lee LM, Ho JH. *Mesenchymal Stem Cells Restore the Sperm Motility from Testicular Torsion-Detorsion Injury by Regulation of Glucose Metabolism in Sperm*. Stem Cell Res Ther 2019; 10(1): 270.
- 7- Ahmed FA, Whelan J, Jequier AM, Cummins JM. *Torsion-Induced Injury in Rat Testes Does Not Affect Mitochondrial Respiration or the Accumulation of Mitochondrial Mutations*. Int J Androl 2000; 23(6): 347-56.
- 8- Lysiak JJ, Turner SD, Nguyen QA, Singbartl K, Ley K, Turner TT. *Essential Role of Neutrophils in Germ Cell-Specific Apoptosis Following Ischemia/Reperfusion Injury of the Mouse Testis*. Biol Reprod 2001; 65(3): 718-25.
- 9- Zhong L, Yang M, Zou X, Du T, Xu H, Sun J. *Human Umbilical Cord Multipotent Mesenchymal Stromal Cells Alleviate Acute Ischemia-Reperfusion Injury of Spermatogenic Cells Via Reducing Inflammatory Response and Oxidative Stress*. Stem Cell Res Ther 2020; 11(1): 294.
- 10- Griswold MD. *Spermatogenesis: The Commitment to Meiosis*. Physiol Rev 2016; 96(1): 1-17.
- 11- Nakata H. *Morphology of Mouse Seminiferous Tubules*. Anat Sci Int 2019; 94(1): 1-10.
- 12- Brinster RL, Nagano M. *Spermatogonial Stem Cell Transplantation, Cryopreservation and Culture*. Semin Cell Dev Biol 1998; 9(4): 401-9.
- 13- Kolasa A, Misiakiewicz K, Marchlewicz M, Wiszniewska B. *The Generation of Spermatogonial Stem Cells and Spermatogonia in Mammals*. Reprod Biol 2012; 12(1): 5-23.
- 14- Dym M, Kokkinaki M, He Z. *Spermatogonial Stem Cells: Mouse and Human Comparisons* Birth Defects Res C Embryo Today 2009; 87(1): 27-34.
- 15- Coppinger JA, Cagney G, Toomey S, Kislinger T, Belton O, McRedmond JP, et al. *Characterization of the Proteins Released from Activated Platelets Leads to Localization of Novel Platelet Proteins in Human Atherosclerotic Lesions*. Blood 2004; 103(6): 2096-104.
- 16- Dhurat R, Sukesh M. *Principles and Methods of Preparation of Platelet-Rich Plasma: A Review and Author's Perspective*. J Cutan Aesthet Surg 2014; 7(4): 189-97.
- 17- Raja VS, Naidu EM. *Platelet-Rich Fibrin: Evolution of a Second-Generation Platelet Concentrate*. Indian J Dent Res 2008; 19(1): 42-6.
- 18- Boswell SG, Cole BJ, Sundman EA, Karas V, Fortier LA. *Platelet-Rich Plasma: A Milieu of Bioactive Factors*. Arthroscopy 2012; 28(3): 429-39.
- 19- Martins RP, Hartmann DD, de Moraes JP, Soares FA, Puntel GO. *Platelet-Rich Plasma Reduces the Oxidative Damage Determined by a Skeletal Muscle Contusion in Rats*. Platelets 2016; 27(8): 784-90.
- 20- Samy A, El-Adl M, Rezk S, Marghani B, Eldomany W, Eldesoky MA. *The Potential Protective and Therapeutic Effects of Platelet-Rich Plasma on Ischemia/Reperfusion Injury Following Experimental Torsion/Detorsion of Testis in the Albino Rat Model*. Life Sci 2020; 256: 117982.
- 21- Dehghani F, Sotoude N, Bordbar H, Panjeshahin MR, Karbalay-Doust S. *The Use of Platelet-Rich Plasma (PRP) to Improve Structural Impairment of*

- Rat Testis Induced by Busulfan*. Platelets 2019; 30(4): 513-20.
- 22- Aghajanova L, Houshdaran S, Balayan S, Manvelyan E, Irwin JC, Huddleston HG, et al. *In Vitro Evidence That Platelet-Rich Plasma Stimulates Cellular Processes Involved In Endometrial Regeneration*. J Assist Reprod Genet 2018; 35(5): 757-70.
- 23- Tobita M, Tajima S, Mizuno H. *Adipose Tissue-Derived Mesenchymal Stem Cells and Platelet-Rich Plasma: Stem Cell Transplantation Methods that Enhance Stemness*. Stem Cell Res Ther 2015; 6: 215.
- 24- Bader R, Ibrahim JN, Moussa M, Mourad A, Azoury J, Azoury J, et al. *In Vitro Effect of Autologous Platelet-Rich Plasma on H2O2-Induced Oxidative Stress in Human Spermatozoa*. Andrology 2020; 8(1): 191-200.
- 25- Abdollahifar MA, Azad N, Faraji Sani M, Raoofi A, Abdi S, Aliaghaei A, et al. *Impaired Spermatogenesis Caused by Busulfan is Partially Ameliorated by Treatment with Conditioned Medium of Adipose Tissue Derived Mesenchymal Stem Cells*. Biotech Histochem 2022; 97(2): 107-17.
- 26- Khadivi F, Koruji M, Akbari M, Jabari A, Talebi A, Ashouri Movassagh S, et al. *Application of Platelet-Rich Plasma (PRP) Improves Self-Renewal of Human Spermatogonial Stem Cells in Two-Dimensional and Three-Dimensional Culture Systems*. Acta Histochem 2020; 122(8): 151627.
- 27- Ahmed EA, Rooij DG. *Staging of Mouse Seminiferous Tubule Cross-Sections*. Methods Mol Biol 2009; 558: 263-77.
- 28- Hammadeh ME, Zeginiadov T, Rosenbaum P, Georg T, Schmidt W, Strehler E. *Predictive Value of Sperm Chromatin Condensation (Aniline Blue Staining) in the Assessment of Male Fertility*. Arch Androl 2001; 46(2): 99-104.
- 29- Günther P, Rübber I. *The Acute Scrotum in Childhood and Adolescence*. Deutsch Ärztebl Int 2012; 109(25): 449-57.
- 30- Lian BS, Ong CC, Chiang LW, Rai R, Nah SA. *Factors Predicting Testicular Atrophy after Testicular Salvage Following Torsion*. Eur J Pediatr Surg 2016; 26(1): 17-21.
- 31- Carden DL, Granger DN. *Pathophysiology of Ischaemia-Reperfusion Injury*. J pathology 2000; 190(3): 255-66.
- 32- Chi KK, Zhang WH, Wang GC, Chen Z, He W, Wang SG, et al. *Comparison of Intraperitoneal and Intraepididymal Quercetin for The Prevention of Testicular Torsion/Detorsion-Induced Injury*. Urology 2017; 99: 106-11.
- 33- Wei SM, Yan ZZ, Zhou J. *Protective Effect of Rutin on Testicular Ischemia-Reperfusion Injury*. J Pediatr Surg 2011; 46(7): 1419-24.
- 34- Oldenburg O, Qin Q, Krieg T, Yang XM, Philipp S, Critz SD, et al. *Bradykinin Induces Mitochondrial ROS Generation Via NO, Cgmp, PKG, and Mitokatp Channel Opening and Leads to Cardioprotection*. Am J Physiol Heart Circ Physiol 2004; 286(1): H468-H476.
- 35- Unal D, Yeni E, Erel O, Bitiren M, Vural H. *Antioxidative Effects of Exogenous Nitric Oxide Versus Antioxidant Vitamins on Renal Ischemia Reperfusion Injury*. Urol Res 2002; 30(3): 190-94.

- 36- Dokmeci D, Kanter M, Inan M, Aydogdu N, Basaran UN, Yalcin O, et al. *Protective Effects of Ibuprofen on Testicular Torsion/Detorsion-Induced Ischemia/Reperfusion Injury in Rats*. Archives of Toxicology 2007; 81(9): 655-63.
- 37- Shih HJ, Chang CY, Huang IT, Tsai PS, Han CL, Huang CJ. *Testicular Torsion–Detorsion Causes Dysfunction of Mitochondrial Oxidative Phosphorylation*. Andrology 2021; 9(6): 1902-10.
- 38- Kutluhan MA, Özsoy E, Şahin A, Ürkmez A, Topaktaş R, Toprak T, Gümrükçü G, Verit A. *Effects of Platelet-Rich Plasma on Spermatogenesis and Hormone Production in an Experimental Testicular Torsion Model*. Andrology 2021; 9(1): 407-13.
- 39- Dogan C, Halici Z, Topcu A, Cadirci E, Karakus E, Bayir Y, et al. *Effects of Amlodipine on Ischaemia/Reperfusion Injury in the Rat Testis*. Andrologia 2016; 48(4): 441-52.
- 40- Agarwal A, Said TM. *Oxidative Stress, DNA Damage and Apoptosis in Male Infertility: A Clinical Approach*. BJU Int 2005; 95(4): 503-7.
- 41- Salem N, Helmi N, Assaf N. *Renoprotective Effect of Platelet-Rich Plasma on Cisplatin-Induced Nephrotoxicity in Rats*. Oxid Med Cell Longev 2018; 2018: 9658230.
- 42- Gazia MA. *Histological Study on the Possible Ameliorating Effect of Platelet Rich Plasma on Ischemia/Reperfusion Injury in Testicular Torsion Model in Adult Albino Rat*. Egyptian J Histology 2020; 43(2): 614-29.
- 43- Ho C, Zee RS, Omidi N, Bayne C, Hester A, Mukherjee E, et al. *Varenicline Limits Ischemia Reperfusion Injury Following Testicular Torsion in Mice*. J Pediat Urol 2021; 17(5): 631.e1-631.e8.
- 44- Feng CW, Bowles J, Koopman P. *Control of Mammalian Germ Cell Entry Into Meiosis*. Mol Cell Endocrinol 2014; 382(1): 488-97.
- 45- He B, Lin J, Li J, Mi Y, Zeng W, Zhang C. *Basic Fibroblast Growth Factor Suppresses Meiosis and Promotes Mitosis of Ovarian Germ Cells in Embryonic Chickens*. Gen Comp Endocrinol 2012; 176(2): 173-81.

## Evaluation of the Protective Effect of Human Platelet-Rich Plasma on Spermatogenesis and Sperm Chromatin Condensation Following Ischemia-Reperfusion Injury Due to Spermatic Cord Torsion in Mice

Mahya Ramesh<sup>1</sup>, Farnaz Khadivi<sup>\*2</sup>

### Original Article

**Introduction:** Torsion of spermatic cord induces ischemic-reperfusion injury which leads to testicular dysfunction, apoptosis of germ cells, ROS generation and infertility. Platelet-rich plasma (PRP) is a rich source of growth factors and anti-inflammatory cytokines. In this study, the effects of PRP on spermatogenesis and sperm chromatin condensation after ischemia-reperfusion injury were evaluated.

**Methods:** Forty adult male mice were procured in the study. Control group, torsion/ detorsion group, negative control group: torsion/ detorsion surgery with intra testicular injection of culture medium, treatment group: torsion/ detorsion surgery with intra testicular injection of PRP. After one cycle of spermatogenesis, histomorphometric evaluation was performed by PAS staining and sperm chromatin condensation was assessed by aniline blue staining. Data was analyzed by using SPSS Statistics and ANOVA followed by Tukey test.

**Results:** The mean number of spermatogenic cells, Sertoli, Leydig, Myoid, Johnson score and mean diameter and thickness of germinal epithelium were significantly decreased following ischemia-reperfusion injury. Mean thickness of seminiferous tubules basement membrane as well as sperm percentage with residual histone increased after ischemia-reperfusion injury ( $P < 0.001$ ). After PRP treatment, there was a significant improvement in the histological structure of the tubules, cell viability, and sperm chromatin condensation ( $P < 0.001$ ). While, a significant difference was observed in comparison with control group.

**Conclusion:** PRP can partially ameliorate the complications of ischemia-reperfusion injury through its growth factors and anti-inflammatory cytokines involved in angiogenesis and antioxidant activity.

**Keywords:** Spermatic cord torsion, Platelet-rich plasma, Spermatogenesis, chromatin.

**Citation:** Ramesh M, Khadivi F. Evaluation of the Protective Effect of Human Platelet-Rich Plasma on Spermatogenesis and Sperm Chromatin Condensation Following Ischemia-Reperfusion Injury Due to Spermatic Cord Torsion in Mice J Shahid Sadoughi Uni Med Sci 2023; 30(12): 6211-22.

<sup>1</sup>Department of Anatomy, School of Medicine, Tehran University of Medical Sciences, Tehran, Iran.

<sup>2</sup>Department of Anatomy, School of Medicine, Shahrekord University of Medical Sciences, Shahrekord, Iran.

\*Corresponding author: Tel: 09120461272, email: farnazkhadivi031@gmail.com