

CASE REPORT

تراکتوبرونکوپاتی‌کا استئوکندروپلاستی‌کا

دکتر ابوالحسن حلوانی^{۱*}، دکتر مهدی کریمی^۲، دکتر فروغ السادات نورانی^۳

چکیده

تراکتوبرونکوپاتی‌کا استئوکندروپلاستی‌کا بیماری بسیار نادر مجاری هوایی بزرگ با علت ناشناخته است. در این بیماری ندولهای کلسیفیه و غضروفی در زیر مخاط تراشه و برونش‌های اصلی ایجاد شده که باعث تنگی راه‌های هوایی می‌شود. این بیماری عموماً خوش خیم و اغلب بیماران بدون علامت بوده اما ممکن است مبتلایان سرفه، تنگی نفس کوششی و خس خس سینه داشته که ممکن است به علت تشابه با سایر بیماری‌های انسدادی مزمن ریوی تا مدت‌ها تشخیص داده نشود. تشخیص بر اساس مشاهدات برونکوسکوپی بوده که با بررسی نمونه بافتی تأیید می‌شود. در این مقاله ما دو بیمار مبتلا به تراکتوبرونکوپاتی‌کا استئوکندروپلاستی‌کا با یافته‌های مشخص برونکوسکوپی و بافتی این اختلال را شرح می‌دهیم. موارد فوق سال‌ها با تشخیص بیماری انسدادی مزمن ریه و آسم درمان می‌شدند. بیمار اول خانم ۶۰ ساله‌ای است که با خشونت صدا و تنگی نفس کوششی از ۳ سال پیش مراجعه نمود و بیمار دوم مردی ۴۰ ساله که دارای سابقه با تنگی نفس کوششی و ویزینگ از ۱۰ سال پیش بوده است.

واژه‌های کلیدی: تراکتوبرونکوپاتی‌کا استئوکندروپلاستی‌کا، برونکوسکوپی، انسداد راه‌های هوایی

مقدمه

موارد اسپورادیک آن از سرتاسر جهان گزارش شده اما با این حال تفاوت‌های جغرافیایی در بروز آن وجود دارد^(۴). این اختلال در مردان و در سنین ۶۰-۴۰ سالگی شایع‌تر است^(۵). اکثریت بیماران بدون علامت بوده ولی تعدادی از آنان علائمی چون تنگی نفس، خشونت صدا، سرفه و یا پنومونی راجعه دارند^(۷،۸). علائم و عوارض ریوی به علت افزایش ضخامت دیواره راه‌های هوایی و باریک شدن لومن آن است^(۵). هرچند یافته‌های تصویربرداری به تشخیص کمک کرده ولی جهت تشخیص قطعی نیاز به برونکوسکوپی است. نمای برونکوسکوپی تشخیصی بوده ولی تشخیص نهایی بر اساس یافته‌های شاخص این بیماری در نمونه بیوپسی راه‌های هوایی است^(۵). پیش‌آگهی غالباً خوب است^(۹) هرچند درمان ویژه‌ای برای این اختلال وجود نداشته^(۵). اما برونکودیلاتورها، درمان عفونت‌های ریوی و دیلاتاسیون برونکوسکوپی با لیزر اندیکاسیون پیدا

تراکتوبرونکوپاتی‌کا استئوکندروپلاستی‌کا
TO(Tracheobrochopathia Osteochonaroplastica) یک
بیماری نادر با انسیدانس 0.002-0.003 درصد در نمونه‌های اتوپسی
شده است^(۱). این بیماری خوش خیم^(۲) و اتیولوژی آن ناشناخته
است^(۳) مشخصه آن ندول‌های زیر مخاطی استخوانی یا غضروفی
متعدد بوده که به داخل لومن تراکتوبرونشیاال برجسته می‌شوند^(۴). این
ندول‌ها از غضروف‌های راه هوایی منشأ گرفته لذا در قسمت غشای
تراشه مشاهده نمی‌شوند^(۵). از آنجا که این بیماری اغلب دیر تشخیص
داده شده لذا بروز آن کمتر از حد واقعی تخمین زده می‌شود^(۶).

* نویسنده مسئول: استادیار گروه بیماری‌های داخلی، فوق تخصص بیماری‌های ریه
تلفن همراه: ۰۹۱۳۱۵۴۷۹۰۴ - شماره: ۰۳۵۱-۸۲۲۴۱۰۰

Email: halvani47@yahoo.com

۲- دستیار گروه بیماری‌های داخلی

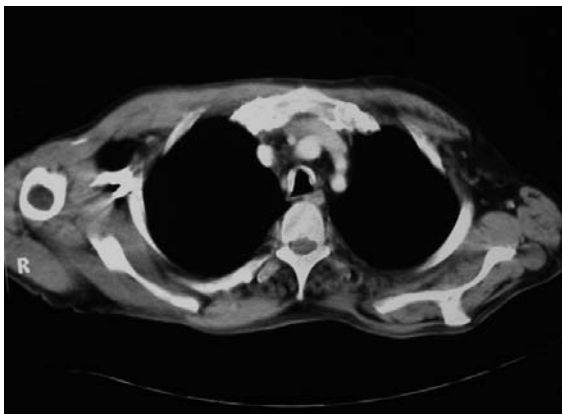۳- پزشک عمومی

۱، ۲، ۳- دانشگاه علوم پزشکی و خدمات بهداشتی درمانی شهید صدوقی یزد

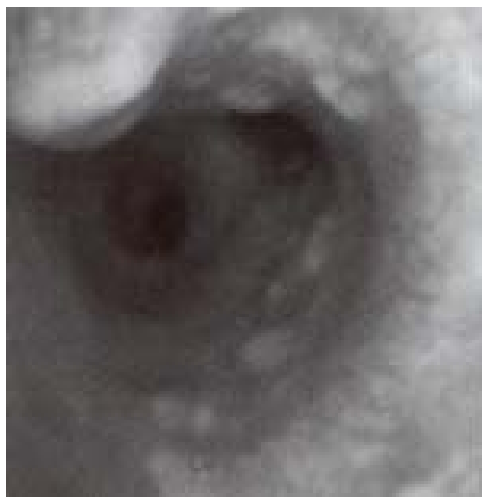
تاریخ پذیرش: ۱۳۸۷/۳/۲۳

تاریخ دریافت: ۱۳۸۶/۸/۲۰

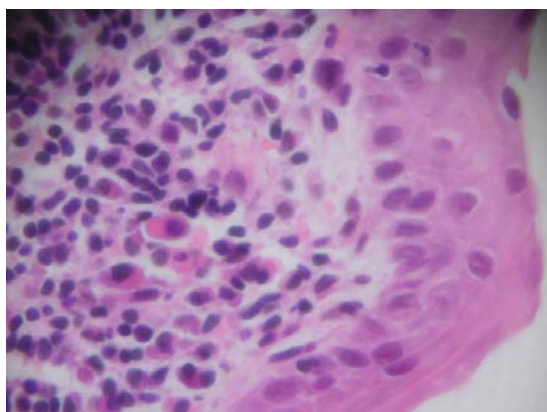
فیبراپتیک قرار گرفته که ضایعات ندولار سفید رنگ با قوام سفت در طول تراشه و برونش‌های اصلی مشاهده شد (شکل ۲) از یک ندول بیوپسی گرفته شد که یافته‌های بافت‌شناسی به طور تیبیک ندولهای غضروفی و استخوانی بوده که در ساب موکوس قرار دارند (شکل ۳). بیمار با تشخیص TO برای لیزر درمانی انتخاب شد.



شکل ۱: نمای سی تی اسکن TO



شکل ۲: نمای برونکوسکوپی TO



شکل ۳: بیوپسی از ندولهای تراشه

می‌کند^(۵) و در صورت انسداد شدید راه هوایی و عفونت‌های مکرر علی‌رغم لیزر تراپی درمان جراحی پیشنهاد می‌شود^(۱۰) در این مقاله دو مورد بیمار مبتلا به TO معرفی می‌شوند.

مورد اول :

خانمی ۶۰ ساله، خانه دار که به علت تنگی نفس کوششی و خشونت صدا مراجعه کرده بود. وی سابقه این علائم را از حدود ۳ سال قبل از مراجعه ذکر می‌کرد. بیمار سیگاری نبوده و سابقه تماس با دود و عوامل آلاینده محیطی دیگر را ذکر نمی‌کرد. در این سال‌ها وی با تشخیص بیماری مزمن انسدادی ریه (COPD) تحت درمان بود. در معاینه بالینی دیسترس تنفسی خفیف داشته و در معاینه ریه‌ها ویز دو طرفه دمی و بازدمی سمع می‌شد. گرافی قفسه صدری و سی تی اسکن تشخیص خاصی را مطرح نکرد. اسپرومتری بیمار نشان دهنده‌ی طرح مخلوط انسدادی و تحدیدی شدید بود. با توجه به خشونت صدای بیمار، برونکوسکوپی فیبراپتیک انجام شد که حرکات تارهای صوتی طبیعی ولی از ناحیه ساب گلوت به پایین در مسیر تراشه و برونش‌های اصلی، ضایعات ندولار سفت سفید رنگ مشاهده شد. از یکی از ندول‌ها بیوپسی گرفته شد. تشخیص پاتولوژی TO داده شد. وی کاندید لیزر درمانی شد.

مورد دوم :

مردی ۴۰ ساله، کارمند با تنگی نفس کوششی و خس خس سینه مراجعه کرده بود. بیمار سابقه این مشکلات را از ۱۰ سال قبل ذکر می‌کرد و در این مدت با تشخیص بیماری آسم تحت درمان با برونکودیلاتور و استروئید استنشاقی بود. وی سابقه یک دوره ایمونوتراپی را نیز ذکر می‌کرد. علی‌رغم تمام اقدامات درمانی بهبودی واضحی در علائم بالینی ایجاد نشده بود. وی سیگاری نبوده و سابقه تماس با عوامل آلاینده محیطی نداشته و سابقه خانوادگی آسم و آلرژی را نداشت. در معاینه بالینی علائم حیاتی طبیعی بوده و در سمع ریه‌ها ویز دو طرفه خفیف شنیده شد. معاینه قلب و عروق طبیعی بود. در تست اسپرومتری طرح انسدادی متوسط تا شدید وجود داشته و شکل flow-volume loop مشخصه Fixed upper airway obstruction بود. در گرافی قفسه صدری بیمار، ضخامت جدار تراشه افزایش یافته بود. در سی تی اسکن مخاط تراشه کاملاً ضخیم، کلسیفیه و نامنظم بود (شکل ۱) بیمار تحت برونکوسکوپی

بحث

بیماری‌های غیرنئوپلاستیک راه‌های هوایی مرکزی، ناشایع بوده اما می‌تواند به صورت موضعی و یا منتشر باشند. تنگی پس از لوله گذاری، تنگی پس از عفونت، تنگی پس از پیوند و بیماری‌های سیستمیک مانند بیماری کرون، سارکوئیدوز و سندرم بهجت می‌توانند منجر به تنگی فوکال راه‌های هوایی شوند. گرانولوماتوز و گنر، پلی کندریت عود کننده، تراکتوبرونکوپاتیکا استئوکندروپلاستیکا، آمیلوئیدوز، پاپیلوماتوز و رینواسکلروما به صورت دیفیوز راه‌های هوایی را درگیر می‌کنند^(۱۱). این مقاله به معرفی دو بیمار مبتلا به تراکتوبرونکوپاتیکا استئوکندروپلاستیکا پرداخته است. این بیماری برای اولین بار در سال ۱۸۵۷ توسط آقای Wilks در یک مرد ۳۸ ساله که به علت بیماری سل فوت کرده بود معرفی شد. در اتوپسی این بیمار متوجه چندین صفحه استخوانی که لارنکس، تراشه و برونش‌ها را پوشانده بود، شدند. همچنین رسوب استخوانی در قسمت قدام تراشه بین حلقه‌های غضروفی نیز مشاهده شد^(۱۲). هرچند علت این بیماری ناشناخته ولی^(۳) تئوری‌های مختلفی مطرح شده گردید. تئوری اکندروزیس و اندوکندروزیس از حلقه‌های تراشه اولین بار در سال ۱۸۶۳ توسط Virchow پیشنهاد شد.

در سال ۱۹۱۰ Aschoff مسئله متاپلازی بافت الاستیک را مطرح نمود. اخیراً Sakula معتقد است که TO شکل لوکالیزه و اولیه آمیلوئیدوز دستگاه تنفسی تحتانی است که به فرم استخوانی درآمده است اما یافته‌های بافت‌شناسی این فرضیه را تأیید نمی‌کند^(۱۲). همچنین تماس با آلاینده‌های محیطی و از جمله سیلیکا مطرح می‌باشد^(۱۳). هیچ یک از موارد معرفی شده این مقاله چنین تماس‌هایی نداشته‌اند. شیوع TO در برونکوسکوپ‌های معمولی و با شکایات غیر مرتبط به این بیماری ۰/۲ تا ۰/۷ درصد تخمین زده می‌شود. این بیماری بیشتر مردان را درگیر کرده و خود را در اواسط دهه پنجم زندگی نشان می‌دهد^(۱۱). اکثر بیماران بدون علامت بوده اما تظاهرات آن می‌تواند به صورت سرفه، خس خس سینه، تنگی نفس کوششی، عفونت مکرر ریه، ویزینگ و هموپتزی بوده که هموپتزی در صورت

تماس ندول‌ها با یکدیگر و تخریب موکوس بروز می‌کند^(۷،۸،۱۱). هر دو بیمار مورد بررسی با علائم شایع مراجعه کرده بودند. تشخیص بر اساس رادیوگرافی ساده نادر است اما در موارد متوسط تا شدید بیماری رادیوگرافی ساده می‌تواند تنگی غیر قرینه و غیر نامنظم تراشه را نشان دهد^(۱۱).

سی تی اسکن قفسه صدری با نشان دادن کلسیفیکاسیون و نامنظمی جداره تراشه و برونش‌ها ارزش زیادی در تشخیص این بیماری دارد. تشخیص بر اساس برونکوسکوپ است و ضایعات نمای cobblestone یا rock garden دارند^(۱۴). ظاهر تیپیک برونکوسکوپ ندول‌های غضروفی-استخوانی متعدد، ناصاف، برجسته و سفید رنگ است که غالباً با عنوان beaded گزارش می‌شود^(۱۱).

ضایعات غالباً در دو سوم تحتانی تراشه بروز می‌کنند. برونش‌های لوبار غالباً درگیر بوده و ضایعه به ندرت به برونش‌های سگمنتال کشیده می‌شود^(۱۲). در هر دو بیمار معرفی شده ضایعات ندولر مشاهده شد ولی در بیمار اول این ضایعات از ناحیه ساب گلوت شروع شده بود ولی در بیمار دوم در دو سوم تحتانی تراشه بود. در هر دو بیمار این ضایعات برونش‌های اصلی دو طرفه را نیز درگیر کرده بود. دکتر توحیدی و همکارانش دو مورد از این بیماری را در دو خانم ۵۸ و ۴۷ ساله گزارش کرده‌اند^(۱۵). یافته‌های هیستولوژی به طور تیپیک ندول‌های استخوانی و غضروفی بوده که در ساب موکوس قرار دارد^(۱۵). یافته‌های هیستولوژی بیماران ما نیز چنین بود. در هر دو بیمار معرفی شده بیوپسی از جدار تراشه و برونش‌ها تهیه شد که یافته‌های ذکر شده مشاهده شد. بیوپسی از این ضایعات واقعاً سخت بوده اما از هر دو بیمار معرفی شده بیوپسی گرفته شد. پیش‌آگهی غالباً خوب است^(۹). هر چند درمان ویژه‌ای برای این اختلال وجود نداشته^(۵) و کنترل بیماران به صورت کنسرواتیو است اما استفاده از دیلاتاسیون برونکوسکوپیک و خارج نمودن برخی ضایعات استخوانی قابل انجام است. سایر روش‌های درمانی شامل کرایوتراپی، لیزرتراپی و رادیوتراپی است. درمان جراحی در صورت عدم پاسخ به سایر درمان‌ها پیشنهاد می‌شود^(۱۵). در هر دو بیمار معرفی شده لیزر درمانی صورت گرفت.

نتیجه‌گیری

جهت ابتلا به بیماری انسدادی مزمن ریه نداشته باشد می‌بایست به تشخیص شک کرد و سایر علل انسدادی مزمن راه‌های هوایی از قبیل TO را در نظر داشت.

در صورتی که بیماران با تشخیص آسم و بیماری انسدادی مزمن ریه به طور مناسب به درمان پاسخ نداده و به ویژه اگر فرد سابقه خانوادگی آسم و آلرژی نداشته و عامل خطری

References

- 1- Los H, Schramel FM, Van der Harten JJ, Golding RP, Postmus PE.. *An unusual cause of recurrent fever*. Eur Respir J. 1997; 10:504-507.
- 2- Tadjeddein A, Khorgami Z, Akhlaghi H. *Tracheobronchopathia osteoplastica: cause of difficult tracheal intubation*. Ann Thorac Surg. 2006 Apr;81(4):1480-2.
- 3- Baran A, Güngör S, Unver E, Yilmaz A. [*Tracheobronchopathia osteochondroplastica: a case report*] Tuberk Toraks. 2004;52(2):183-5.
- 4- Vilkmann S, Keistinen T. *Tracheobronchopathia osteochondroplastica. Report of a young man with severe disease and retrospective review of 18 cases*. Respiration. 1995;62(3):151-4.
- 5- Prakash UB. *Tracheobronchopathia osteochondroplastica*. Semin Respir Crit Care Med. 2002 Apr;23(2):167-75.
- 6- Coëtmeur D, Bovyn G, Leroux P, Niel-Duriez M. *Tracheobronchopathia osteochondroplastica presenting at the time of a difficult intubation*. Respir Med. 1997 Sep;91(8):496-8.
- 7- Barthwal MS, Chatterji RS, Mehta A. *Tracheobronchopathia osteochondroplastica*. Indian J Chest Dis Allied Sci. 2004 Jan-Mar;46(1):43-6.
- 8- Zack JR, Rozenshtein A. *Tracheobronchopathia osteochondroplastica: report of three cases*. J Comput Assist Tomogr. 2002 Jan-Feb;26(1):33-6.
- 9- Saint-Blancard P, Natali F, Vaylet F, Coutant G, L'Her P, Le Vagueresse R. [*Osteochondroplastic tracheobronchopathy: 5 cases*] Rev Med Interne. 1997;18(11):882-7.
- 10- Akyol MU, Martin AA, Dhurandhar N, Miller RH. *Tracheobronchopathia osteochondroplastica: a case report and a review of the literature*. Ear Nose Throat J. 1993 May;72(5):347-50.
- 11- Prince JS, Duhamel DR, Levin DL, Harrell JH, Friedman PJ. *Nonneoplastic lesions of the tracheobronchial wall: radiologic findings with bronchoscopic correlation*. Radiographics. 2002 Oct; 22 Spec No:S215-30.
- 12- Kart L, Kiraz K, Buyukoglan H, Ozesmi M, Senturk Z, Gulmez I, et al. *Tracheobronchopathia osteochondroplastica: two cases and review of literature*. Tuberkuloz ve Toraks Dergisi 2004; 52(3): 268-271.
- 13- Pinheiro GA, Antao VC, Müller NL. *Tracheobronchopathia osteochondroplastica in a patient with silicosis: CT, bronchoscopy, and pathology findings*. J Comput Assist Tomogr. 2004 Nov-Dec;28(6):801-3.
- 14- Sutor GC, Glaab T, Eschenbruch C, Fabel H. [*Tracheobronchopathia osteochondroplastica: an uncommon cause of retention pneumonia in an elderly patient*]. Pneumologie. 2001 Dec;55(12):563-7.
- 15- Tohidi M, Katebi M, Attaran D, Omidi A. *Tracheobronchopathia osteochondroplastica (case report)*. The Iranian Journal of Otorhinolaryngology. 2006 18(45).83-87.