

# بررسی فراوانی یافته‌های تصادفی در رادیوگرافی پانورامیک مراجعه به بخش رادیولوژی فک و صورت دانشکده دندانپزشکی یزد در سال ۱۳۹۸

سید حسین رضوی<sup>۱</sup>، فاطمه عباسی<sup>۱</sup>، مسعود اسماعیلی<sup>۱</sup>، نسیم نمیرانیان<sup>۲</sup>، سجاد علیزاده<sup>۳\*</sup>

## مقاله پژوهشی

**مقدمه:** درمان زود هنگام آنومالی‌های دندانی و ضایعات دهانی - دندانی می‌تواند از ناهنجاری‌های فک و صورت و عوارض دیگر جلوگیری کند، از آنجایی که در اکثر موارد این ضایعات بدون علامت هستند؛ اغلب به صورت تصادفی در تصاویر مختلف رادیوگرافی کشف می‌شوند، از این رو مطالعه حاضر با هدف بررسی فراوانی یافته‌های تصادفی در رادیوگرافی پانورامیک مراجعه به بخش رادیولوژی فک و صورت دانشکده دندانپزشکی یزد انجام شد.

**روش بررسی:** در این مطالعه توصیفی - مقطعی، ۱۹۴۹ کلیشه رادیوگرافی پانورامیک مراجعه به بخش رادیولوژی فک و صورت دانشکده دندانپزشکی یزد در سال ۱۳۹۸ به صورت سرشماری بررسی شدند. سن، جنسیت، نوع ضایعه/آنومالی، سمت و فک درگیر در فرم اطلاعاتی مطالعه ثبت گردید. تجزیه و تحلیل داده‌ها توسط نرم‌افزار آماری SPSS version 16 و آزمون آماری مجذور کای انجام شد.

**نتایج:** در مجموع ۲۹۱۵ ضایعه/آنومالی تشخیص داده شد. فراوانی این ضایعات/آنومالی‌ها تعداد در مردان (۵۷/۵ درصد)، افراد میانسال (۴۸/۶ درصد)، فک پایین (۶۹/۳ درصد) و سمت چپ فکین (۷۶/۸ درصد) بیشتر بود. تفاوت آماری معنی‌داری در وجود ضایعه/آنومالی بر حسب سن، جنسیت، سمت و فک درگیر مشاهده شد ( $P < 0.0001$ ).

**نتیجه‌گیری:** با توجه به فراوانی یافته‌های تصادفی در کلیشه‌های رادیوگرافی پانورامیک به نظر می‌رسد این رادیوگرافی برای کشف بسیاری از ضایعات و آنومالی‌های دندانی در معاینه اولیه بیماران مفید می‌باشد. توصیه می‌گردد دندانپزشکان به‌جز موارد شکایت بیمار، کلیشه‌ها را با دقت بیشتری بررسی نمایند.

**واژه‌های کلیدی:** آنومالی‌های دندانی، ضایعات استخوانی، رادیوگرافی پانورامیک، یافته‌های تصادفی، فکین

**ارجاع:** رضوی سید حسین، عباسی فاطمه، اسماعیلی مسعود، نمیرانیان نسیم، علیزاده سجاد. بررسی فراوانی یافته‌های تصادفی در رادیوگرافی پانورامیک مراجعه به بخش رادیولوژی فک و صورت دانشکده دندانپزشکی یزد در سال ۱۳۹۸. مجله علمی پژوهشی دانشگاه علوم پزشکی شهید صدوقی یزد ۱۴۰۱؛ ۳۰ (۶): ۴۹۵۹-۷۲.

۱- گروه رادیولوژی دهان و فک و صورت، دانشکده دندانپزشکی دانشگاه علوم پزشکی و خدمات بهداشتی درمانی شهید صدوقی یزد، یزد، ایران.

۲- گروه پزشکی اجتماعی و پیشگیری، دانشکده پزشکی، دانشگاه علوم پزشکی و خدمات بهداشتی درمانی شهید صدوقی یزد، یزد، ایران.

۳- دانشکده دندانپزشکی، دانشگاه علوم پزشکی و خدمات بهداشتی درمانی شهید صدوقی یزد، یزد، ایران.

\* (نویسنده مسئول): تلفن: ۰۹۰۲۲۴۹۰۹۰۲، پست الکترونیکی: aliazadesajad@hotmail.com، صندوق پستی: ۸۹۱۶۱۱۵۴۵۵

## مقدمه

پاتولوژی‌ها و ابنورمالیتهای دندانی می‌توانند ناشی از عوامل ژنتیکی مانند ارث و جهش‌های ژنتیکی، اختلالات متابولیک و عوامل محیطی از قبیل عوامل شیمیایی، فیزیکی یا زیست محیطی باشند (۱). از جمله شایع‌ترین این ناهنجاری‌ها می‌توان به استئیت پری آپیکال، کیست فولیکولار، تغییر در تعداد دندان‌ها، دندان اضافه، missing دندان، dense in dente، دیلاسریشن، تارودنتیسم و تغییر در سایز دندان‌ها اشاره کرد (۱،۲). اهمیت این ضایعات در تشخیص به هنگام آن‌ها می‌باشد چرا که درمان زودهنگام این ضایعات می‌تواند از ناهنجاری‌های فک و صورت و عوارض دیگر جلوگیری کند (۲). به منظور تشخیص این ناهنجاری‌ها علاوه بر مشاهدات بالینی، اقدامات پاراکلینیکی مانند رادیوگرافی ضروری هستند (۱،۲). از آنجایی که در اکثر موارد این ضایعات بدون علامت هستند؛ اغلب به صورت تصادفی در تصاویر مختلف رادیوگرافی کشف می‌شوند (۳). بیش‌تر این یافته‌های تصادفی مربوط به دندان‌ها می‌باشند از جمله نهفتگی دندان (۴). با توجه به اصل ALARA As Low As Reasonably Achievable که لازم است که اکسپوز بیمار به اشعه یونیزان تا حد امکان پایین نگه داشته شود، رادیوگرافی پانورامیک تنها پس از معاینه کلینیکی کامل تجویز می‌شود (۴). این تکنیک تصویربرداری اجازه مشاهده آسان آنومالی‌ها و پاتولوژی‌ها و ضایعات در ناحیه فک و صورت را می‌دهد و حتی می‌تواند منجر به تشخیص یافته‌های تصادفی در بیمارانی شود که جهت معاینه اولیه مراجعه کرده‌اند (۲). شیوع این یافته‌ها در مطالعاتی که با استفاده از تصاویر پانورامیک انجام گرفته است از ۴۳/۲۸ درصد تا ۸۵ درصد ذکر شده است (۵،۶). رادیوگرافی پانورامیک یکی از متداول‌ترین انواع پرتونگاری در دندانپزشکی است، که از زمان معرفی به جامعه دندانپزشکی، به عنوان ابزار ارزشمندی در تشخیص ضایعات فک و صورت مطرح بوده است (۷). به عنوان یک تصویر دوبعدی، نمای پانورامیک، با وجود مقداری اختلافی بزرگنمایی و دیستورشن، یک تصویر با کیفیت قابل قبول فراهم می‌کند تا یک دید کلی و فوری به کل سیستم ماگزپلوفاشیال

بیمار داشت. ارائه تصویری واحد و وسیع از هر دو فک، دندان‌ها، سینوس‌های ماگزپلاری، حفرات بینی و مفصل گیجگاهی فکی از جمله توانایی‌های این روش محسوب می‌شود که امکان مشاهده پاتولوژی‌ها و ضایعات فکی و آنومالی‌های دندانی را در ناحیه ماگزپلوفاشیال فراهم می‌آورد (۸). مزیت اصلی تصویر پانورامیک نمایش هر دو فک بالا و پایین در یک تصویر است (۴). دیگر مزایای آن دوز پائین اشعه، راحتی بیشتر برای بیمار (لزومی به قرار دادن فیلم‌ها در دهان وجود ندارد)، وجود امکان استفاده برای بیمارانی که نمی‌توانند دهانشان را باز کنند، کاهش زمان مورد نیاز جهت تهیه عکس و ... می‌باشد (۹). در مقابل، قدرت تفکیک (resolution) رادیوگرافی پانورامیک در مقایسه با تصاویر داخل دهانی نظیر پری آپیکال و بایت وینگ کمتر است و بدین ترتیب تشخیص پوسیدگی‌های کوچک و تحلیل اندک استخوان در بیماری‌های پریدنتال به کمک رادیوگرافی پانورامیک امکان پذیر نمی‌باشد (۱۰). این رادیوگرافی برای غربالگری‌های متداول بیماران در مراکز مختلف دندانپزشکی به کار می‌رود (۷). همچنین در درمان ارتودنسی از تصاویر پانورامیک به صورت روتین در ترکیب با مشاهدات بالینی استفاده می‌شود. به طوری که گزارش شده است که بیش از ۹۰ درصد متخصصان ارتودنسی برای بیماران خود رادیوگرافی پانورامیک تجویز می‌کنند (۱۱). از آنجا که ارزیابی دقیق رادیوگرافی پانورامیک گاهی منجر به کشف تصادفی یافته‌هایی غیر از دلیل اصلی شکایت بیمار برای مراجعه به دندانپزشک (chief complaint) می‌گردد (۲)؛ لذا دندانپزشکان باید قادر به شناسایی پاتولوژی‌ها و موارد نامعمول در گرافی‌های پانورامیک باشند چرا که برخی از این یافته‌ها نیاز به مداخلات درمانی دارند و لذا کشف زودهنگام آن‌ها می‌تواند از ایجاد عوارض احتمالی بعدی در بیمار جلوگیری نماید (۵). با توجه به محدود بودن مطالعات صورت گرفته در زمینه تاثیر مفید کلیشه‌های پانورامیک در شناسایی و کشف یافته‌های تصادفی در ایران و اینکه تا کنون چنین تحقیقی در شهر یزد انجام نگرفته است مطالعه حاضر با هدف ارزیابی یافته‌های تصادفی در کلیشه‌های پانورامیک مراجعین به دانشکده دندانپزشکی یزد انجام شد.

## روش بررسی

آنومالی‌های دندانی مانند دندان غایب، دندان اضافه، دندان نهفته، missing دندانی و پاتولوژی‌های دیگر مانند ضایعات رادیولوسنت، رادیوپاک فکی و ... در رادیوگرافی پانورامیک توسط محقق در چک لیست ثبت شد و یک رادیولوژیست فک و صورت صحت یافته‌ها را تأیید کرد (شکل ۳-۱).

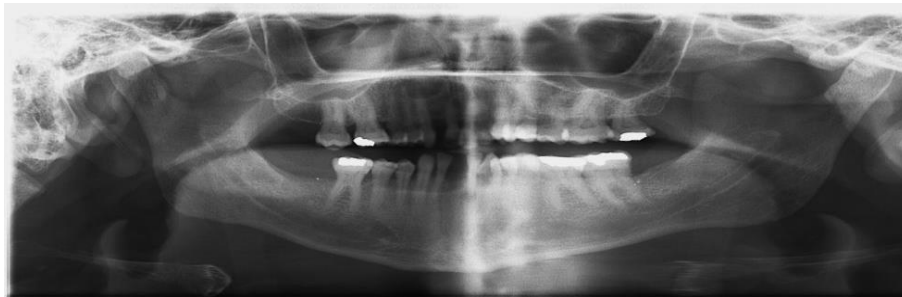
## تجزیه و تحلیل آماری

تجزیه و تحلیل آماری داده‌ها با استفاده از نرم‌افزار SPSS version 16 صورت گرفته، جداول و شاخص‌های مورد نیاز تهیه و جهت محاسبات آماری از آزمون Chi-square استفاده شد. سطح معنی‌داری آماری ۰/۰۵ در نظر گرفته شد.

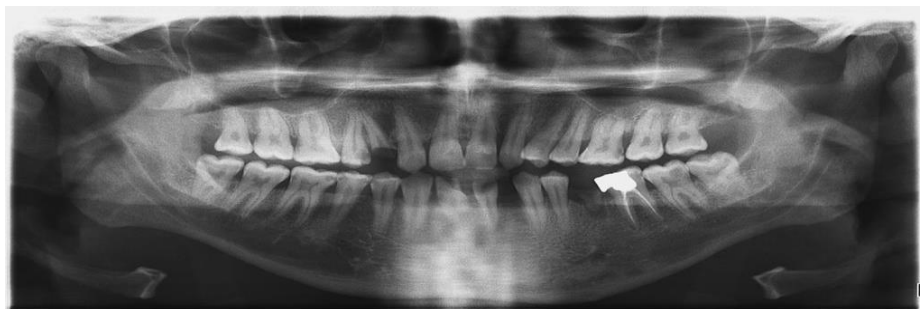
## ملاحظات اخلاقی

داده‌های استخراج شده از کلیشه‌های رادیوگرافی پانورامیک بیماران به صورت محرمانه حفظ شد. لازم به ذکر است که این مطالعه در «کمیته اخلاق در پژوهش دانشگاه علوم پزشکی شهید صدوقی یزد» به شماره IR.SSU.REC. 1399.134 به تصویب رسیده است.

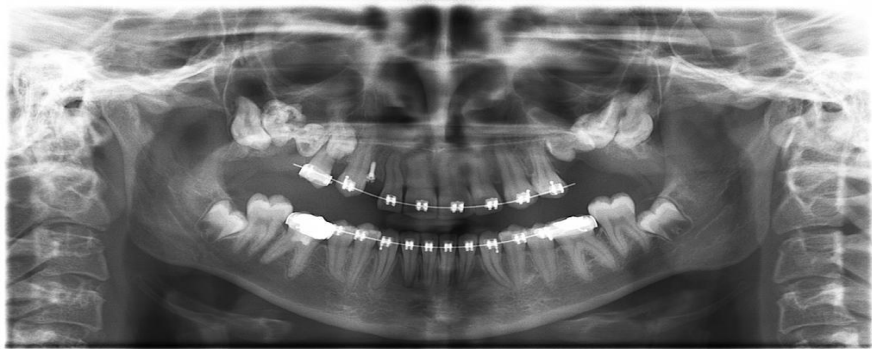
در این مطالعه توصیفی-مقطعی کلیه کلیشه‌های رادیوگرافی پانورامیک دیجیتال (Planmeca (FINLAND)) که در سال ۱۳۹۸ برای مراجعه‌کنندگان به بخش رادیولوژی دهان، فک و صورت دانشکده دندانپزشکی یزد، انجام شده بود از آرشیو سیستم موجود خارج شد و به صورت سرشماری مورد بررسی قرار گرفت. در نهایت ۱۹۴۹ رادیوگرافی پانورامیک دارای کیفیت قابل قبول برای تشخیص ضایعات استخوانی، آنومالی‌های دندانی و سایر یافته‌های تصادفی مورد بررسی در مطالعه حاضر وارد مطالعه شدند و رادیوگرافی‌های فاقد این قدرت تشخیصی از مطالعه خارج شدند. شیوه گردآوری اطلاعات در این مطالعه به صورت میدانی و ابزار آن مشاهده بود. سن و جنس بیماران، هم‌چنین فک بالا یا پایین و سمت راست و چپ فکین که ضایعه و یا آنومالی در آن‌ها مشاهده شد در چک لیست ثبت گردید. یافته‌های تصادفی کشف شده، یعنی یافته‌هایی که مربوط به شکایت اصلی بیمار نبود؛ از قبیل



شکل ۱: پالپ استون یا سنگ‌های پالپی در pulp chamber دندان‌های مولر ماگزیلا و مندیبل قابل مشاهده است.



شکل ۲: استئواسکلروز ایدیوپاتیک در پری‌اپیکال دندان پرمولر دوم سمت راست مندیبل، missing یا غیبت دندان‌های لترال ماگزیلا و ضایعه رادیولوسنت پری‌اپیکال در پری‌اپیکال ریشه باقی‌مانده دندان پرمولر دوم سمت چپ مندیبل مشاهده می‌شود.



شکل ۳: ادونتوما در خلف سمت راست ماگزایلا و دایلسریشن ریشه در دندان های لترال سمت راست ماگزایلا، کانین سمت چپ مندیبل و پرمولر دوم سمت راست مندیبل مشاهده می‌شود

### نتایج

در این مطالعه ۱۹۴۹ کلیشه رادیوگرافی پانورامیک بررسی شد، در مجموع ۲۹۱۵ ناهنجاری و یا ضایعه تشخیص داده شد. از این تعداد ۱۶۷۸ عدد (۵۷/۵ درصد) در مردان و ۱۲۳۷ عدد (۴۲/۵ درصد) در زنان دیده شد. میانگین سن افراد مورد مطالعه  $15/41 \pm 36/77$  بود. کمترین تعداد ضایعات در کودکان (۴ درصد) و بیشترین آن در میانسالان (۴۸/۶ درصد) وجود داشت. فک پایین (۶۹/۳ درصد) و سمت چپ (۷۶/۸ درصد) بیشترین نواحی درگیر بودند. بیشترین ناهنجاری‌ها و ضایعات تشخیص داده شده به ترتیب در قسمت‌های چپ مندیبل، راست مندیبل، راست ماگزایلا و چپ ماگزایلا مشاهده شد. از کل کلیشه‌های رادیوگرافی مورد بررسی در ۳۵۴ کلیشه هیچ نوع آنومالی و ضایعه‌ای مشاهده نشد، در سایر کلیشه‌ها حداقل یک ضایعه و آنومالی تشخیص داده شد. در اکثر کلیشه‌های مورد بررسی دو یا بیش از دو ضایعه و آنومالی مشاهده شد. ضایعات رادیولوسنت پری‌اپیکال و تحلیل استخوان مارژینال بیشترین فراوانی و سیست استخوانی ساده و استئومیلیت کمترین فراوانی را داشتند. فراوانی ضایعات مورد مطالعه بر حسب جنسیت بیماران در جدول ۲ آمده است. ضایعات رادیولوسنت پری‌اپیکال، تحلیل استخوان مارژینال و دندان عقل نهفته به ترتیب بیشترین فراوانی را در مردان و زنان داشتند. بر اساس نتایج آزمون آماری Chi-square تفاوت آماری معنی‌داری

در وجود ضایعات/آنومالی‌ها بین مردان و زنان وجود داشت ( $P < 0/0001$ ). فراوانی ضایعات مورد مطالعه بر حسب گروه سنی بیماران در جدول ۳ آمده است. در کودکان و جوانان وجود ضایعات رادیولوسنت پری‌اپیکال، در نوجوانان دندان عقل نهفته، در میانسالان و سالمندان تحلیل استخوان مارژینال بیشترین فراوانی را داشت. بر اساس نتایج آزمون آماری Chi-square تفاوت آماری معنی‌داری در وجود ضایعات/آنومالی‌ها بین گروه‌های سنی وجود داشت ( $P > 0/0001$ ). فراوانی ضایعات مورد مطالعه بر حسب سمت درگیر ضایعه/آنومالی در جدول ۴ آمده است. در سمت راست فک ضایعات رادیولوسنت پری‌اپیکال، دایلسریشن و دندان عقل نهفته و در سمت چپ تحلیل استخوان مارژینال، ضایعات رادیولوسنت پری‌اپیکال و دندان عقل نهفته بیشترین فراوانی را داشتند. بر اساس نتایج آزمون آماری Chi-square تفاوت آماری معنی‌داری در وجود ضایعات/آنومالی‌ها بین دو سمت فک وجود داشت ( $P < 0/0001$ ). فراوانی ضایعات مورد مطالعه بر حسب فک درگیر ضایعه/آنومالی در جدول ۵ آمده است. در فک بالا ضایعات رادیولوسنت پری‌اپیکال، پالپ استون و دایلسریشن و در فک پایین تحلیل استخوان مارژینال، ضایعات رادیولوسنت پری‌اپیکال و دندان عقل نهفته بیشترین فراوانی را داشتند. بر اساس نتایج آزمون آماری Chi-square تفاوت آماری معنی‌داری در وجود ضایعات/آنومالی‌ها بین دو فک وجود داشت ( $P < 0/0001$ ).

جدول ۱: جنس، گروه‌های سنی، فک و سمت درگیر در رادیوگرافی‌های مورد بررسی

تعداد (درصد)	متغیر	
۱۶۷۸ (۵۷/۵)	مرد	جنسیت
۱۲۳۷ (۴۲/۵)	زن	
۱۱۷ (۴)	کودک (۱-۱۱ سال)	گروه سنی
۱۷۱ (۵/۹)	نوجوان (۱۲-۱۷ سال)	
۱۰۸۱ (۳۷/۱)	جوان (۱۸-۳۴ سال)	
۱۴۱۷ (۴۸/۶)	میانسال (۳۵-۶۴ سال)	
۱۲۹ (۴/۴)	سالمند (۶۵ سال و بالاتر)	
۶۷۵ (۲۳/۲)	راست	سمت درگیر
۲۲۴۰ (۷۶/۸)	چپ	
۸۹۵ (۳۰/۷)	ماگزیلا	فک درگیر
۲۰۱۹ (۶۹/۳)	مندیبیل	

جدول ۲: تعداد و درصد فراوانی ضایعات مورد مطالعه در مردان و زنان

ردیف	جنسیت ضایعه / آنومالی	مرد تعداد (درصد)	زن تعداد (درصد)
۱	استئیت اپیکال	۲۸ (۵۰)	۲۸ (۵۰)
۲	ضایعات رادیولوسنت پری اپیکال	۳۷۰ (۴۵/۷)	۴۳۹ (۵۴/۳)
۳	ادونتوما	۵ (۴۵/۵)	۶ (۵۴/۵)
۴	تحلیل استخوان مارژینال	۳۴۱ (۴۵/۶)	۴۰۷ (۵۴/۴)
۵	تارودونتیسیم	۲۸ (۴۳/۸)	۳۶ (۵۶/۲)
۶	فقدان دندانی	۲۳ (۳۷/۱)	۳۹ (۶۲/۹)
۷	دندان شکسته	۲۴ (۴۲/۹)	۳۲ (۵۷/۱)
۸	دایلسریشن	۷۹ (۳۶/۹)	۱۳۵ (۶۳/۱)
۹	دندان اضافه	۲ (۵۰)	۲ (۵۰)
۱۰	مزیدنس	۱ (۵۰)	۱ (۵۰)
۱۱	کیست فولیکولار	۱ (۵۰)	۱ (۵۰)
۱۲	پالپ استون	۶۷ (۳۱/۸)	۱۴۴ (۶۸/۲)
۱۳	آملوژنز ایمپرفکتا	۱ (۳۳/۳)	۲ (۶۶/۷)
۱۴	میکرودنشیا	۲۸ (۳۳/۳)	۵۶ (۶۶/۷)
۱۵	ماکرودنشیا	۳ (۳۷/۵)	۵ (۶۲/۵)
۱۶	تحلیل خارجی ریشه	۱۹ (۴۵/۲)	۲۳ (۵۴/۸)
۱۷	سیست استخوانی ساده	۰ (۰)	۱ (۱۰۰)
۱۸	دندان عقل نهفته	۱۱۵ (۳۸/۲)	۱۸۶ (۶۱/۸)
۱۹	سایر دندان های نهفته	۲۳ (۳۱/۵)	۵۰ (۶۸/۵)
۲۰	استئومیلیت	۰ (۰)	۱ (۱۰۰)
۲۱	استئوپروز	۱۴ (۳۶/۸)	۲۴ (۶۳/۲)
۲۲	دنس اینوژنتوس	۱ (۵۰)	۱ (۵۰)
۲۳	استئواسکلروز ایدیوپاتیک	۵۹ (۵۲/۷)	۵۳ (۴۷/۳)
۲۴	هایپرسمنتوزیس	۲ (۵۰)	۲ (۵۰)
۲۵	تحلیل داخلی ریشه	۳ (۵۰)	۳ (۵۰)

جدول ۳: تعداد و درصد فراوانی ضایعات مورد مطالعه در گروه‌های سنی کودک، نوجوان، جوان، میانسال، سالمند

ردیف	گروه سنی ضایعه / آنومالی	کودک n=117 تعداد (درصد)	نوجوان n=171 تعداد (درصد)	جوان n=1081 تعداد (درصد)	میانسال n=1417 تعداد (درصد)	سالمند n=129 تعداد (درصد)
۱	استئیت اپیکال	۱(۱/۸)	۴(۷/۱)	۲۸(۵۰)	۲۳(۴۱/۱)	۰(۰)
۲	ضایعات رادیولوسنت پری اپیکال	۳۶(۴/۴)	۲۶(۳/۲)	۳۰۶(۳۷/۸)	۴۱۴(۵۱/۱)	۲۸(۳/۵)
۳	ادونتوما	۱(۹/۱)	۳(۲۷/۳)	۲(۱۸/۲)	۴(۳۶/۴)	۱(۹/۱)
۴	تحلیل استخوان مارژینال	۳(۰/۴)	۴(۰/۵)	۱۴۷(۱۹/۷)	۵۲۰(۶۹/۵)	۷۴(۹/۹)
۵	تارودونتیسیم	۲۰(۳۱/۲)	۷(۱۰/۹)	۳۲(۵۰)	۵(۷/۸)	۰(۰)
۶	فقدان دندانی	۱۵(۲۴/۲)	۱۴(۲۲/۶)	۲۳(۳۷/۱)	۱۰(۱۶/۱)	۰(۰)
۷	دندان شکسته	۴(۷/۱)	۶(۱۰/۷)	۲۲(۳۹/۳)	۲۳(۴۱/۱)	۱(۱/۸)
۸	دایلسریشن	۶(۲/۸)	۲۸(۱۳/۱)	۹۹(۴۶/۳)	۷۸(۳۶/۴)	۳(۱/۴)
۹	دندان اضافه	۱(۲۵)	۱(۲۵)	۲(۵۰)	۰(۰)	۰(۰)
۱۰	مزیدنس	۰(۰)	۰(۰)	۱(۵۰)	۱(۵۰)	۰(۰)
۱۱	کیست فولیکولار	۱(۵۰)	۰(۰)	۰(۰)	۱(۵۰)	۰(۰)
۱۲	پالپ استون	۲(۰/۹)	۵(۲/۴)	۹۵(۴۵)	۱۰۶(۵۰/۲)	۳(۱/۴)
۱۳	آملوئوز ایمپرفکتا	۱(۳۳/۳)	۰(۰)	۲(۶۶/۷)	۰(۰)	۰(۰)
۱۴	میکرودنشيا	۳(۳/۶)	۹(۱۰/۷)	۴۱(۴۸/۸)	۳۰(۳۵/۷)	۱(۱/۲)
۱۵	ماکرودنشيا	۲(۲۵)	۱(۱۲/۵)	۳(۳۷/۵)	۲(۲۵)	۰(۰)
۱۶	تحلیل خارجی ریشه	۱(۲/۴)	۱(۲/۴)	۲۱(۵۰)	۱۹(۴۵/۲)	۰(۰)
۱۷	سیست استخوانی ساده	۱(۱۰۰)	۰(۰)	۰(۰)	۰(۰)	۰(۰)
۱۸	دندان عقل نهفته	۸(۲/۷)	۴۸(۱۵/۹)	۱۸۸(۶۲/۵)	۵۷(۱۸/۹)	۰(۰)
۱۹	سایر دندان‌های نهفته	۷(۹/۶)	۱۲(۱۶/۴)	۲۴(۳۲/۹)	۳۰(۴۱/۱)	۰(۰)
۲۰	استئومیلیت	۰(۰)	۰(۰)	۰(۰)	۱(۱۰۰)	۰(۰)
۲۱	استئوپروز	۰(۰)	۰(۰)	۱(۲/۶)	۲۴(۶۳/۲)	۱۳(۳۴/۲)
۲۲	دنس اینوژینتوس	۲(۱۰۰)	۰(۰)	۰(۰)	۰(۰)	۰(۰)
۲۳	استئواسکلروز ایدیوپاتیک	۲(۱/۸)	۲(۱/۸)	۴۰(۳۵/۷)	۶۳(۵۶/۲)	۵(۴/۵)
۲۴	هایپرسمنتوزیس	۰(۰)	۰(۰)	۲(۵۰)	۲(۵۰)	۰(۰)
۲۵	تحلیل داخلی ریشه	۰(۰)	۰(۰)	۲(۳۳/۳)	۴(۶۶/۷)	۰(۰)

جدول ۴: تعداد و درصد فراوانی ضایعات مورد مطالعه در سمت راست و چپ فکین

ردیف	سمت درگیر ضایعه / آنومالی	راست n=۶۷۵ تعداد (درصد)	چپ n=۲۲۴۰ تعداد (درصد)
۱	استئیت اپیکال	۲۶(۴۶/۴)	۳۰(۵۳/۶)
۲	ضایعات رادیولوسنت پری اپیکال	۲۴۶(۳۰/۴)	۵۶۴(۶۹/۶)
۳	ادونتوما	۴(۳۶/۴)	۷(۶۳/۶)
۴	تحلیل استخوان مارژینال	۳۳(۴/۴)	۷۱۵(۹۵/۶)
۵	تارودونتیسیم	۱۱(۱۷/۲)	۵۳(۸۲/۸)
۶	فقدان دندانی	۱۵(۲۴/۲)	۴۷(۷۵/۸)
۷	دندان شکسته	۲۴(۴۲/۹)	۳۲(۵۷/۱)

۱۳۰(۶۰/۷)	۸۴(۳۹/۳)	۸ دایلسریشن
۲(۵۰)	۲(۵۰)	۹ دندان اضافه
۱(۵۰)	۱(۵۰)	۱۰ مزبودنس
۰(۰)	۲(۱۰۰)	۱۱ کیست فولیکولار
۱۵۲(۷۲)	۵۹(۲۸)	۱۲ پالپ استون
۳(۱۰۰)	۰(۰)	۱۳ آملوژنز ایمپرکتا
۶۴(۶۷/۲)	۲۰(۲۳/۸)	۱۴ میکرودنشیا
۷(۸۷/۵)	۱(۱۲/۵)	۱۵ ماکرودنشیا
۲۸(۶۶/۷)	۱۴(۳۳/۳)	۱۶ تحلیل خارجی ریشه
۰(۰)	۱(۱۰۰)	۱۷ سیست استخوانی ساده
۲۳۷(۷۸/۷)	۶۴(۲۱/۳)	۱۸ دندان عقل نهفته
۴۶(۶۳)	۲۷(۳۷)	۱۹ سایر دندان های نهفته
۰(۰)	۱(۱۰۰)	۲۰ استئومیلیت
۳۸(۱۰۰)	۰(۰)	۲۱ استئوپروز
۱(۵۰)	۱(۵۰)	۲۲ دنس اینوژینتوس
۷۵(۶۷)	۳۷(۳۳)	۲۳ استئواسکلروز ایدیوپاتیک
۴(۱۰۰)	۰(۰)	۲۴ هایپرسمنتوزیس
۴(۶۶/۷)	۲(۳۳/۳)	۲۵ تحلیل داخلی ریشه

جدول ۵: تعداد و درصد فراوانی ضایعات مورد مطالعه در فک بالا و پایین

ردیف	فک درگیر ضایعه / آنومالی	ماگزایلا n=۸۹۵ تعداد(درصد)	مندیبیل n=۲۰۱۹ تعداد(درصد)
۱	استئیت اپیکال	۱۲(۲۱/۴)	۴۴(۷۸/۶)
۲	ضایعات رادیولوسنت پری اپیکال	۲۲۴(۲۷/۷)	۵۸۶(۷۲/۳)
۳	ادونتوما	۶(۵۴/۵)	۵(۴۵/۵)
۴	تحلیل استخوان مارژینال	۳۶(۴/۸)	۷۱۲(۹۵/۲)
۵	تارودونتیسیم	۱۱(۱۷/۲)	۵۳(۸۲/۸)
۶	فقدان دندانی	۴۰(۶۴/۵)	۲۲(۳۵/۵)
۷	دندان شکسته	۴۵(۸۰/۴)	۱۱(۱۹/۶)
۸	دایلسریشن	۱۱۶(۵۴/۲)	۹۸(۴۵/۸)
۹	دندان اضافه	۳(۷۵)	۱(۲۵)
۱۰	مزبودنس	۲(۱۰۰)	۰(۰)
۱۱	کیست فولیکولار	۰(۰)	۲(۱۰۰)
۱۲	پالپ استون	۱۷۶(۸۳/۴)	۳۵(۱۶/۶)
۱۳	آملوژنز ایمپرکتا	۰(۰)	۳(۱۰۰)
۱۴	میکرودنشیا	۵۲(۶۱/۹)	۳۲(۳۸/۱)
۱۵	ماکرودنشیا	۵(۶۲/۵)	۳(۳۷/۵)
۱۶	تحلیل خارجی ریشه	۲۶(۶۱/۹)	۱۶(۳۸/۱)
۱۷	سیست استخوانی ساده	۰(۰)	۱(۱۰۰)
۱۸	دندان عقل نهفته	۷۹(۲۶/۲)	۲۲۲(۷۳/۸)
۱۹	سایر دندان های نهفته	۵۳(۷۲/۶)	۲۰(۲۷/۴)
۲۰	استئومیلیت	۰(۰)	۱(۱۰۰)
۲۱	استئوپروز	۰(۰)	۳۸(۱۰۰)
۲۲	دنس اینوژینتوس	۲(۱۰۰)	۰(۰)
۲۳	استئواسکلروز ایدیوپاتیک	۱(۰/۹)	۱۱۱(۹۹/۱)
۲۴	هایپرسمنتوزیس	۳(۷۵)	۱(۲۵)
۲۵	تحلیل داخلی ریشه	۳(۵۰)	۳(۵۰)

## بحث

در این مطالعه ۱۹۴۹ کلیشه رادیوگرافی پانورامیک بررسی شد. در مجموع ۲۹۱۵ ناهنجاری و یا ضایعه تشخیص داده شد. از آن جا که این مطالعه از نوع توصیفی می باشد، تنها آنالیز کاربردی آزمون مجذور کای بوده است. بیشتر ضایعات در مردان (۵۷/۵ درصد) و افراد میانسال (۴۸/۶ درصد) مشاهده شد. فک پایین (۶۹/۳ درصد) و سمت چپ (۷۶/۸ درصد) بیشترین نواحی درگیر بودند. ضایعات رادیولوسنت پری‌اپیکال، تحلیل استخوان مارژینال و دندان عقل نهفته به ترتیب بیشترین فراوانی را در مردان و زنان داشتند. فراوانی پالپ استون و دایلسریشن در این دو جنس کمتر (بیش از ۷ درصد) و فراوانی سایر ضایعات کمتر از ۴ درصد بود. در کودکان و جوانان وجود ضایعات رادیولوسنت پری‌اپیکال، در نوجوانان دندان عقل نهفته، در میانسالان و سالمندان تحلیل استخوان مارژینال بیشترین فراوانی را داشت. در مطالعه حاضر از ۲۹۱۵ ضایعه تشخیص داده شده در کلیشه‌های رادیوگرافی پانورامیک ۸۱۰ مورد را ضایعات رادیولوسنت پری‌اپیکال تشکیل می‌دادند که ۷۲/۳ درصد این ضایعات در مندیبل دیده شدند. در مطالعه کامران (۱۲) از ۱۲۹۰ مورد بیوپسی دهان، ۱۳۰ مورد مربوط به ضایعات پری‌اپیکال بوده و شیوع این ضایعات در ناحیه مولر مندیبل بیشتر (۳۰/۸ درصد) گزارش شده است. در مطالعه دیهیمی و همکاران (۱۳) از ۱۰۶۸۶ مورد بیوپسی دهان، ۵۸۲ مورد (۴۴/۵ درصد) مربوط به ضایعات پری‌اپیکال بوده و شایع‌ترین محل درگیری در مولرهای مندیبل (۴۸/۳ درصد) بود. نتایج مطالعه Nascimento و همکاران (۱۴) در بررسی ۶۱۸ دندان تحت درمان ریشه (۱۱۴۶ کانال ریشه) نشان داد، ۵۹/۳ درصد دندان‌ها ضایعات پری‌اپیکال داشتند. شیوع ضایعات پری‌اپیکال در دندان‌های مولر فک بالا و دندان‌های قدامی بیشتر بود. در مطالعه بختیاری (۱۵) نیز شیوع این ضایعات در مندیبل بیشتر بوده است. در مطالعه دیهیمی در حالیکه در مطالعه Lin و همکاران (۱۶) شیوع ضایعات پری‌اپیکال در ماگزینا بیشتر (۷۳/۸۰ درصد) بود. عوامل مختلفی مانند تفاوت در خدمات مراقبت سلامتی، وضعیت اجتماعی -

اقتصادی، سن و جنس بیماران و روش‌های ارزیابی منجر به بروز اختلافات در گزارش شیوع ضایعات پری‌اپیکال شده‌اند (۱۷). در مطالعه حاضر در کودکان و جوانان فراوانی ضایعات رادیولوسنت پری‌اپیکال، بیشتر بود. در مطالعه Lin و همکاران این ضایعات بیشتر در دهه چهارم و پنجم، در مطالعه کامران (۱۲) و بختیاری (۱۵) در دهه سوم و در مطالعه دیهیمی و همکاران (۱۳) در دهه دوم مشاهده شده بود. دلیل شیوع بیشتر این ضایعات در مطالعه حاضر در ناحیه مندیبل و در کودکان می‌تواند به علت رویش دندان مولر مندیبل به عنوان اولین دندان دائمی و پوسیدگی زودهنگام آن در بسیاری از کودکان به علت آگاهی و نگرش پایین بهداشتی آن‌ها به علت سن پایین و عدم آگاهی بیشتر والدین از دائمی بودن این دندان و پیگیری درمان آن باشد. احتمال دیگر شیوع بیشتر این ضایعات در مطالعه حاضر در ناحیه مندیبل و در جوانان می‌تواند به علت تروماهای وارد شده به این ناحیه باشد، بطوری که حدود ۴۰-۶۵ درصد از شکستگی‌های صورت، شکستگی مندیبل را شامل می‌شود (۱۸) و در افراد جوان بیشتر گزارش شده است (۲۸-۱۹). در بعضی مطالعه Matsui و همکاران (۲۹) نیز مشاهده بیشترین پوسیدگی، بیماری‌های پالپ و پری‌اپیکال در دهه سوم زندگی علت شیوع ضایعات پری‌اپیکال عنوان شده است. نکته قابل تامل این است که تشخیص ندادن ضایعه پری‌اپیکال در رادیوگرافی پانورامیک تضمین کننده سلامت ناحیه پری‌اپیکال نیست و شاید به‌کارگیری روش تشخیصی پیشرفته در سه بعد راهکار تشخیص بهتری ارائه دهد (۳۰). بر اساس نتایج مطالعه کاظمی‌پور و همکاران (۳۱) نیز ضایعات پری‌اپیکال که به‌طور طبیعی ایجاد شده‌اند، در تصاویر رادیوگرافی معمولاً دارای محدوده واضح و مشخص نمی‌باشند، استفاده از تکنیک‌های پردازش تصویر باعث تشخیص دقیق‌تر مرز ضایعات خواهد شد. در این مطالعه بیشترین یافته‌های تصادفی ضایعات رادیولوسنت پری‌اپیکال بودند، بررسی متون ارتباط این ضایعات با تحلیل استخوان مارژینال که دومین ضایعه شایع در مطالعه حاضر بود، نشان می‌دهد. نتایج مطالعه Yamasaki و همکاران بر روی یک



مدل حیوانی نشان داد که ضایعه پری‌اپیکال، ابتدا به صورت مزیدوستالی با تحلیل استخوان اسفنجی و سپس به صورت عمودی همراه با تحلیل استخوان کورتیکال و سمان گسترش می‌یابد (۳۲). Yu و Stashenko در یک مطالعه بر روی مدل حیوانی گزارش کردند رادیولوگرافی‌های پری‌اپیکال در ۷۸ درصد حیوانات در روز پانزدهم دیده می‌شود (۱۸). Yu و Stashenko که حداکثر میزان تخریب استخوان در فعال‌ترین فاز پاتوژنز ضایعه پری‌اپیکال یعنی بین روزهای اول تا پانزدهم مشاهده می‌گردد (۳۳). هر چند به نظر می‌رسد که این فاز عمدتاً قبل از تشخیص آن در تصاویر رادیوگرافی رخ دهد. اما به هر حال تشخیص زودهنگام این ضایعات از گسترش آن‌ها جلوگیری خواهد کرد. در مطالعه حاضر تحلیل استخوان مارژینال بیشترین فراوانی را در افراد میانسال و سالمندان داشت. افزایش سن بطور فیزیولوژیک در تحلیل کرسٹ آلوئول موثر است. تحلیل استخوان آلوئول یا به عبارت دیگر کاهش ارتفاع استخوان ثبات بلندمدت سیستم دندان را به مخاطره می‌اندازد. تشخیص زود هنگام این سیر تخریبی و حذف عواملی که سرآغاز تحلیل استخوان می‌باشند، از اهمیت زیادی برخوردار است (۳۴). در مطالعه حاضر دندان عقل نهفته سومین یافته تصادفی در کلیشه‌های پانورامیک بوده و در نوجوانان (۱۷-۱۲ سال) شایع‌تر بود. پیش‌بینی در مورد نهفتگی و یا رویش دندان‌های مولر سوم قبل از سن ۲۰ سالگی به دلیل تغییرات وضعیت این مولرها در طول تکامل شان ممکن است با دقت کافی همراه نباشد (۸,۳۵). مطالعات طولی نشان داده‌اند که بسیاری از مولر های سوم تا سن ۲۴ سالگی و یا بعد از آن رویش پیدا می‌کنند (۵,۱۰). Hattab گزارش کرد که ۳۳/۶ درصد از جمعیت حداقل یک دندان مولر سوم نهفته دارند که ۱۵/۹ درصد در فک پایین رایج است (۳). در حال حاضر، رادیوگرافی پانورامیک تکنیک انتخابی برای ارزیابی دندان مولر سوم نهفته فک پایین است. حساسیت تخمین زده شده برای نشانه‌های رادیوگرافی، به عنوان پیش‌بینی‌کننده ی آسیب عصبی در محدوده ۲۴ تا ۳۸ درصد و اختصاصیت بین ۹۶ تا ۹۸ درصد می‌باشد (۳۶). به این ترتیب، استفاده از

رادیوگرافی پانورامیک، ارزیابی اولیه از هر گونه مشکلات مربوط به دندان عقل نهفته را ممکن می‌سازد (۳۷). نتایج مطالعه طاهرپور سی‌سخت (۳۸) در بررسی یافته‌های غیر طبیعی همراه با دندان عقل نهفته با بررسی ۳۰۰ کلیشه رادیوگرافی پانورامیک، شیوع ضایعات را ۶/۶ درصد و در سمت راست مندیبل گزارش کرده است. در مطالعه حاضر به طور کلی بیشترین ضایعات در سمت چپ مندیبل مشاهده شدند، در مطالعه ساغروانیان و همکاران (۳۹) و vignesvaran و همکاران (۴۰) نیز شایع‌ترین مکان درگیری ضایعات پاتولوژیک (همراه با دندان عقل نهفته) سمت چپ مندیبل گزارش شده است. از طرفی بر اساس نتایج مطالعات نتایج مطالعه طاهرپور سی‌سخت (۳۸) و Adelsperger و همکاران (۴۱) ریسک عوارض ناشی از دندان‌های نهفته با افزایش سن مرتبط است به نظر می‌رسد با تشخیص زودهنگام دندان‌های نهفته و در صورت تشخیص دندانپزشک خارج کردن آن‌ها بتوان از بروز عوارض همراه با این دندان‌ها جلوگیری نمود. در مطالعه حاضر دایلسریشن با فراوانی ۷/۳ درصد و پالپ استون ۷/۲ درصد، چهارمین و پنجمین ضایعاتی بودند در رادیوگرافی‌ها مشاهده شدند. فراوانی دایلسریشن در مطالعه بربار (۴۲) در گیلان ۳/۶ درصد، در مطالعه سهرابی (۴۳) در مازندران ۲/۸ درصد و کوزه کنانی (۴۴) در کرمان ۱/۶۵ درصد گزارش شده است، که نسبت به نتایج مطالعه حاضر فراوانی کمتری داشتند. شیوع سنگ‌های پالپی طبق مطالعات متعدد انجام شده متفاوت بوده و براساس مکان، سن، وضعیت سلامت دندان‌ها و ابتلا به بیماری‌های سیستمیک فرق می‌نماید. در مطالعات آهنگری و همکاران در دانشگاه شهید بهشتی تهران ۵/۷ درصد و در مطالعه Ranjitkar و همکاران (۴۵) در استرالیا ۱۰/۱ درصد بود که با نتایج مطالعه حاضر همسو می‌باشند. اما فراوانی این سنگ‌ها در مطالعات al-Hadi Hamasha و همکاران (۴۶) در اردن ۲۲ درصد، حکمتیان و همکاران (۴۷) در اصفهان ۲۵/۶ درصد، کاظمی‌زاده و همکاران (۴۸) در رفسنجان ۲۰ درصد، جوادزاده و همکاران (۴۹) در گیلان ۲۰/۹ درصد گزارش شده است، که با نتایج مطالعه حاضر مغایر می‌باشد. به‌طور خلاصه ویژگی‌های

تصادفی در کلیشه های رادیوگرافی پانورامیک به نظر می‌رسد این رادیوگرافی برای کشف بسیاری از ضایعات و آنومالی‌های دندان‌ی در معاینه اولیه بیماران مفید می باشد. توصیه می‌گردد دندانپزشکان به جز موارد شکایت بیمار، کلیشه های رادیوگرافی را با دقت بیشتری جهت تشخیص یافته‌های تصادفی بررسی نمایند و در موارد لازم بیمار را به متخصص مربوطه ارجاع دهند یا مداخله درمانی مناسب را انجام دهند.

### سپاس‌گزاری

این مطالعه منتج از پایان‌نامه دانشجویی مصوب در معاونت پژوهشی دانشکده دندانپزشکی دانشگاه علوم پزشکی شهید صدوقی یزد به شماره ۱۰۵۴ می‌باشد.

**حامی مالی:** معاونت پژوهشی دانشگاه علوم پزشکی شهید صدوقی یزد  
**تعارض در منافع:** ندارد.

جامعه مورد بررسی شده و نوع روش انتخابی برای مطالعه، از مهمترین دلایل تفاوت در نتایج تحقیقات بررسی فراوانی می‌باشند. به‌طور ایده آل بررسی رادیوگرافی‌ها در تشخیص رادیولوژی باید بدون داشتن سایر اطلاعات مؤثر در تشخیص، صورت گیرد. بدین ترتیب صورتی از تشخیص‌های احتمالی تنها به اتکای یافته‌های رادیوگرافی فراهم می‌شود. سپس تشخیص افتراقی می‌تواند با سایر اطلاعات در دسترس مانند مشاهدات بالینی، تاریخچه و رادیوگرافی‌های کامل‌کننده تلفیق و یک تشخیص عملی حاصل شود (۵۰). در این مطالعه به دلیل پاندمی کرونا و کاهش مراجعه بیماران در سال ۱۳۹۹، تصاویر پانورامیک آرشیو شده در سال ۱۳۹۸ مورد بررسی قرار گرفت.

### نتیجه‌گیری

فراوانی یافته‌های تصادفی در مردان، افراد میانسال، فک پایین و سمت چپ بیشتر بود. با توجه به فراوانی یافته‌های

### References:

- 1- Pekiner FN, Borahan MO, Gümrü B, Aytugar E. *Rate of Incidental Findings of Pathology and Dental Anomalies in Paediatric Patients: A Radiographic Study*. MUSbed 2011; 1(2): 112-16.
- 2- Bayati S, Shams N, Dadollahi-Sarab M, Khosravi N, MK, Amiri F, et al. *Rate of Incidental Findings of Pathology and Dental Anomalies in Pediatric Paediatrics Patients: A Radiographic Study*. Jundishapur Sci Med J 2016;15(2): 139-46.
- 3- White SC, Pharoah M. *Oral Radiology: Principles and Interpretation*. St Louis, Mo: Mosby Elsevier 2009: 448-52.
- 4- MacDonald D, Yu W. *Incidental Findings in a Consecutive Series of Digital Panoramic Radiographs*. Imaging Sci Dent 2020; 50(1): 53-64.
- 5- Nikbakhsh E. *Study of Incidental Findings on Digital Panoramic Radiographs of Patients Referred to Maxillofacial Radiology Department of Mashhad Dental School* [thesis]. Mashhad: Mashhad University of Medical Science; 2016.
- 6- Bekiroglu N, Mete S, Ozbay G, Yalcinkaya S, Kargul B. *Evaluation of Panoramic Radiographs Taken from 1,056 Turkish Children*. Nigerian J Clin Pract 2015; 18(1): 8-12.
- 7- Torabi M, Haghani J, Sharif SN, Karimi-Afshar M. *Are Panoramic Radiographies Requested by General Dentists in Kerman Based on FDA Recommendations?* J Health Development 2016; 4(4): 296-305.

- 8- Choi JW. *Assessment of Panoramic Radiography as a National Oral Examination Tool: Review of the Literature*. Imaging Science in Dentistry 2011; 41(1): 1-6.
- 9- Malina-Altzinger J, Damerau G, Grätz KW, Stadlinger PD. *Evaluation of the Maxillary Sinus in Panoramic Radiography—A Comparative Study*. International Journal of Implant Dentistry 2015;1(1): 1-7.
- 10-Goodarzi Pour D, Bashizade H, Talaeipour A, NajafiMotlagh A. *Evaluation of the Accordance of Panoramic Radiography Ordering in Maxillofacial Radiology Department, School of Dentistry, Tehran University of Medical Sciences with FDA Guidelines in Scholar Year 2005-2006*. J Dent Med 2007; 20(3): 220-6.
- 11-Hernández G, Plaza SP, Cifuentes D, Villalobos LM, Ruiz LM. *Incidental Findings in Pre-Orthodontic Treatment Radiographs*. Int Dent J 2018; 68(5): 320-6.
- 12-Kamran R. *Evaluation of Relative Frequency in Distribution of Prevalence of Different Periapical Lesions in Sample Taken in the Department of Oral Pathology of Yazd Dental School from 2001-2017* [Thesis]. Yazd: Shahid Sadoughi University of Medical Science; 2017.
- 13-Deyhimi P, Kazemzadeh F, Fanaie M. *Evaluation and Comparison of Prevalence of Different Periapical Lesions in Patients Referring to the Department of Oral Pathology of Isfahan Dental School from 1988 to 2015*. J Isfahan Dent Sch 2017; 13(3): 291-9.[Persian]
- 14-Nascimento EHL, Gaêta-Araujo H, Andrade MFS, Freitas DQ. *Prevalence of Technical Errors and Periapical Lesions in a Sample of Endodontically Treated Teeth: A CBCT Analysis*. Clin Oral Investig 2018; 22(7): 2495-503.
- 15-Bkhtiyari E. *Jaw Intraosseous Lesions Biopsied Extracted from 1998 to 2010 in an Iranian Population* [Thesis]. Hamedan: Hamedan University of Medical Science; 2011.[Persian]
- 16-Lin HP, Chen HM, Yu CH, Kuo RC, Kuo YS, Wang YP. *Clinicopathological Study of 252 Jaw Bone Periapical Lesions from a Private Pathology Laboratory*. J Formos Med Assoc 2010; 109(11): 810-18.
- 17-NUR BG, Ok E, Altunsoy M, AĞLARCI OS, Colak M, GÜNGÖR E. *Evaluation of Technical Quality and Periapical Health of Root-Filled Teeth by Using Cone-Beam CT*. J Appl Oral Sci 2014; 22(6): 502-8.
- 18-Yu SM, Stashenko P. *Identification of Inflammatory Cells in Developing Rat Periapical Lesions*. J Endod 1987; 13(11): 535-40.
- 19-Motamedi MH. *An Assessment of Maxillofacial Fractures: A 5-Year Study of 237 Patients*. J Oral Maxillofac Surg 2003; 61(1): 61-4.
- 20-Brasileiro BF, Passeri LA. *Epidemiological Analysis of Maxillofacial Fractures in Brazil: a 5-Year Prospective Study*. Oral Surg Oral Med Oral Pathol Oral Radiol Endod 2006; 102(1): 28-34.
- 21-Al Ahmed HE, Jaber MA, Abu Fanas SH, Karas M. *The Pattern of Maxillofacial Fractures in Sharjah, United Arab Emirates: A Review of 230 Cases*. Oral Surg Oral Med Oral Pathol Oral Radiol Endod 2004; 98(2): 166-70.
- 22-Bakardjiev A, Pechalova P. *Maxillofacial Fractures in Southern Bulgaria - A Retrospective Study of 1706 Cases*. J Craniomaxillofac Surg 2007; 35(3): 147-50.

- 23-Chandra Shekar BR, Reddy C. *A Five-Year Retrospective Statistical Analysis of Maxillofacial Injuries in Patients Admitted and Treated at Two Hospitals of Mysore City*. Indian J Dent Res 2008; 19(4): 304-8.
- 24-Gomes PP, Passeri LA, Barbosa JR. *A 5-Year Retrospective Study of Zygomatico-Orbital Complex and Zygomatic Arch Fractures in Sao Paulo State, Brazil*. J Oral Maxillofac Surg 2006; 64(1): 63-7.
- 25-Kamulegeya A, Lakor F, Kabenge K. *Oral Maxillofacial Fractures Seen at a Ugandan Tertiary Hospital: A Six-Month Prospective Study*. Clinics (Sao Paulo) 2009; 64(9): 843-8.
- 26-Ansari MH. *Maxillofacial Fractures in Hamedan Province, Iran: A Retrospective Study (1987-2001)*. J Craniomaxillofac Surg 2004; 32(1): 28-34.
- 27-Paes JV, de Sa Paes FL, Valiati R, de Oliveira MG, Pagnoncelli RM. *Retrospective Study of Prevalence of Face Fractures in Southern Brazil*. Indian J Dent Res 2012; 23(1): 80-6.
- 28-Ugboko VI, Odusanya SA, Fagade OO. *Maxillofacial Fractures in a Semi-Urban Nigerian Teaching Hospital. A Review of 442 Cases*. Int J Oral Maxillofac Surg 1998; 27(4): 286-9.
- 29-Matsui H, Yamasaki M, Nakata K, Amano K, Nakamura H. *Expression of MMP-8 and MMP-13 in the Development of Periradicular Lesions*. Int Endod J 2011; 44(8): 739-45.
- 30-Dalili Z, Taramsari M, Kazemnezhad E, Behboudi H, Nemati S. *A Comparison between Digital Panoramic View and Cone-Beam Computed Tomography (CBCT) Images in Diagnosis of Apical Radiolucent Lesions*. J Mashad Dent Sch 2012; 36(4): 293-300.
- 31-Kazemipoor M, Sabaghzadegan F, Ezoddini Ardakani F. *Pattern of Endodontic Periapical Lesion Extension in Anterior Teeth: A CBCT Study in an Iranian Population*. Iran Endod J 2018;14(4): 259-64.
- 32-Yamasaki M, Kumazawa M, Kohsaka T, Nakamura H, Kameyama Y. *Pulpal and Periapical Tissue Reactions after Experimental Pulpal Exposure in Rats*. J Endod 1994; 20(1): 13-7.
- 33-Stashenko P, Yu S. *T Helper and T Suppressor Cell Reversal During the Development of Induced Rat Periapical Lesions*. J Dent Res 1989; 68(5): 830-4.
- 34-Javadi-Shalmani J. *Comparison between Panoramic, Parallel Periapical and Bitewing for the Assessment of Alveolar Bone Loss* [thesis]. Yazd: Shahid Sadoughi University of Medical Science; 2004.
- 35-Bondemark L, Jeppsson M, Lindh-Ingildsen L, Rangne K. *Incidental Findings of Pathology and Abnormality in Pretreatment Orthodontic Panoramic Radiographs*. Angle Orthod 2006; 76(1): 98-102.
- 36-Nelson SJ. *Wheeler's Dental Anatomy, Physiology and Occlusion*. 11th ed. St.Louis: Elsevier Health Sciences; 2019: 153.
- 37-White SC, Pharoah MJ. *Oral Radiology Principles and Interpretation*. 8th ed. St.Louis: Elsevier Health Sciences; 2019: 464.

- 38-Taherpoor-Sisakht R. *An Investigation of the Prevalence of Abnormal Finding with Impacted Teeth in Panoramic Radiography*. [thesis]. Yazd: Shahid Sadoughi University of Medical Science; 2018.
- 39-Saghravani N, Mohtasham N, Talebmehr M. *Ten-Year-Evaluation of Odontogenic Cysts and Tumors Related to the Impacted Teeth*. Iran J Otorhinolaryngology 2007; 19(3): 143-50. [Persian]
- 40-Vigneswaran A, Shilpa S. *The Incidence of Cysts and Tumors Associated with Impacted Third Molars*. J Pharm Bioallied Sci 2015; 7(Suppl 1): S251-54.
- 41-Adelsperger J, Campbell JH, Coates DB, Summerlin D-J, Tomich CE. *Early Soft Tissue Pathosis Associated with Impacted Third Molars without Pericoronal Radiolucency*. Oral Surgery, Oral Medicine, Oral Pathology, Oral Radiology, and Endodontology 2000; 89(4): 402-6.
- 42-Barbar Z. *Prevalence of Dental Anomalies in Gilan Province in Panoramic Radiographies in 2014-2018*. [thesis]. Gilan: Gilan University of Medical Science; 2019.
- 43-Sohrabi Z. *Prevalence of Dental Anomalies in Mazandaran Province in Panoramic Radiographies in 2014-2018*. [thesis]. Mazandaran: Mazandaran University of Medical Science; 2018. [Persian]
- 44-Kuzekanani M, Sadeghi MT. *Prevalence and Distribution of Dilacerations in the Permanent Dentition of an Iranian Population*. Eur J Anat 2019; 23(4): 273-7.
- 45-Ranjitkar S, Taylor JA, Townsend GC. *A Radiographic Assessment of the Prevalence of Pulp Stones in Australians*. Aust Dent J 2002; 47(1): 36-40.
- 46-al-Hadi Hamasha A, Darwazeh A. *Prevalence of Pulp Stones in Jordanian Adults*. Oral Surg Oral Med Oral Pathol Oral Radiol Endod 1998; 86(6): 730-2.
- 47-Hekmatian E, Shokrgozar A, Maleki V. *Assessment of Prevalence of Pulp Stones on Digital Panoramic Radiographs of Patients Referring to Isfahan Dental School in 2013*. J Isfahan Dent Sch 2015; 11(2): 163-9. [Persian]
- 48-Kazemizadeh Z, Zargarpour R, Ahmadi Kohanali J. *A Radiographic Assessment of the Prevalence of Pulp Stones in Patients Referred to Rafsanjan Faculty of Dentistry in 2008*. Qom Univ Med Sci J 2011; 5(2): 28-33. [Persian]
- 49-Javadzadeh AS, Mohtavipour ST, Dalili Z, Nemati S, Vosooghi Y, Pourhabibi Z. *Prevalence of Pulp Stones in Radiographs of Patients, Referred to Guilan School of Dentistry in 2011*. J Mashad Dent Scho 2014; 38(2): 99-106. [Persian]
- 50-Rahrotaban S, Tofangchiha M, Barani karbasi F. *Correlation between Radiographic and Histopathologic Findings in Distinction of Jaw Intraosseous Lesions*. J Qazvin Univ Med Sci 2013; 16(4): 97-101.

## Evaluation of the Frequency of Incidental Findings on Digital Panoramic Radiographs of Referrals to Maxillofacial Radiology Department of Yazd Dental School in 2019

Seyed Hosein Razavi<sup>1</sup>, Fateme Abbasi<sup>1</sup>, Masoud Esmaili<sup>1</sup>, Nasim Namiranian<sup>2</sup>, Sajad Alizade<sup>\*3</sup>

### Original Article

**Introduction:** Early treatment of dental anomalies and oral/dental lesions can prevent maxillofacial abnormalities and other complications. Since in most cases these lesions are asymptomatic, they are often discovered randomly in different radiographic images. Therefore, the aim of this study was to investigate the incidental findings on digital panoramic radiographs of referrals to Maxillofacial Radiology Department of Yazd Dental School.

**Methods:** In this descriptive cross-sectional study, 1949 panoramic radiographs of patients referred to the Department of Maxillofacial Radiology of Yazd Dental School in Apr 2019\_ Apr 2020 were studied. Age, gender, type of lesion / anomaly, position and jaw involved were recorded in the study information form. Data analysis was performed via SPSS16 statistical software and Chi-square test.

**Results:** A total of 2915 lesions / anomalies were diagnosed. The frequency of these lesions / anomalies was higher in men (57.5%), middle-aged people (48.6%), mandible (69.3%) and left side of the jaws (76.8%). There was a statistically significant difference in the presence of lesion / anomaly in terms of age, sex, side and jaw involved (P-value = 0.0001).

**Conclusion:** Considering the frequency of random findings in panoramic radiographs, it seems that this radiography is useful for detecting many lesions and dental anomalies in the initial examination of patients. It is recommended that dentists examine the radiographs more carefully.

**Keywords:** Dental anomalies, Bone lesions, Panoramic radiography.

**Citation:** Razavi S.H, Abbasi F, Esmaili M, Namiranian N, Alizade S. **Evaluation of the Frequency of Incidental Findings on Digital Panoramic Radiographs of Referrals to Maxillofacial Radiology Department of Yazd Dental School in 2019.** J Shahid Sadoughi Uni Med Sci 2022; 30(6): 4959-72.

<sup>1</sup>Department of Oral and Maxillofacial Radiology, School of Dentistry, Shahid Sadoughi University of Medical Sciences, Yazd, Iran.

<sup>2</sup>Department of Social and Preventive Medicine, Faculty of Medicine, Shahid Sadoughi University of Medical Sciences, Yazd, Iran.

<sup>3</sup>Dentist, School of Dentistry, Shahid Sadoughi University of Medical Sciences, Yazd, Iran.

\*Corresponding author: Tel: 09022490902, email: Mohsen.dehghany74@gmail.com