



## مقاله خود آموزی

بر اساس تصویب اداره کل آموزش مداوم جامعه پزشکی وزارت بهداشت، درمان و آموزش پزشکی به پاسخ دهندگان به پرسش‌های مطرح شده در این مقاله اعم از پزشکان عمومی، متخصصین بیماریهای داخلی، کودکان و بیماریهای عفونی ۱/۵ امتیاز تعلق می‌گیرد

## آسپیراسیون جسم خارجی

دکتر ابوالحسن حلوانی<sup>۱\*</sup>، دکتر پاتنه امیرمحمدی<sup>۲</sup>

۱- استادیار گروه داخلی، فوق تخصص ریه، دانشگاه علوم پزشکی شهید صدوقی یزد

۲- دستیار بیماریهای قلب و عروق، دانشگاه علوم پزشکی شهید صدوقی یزد

### اهداف آموزشی

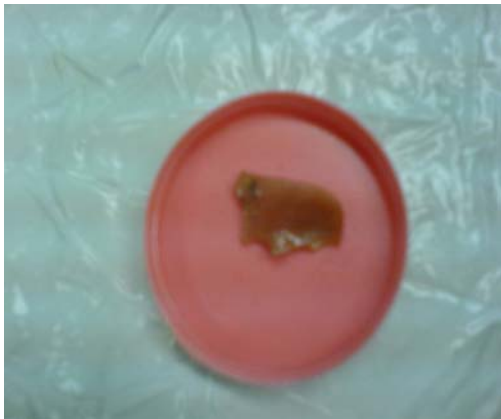هدف این مقاله خود آموزی آشنا کردن بیشتر پزشکان با علائم بالینی و روشهای تشخیصی آسپیراسیون جسم خارجی بوده تا بتوانند این بیماری را در مراحل اولیه تشخیص دهند چون تأخیر در تشخیص آن باعث عوارض متعدد و جبران‌ناپذیری می‌شود.

### چکیده

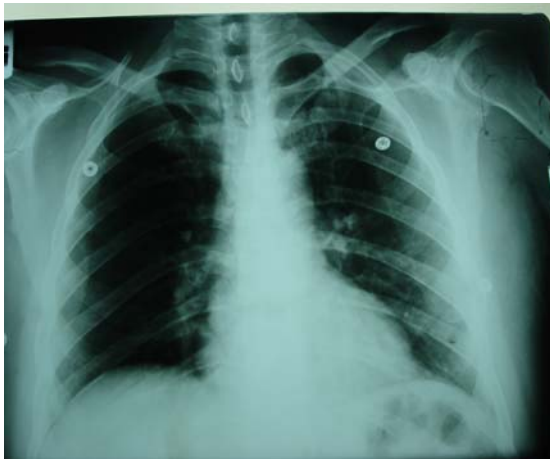آسپیراسیون جسم خارجی یکی از علل مهم مرگ و میر در کودکان زیر ۵ سال به شماررفته و یکی از موارد اورژانس پزشکی است. در بزرگسالان نادر و معمولاً با تأخیر تشخیص داده می‌شود. اکثر بیماران به علت سرفه و خلط و تنگی نفس مزمن مراجعه می‌نمایند. سابقه حالت خفگی ناگهانی در تعداد کمی از موارد دیده می‌شود. اساس تشخیص آسپیراسیون جسم خارجی بر پایه ظن بالینی بالا و گرفتن شرح حال و انجام معاینه فیزیکی دقیق است. مهمترین یافته در گرافی سینه پر هوایی یکطرفه در گرافی دمی و به دام افتادن هوا در گرافی بازدمی است. گرافی سینه نرمال رد کننده این تشخیص نیست. در مواردی که مشکوک به این تشخیص بوده ولی گرافی سینه نرمال است بایستی از روش‌های تصویربرداری تکمیلی استفاده نمود. هر چند برونکوسکوپی ری ژید بهترین روش تشخیص و درمان این عارضه بوده ولی در موارد زیادی می‌توان از برونکوسکوپی فیبراپتیک نیز در این جهت استفاده کرد.

\* (نویسنده مسئول)؛ تلفن: ۰۳۵۱-۸۲۲۴۰۰۰؛ پست الکترونیکی: halvani47@yahoo.com

## معرفی بیمار



شکل (۱)



شکل (۲)

بیمار مردی ۳۸ ساله که با شکایت سرفه از ۳ سال پیش مراجعه کرده بود. سابقه آلرژی و بیماری ریوی را ذکر نمی‌کرد. در این مدت چند نوبت دچار عفونت تنفسی شده و با تشخیص آسم و پنومونی درمان گرفته ولی بهبودی واضحی نداشته و سرفه وی ادامه داشت در آخرین مراجعه در معاینه متوجه نامتقارن بودن شدت ویز دوریه شده به طوری که هر چند ویزدر هر دو ریه سمع شده ولی شدت آن در سمت راست بیشتر بود. از طرفی در گرافی ساده قفسه سینه بیمار ریه راست پر هوایتر بود (شکل ۱). جهت بیمار سی تی اسکن درخواست شد که این موضوع را تأیید و از طرفی نقص پر شدگی در مدخل برونش اصلی راست نشان داد (شکل ۲، ۳). با شک به آسپیراسیون جسم خارجی، بیمار تحت برونکوسکوپی فیبراپتیک قرار گرفت که جسم خارجی (قطعه‌ای از قالب دندان مصنوعی) در مدخل برونش اصلی راست مشاهده شده و خارج گردید و پس از آن شکایات تنفسی وی به طور کامل بر طرف شد (شکل ۴). پس از اخذ شرح حال دقیق از بیمار و اطرافیان، وی سابقه بیماری صرع داشته و متعاقب یکی از حملات تشنج سرفه‌های وی شروع شده بود. در آن زمان متوجه گم شدن قطعه‌ای از قالب دندان مصنوعی شده ولی به آن اهمیتی نداده و در شرح حال‌گیری‌های قبلی یا این مورد سوال نشده و یا اطلاعی از آن موضوع داده نشده بود.

## مقدمه

آسپیراسیون جسم خارجی یکی از علل مهم مرگ و میر در کودکان زیر ۵ سال به شمار رفته و یکی از موارد اورژانس پزشکی است. بر طبق آمار موجود در ایالات متحده آمریکا سالانه ۵۰۰ تا ۲۰۰۰ مورد مرگ و میر ناشی از آسپیراسیون جسم خارجی روی داده که نیمی از این موارد در کودکان زیر ۴ سال بوده است (۱). در بزرگسالان ممکن است تا چندین سال تشخیص داده نشده و به اشتباه به عنوان آسم، پنومونی راجعه، برونشکنازی و یا حتی تومور درمان شود (۱، ۲). تنها با ظن بالینی بالا می‌توان آن را در مراحل اولیه تشخیص داد و در صورت تأخیر در تشخیص عوارض متعدد و جبران ناپذیری ایجاد خواهد شد. لذا با توجه به اهمیت موضوع، آشنایی هرچه بیشتر با این پدیده توصیه می‌گردد.

**اپیدمیولوژی:** آسپیراسیون جسم خارجی بیشتر در کودکان روی داده و در بزرگسالان نادر و معمولاً با تأخیر تشخیص داده می‌شود (۲). بر اساس تجربه ۲۰ ساله یک مرکز در ۱۱۲ بیمار مبتلا به آسپیراسیون جسم خارجی، ۷۵٪ کودک و ۲۵٪ بزرگسال بودند در این گزارش بیشترین موارد آسپیراسیون در کودکان در سن ۲ سالگی و در بزرگسالان دهه ششم عمر بود (۳). کودکان به دلیل نداشتن دندانهای آسیا (مولار) و در نتیجه جویدن نامناسب غذا و از طرفی انجام فعالیتهای مختلف از جمله حرف زدن، خندیدن و حتی دور خود چرخیدن حین غذا خوردن بیشتر در خطر آسپیراسیون هستند. حس کنجکاو و وجود فاز دهانی در بچه‌های یک تا سه ساله احتمال عارضه فوق را بیشتر می‌کند. آسپیراسیون در بزرگسالان معمولاً در زمینه اختلال رفلکس بلع

ناشی از اختلالات نورولوژیک مانند تشنج، سکنه مغزی، پارکینسونیسم، شرایط بیهوشی عمومی، دمانس پیری و مصرف داروهای سداتیو والکل است (۱،۲).

شایع‌ترین مواد آسپیره شده خوراکی‌ها هستند ولی آمار مربوط به جوامع مختلف تا حدی متفاوت است. شایع‌ترین ماده آسپیره شده در کشورهای آسیایی قطعات استخوانی (۲،۳) ولی در کشورهای اروپایی مواد آلی از جمله بادام زمینی بوده‌اند (۴). اسباب بازیهای کودکان، سکه و یا حتی دندان نیز ممکن است آسپیره شوند (۱،۲).

در بیشتر مطالعات انجام شده در آمریکا برتری جنسی آسپیراسیون با آقایان است (۱).

زاویه برونشهای اصلی راست و چپ از تراشه تا ۱۵ سالگی برابر بوده به همین دلیل در این گروه سنی احتمال آسپیراسیون اجسام خارجی در برونش اصلی دو طرف یکسان است. پس از آن با رشد طبیعی فرد زاویه برونش چپ با تراشه بیشتر شده و برونش اصلی راست زاویه کمتری خواهد داشت بنابراین در بزرگسالان برونش اصلی راست شایع‌ترین محل آسپیراسیون خواهد بود (۱).

**علائم بالینی:** اکثر بیماران به علت سرفه و خلط و تنگی نفس مزمن مراجعه می‌نمایند (۳). در یک گزارش سری از ۴۳ بزرگسال با سابقه آسپیراسیون ۶۷٪ سرفه، ۲۳٪ هموپتیزی و ۱۹٪ تنگی نفس داشتند در حالیکه سابقه حالت خفگی ناگهانی تنها در ۷٪ موارد دیده شده که این منجر به تأخیر تشخیص به خصوص در بزرگسالان می‌شود (۲). گاهی در همان ابتدا عوارض حادی از جمله تنگی نفس، خفگی، ایست قلبی، پنوموتوراکس و ادم حنجره ایجاد می‌شود (۵). یافته‌های معاینه فیزیکی متفاوت است. در موارد آسپیراسیون اجسام خارجی در تراشه استریدور دمی به طور شایع وجود دارد. رونکای، ویز و کاهش یکطرفه صداهای تنفسی در موارد آسپیراسیون به راههای هوایی تحتانی وجود دارد (۲).

تشخیص معمولاً با وجود یافته‌های معاینه فیزیکی و از آن مهمتر در زمینه شرح حال تبییک بیماری است. در مواردی که دو مورد بالا کمک کننده نبوده ولی ظن بالینی بالا باشد بایستی از مطالعات تصویربرداری استفاده نمود.

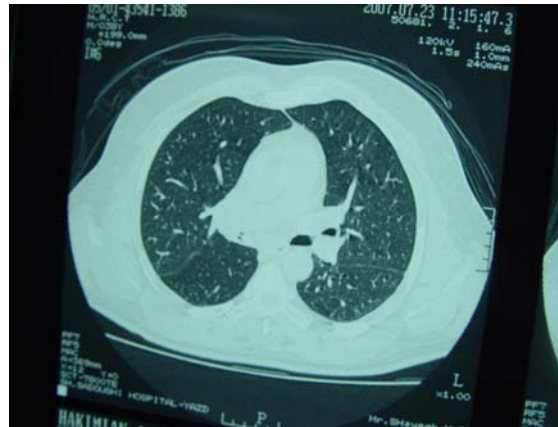
#### یافته‌های تصویر برداری: از آنجاییکه بیشتر اجسام خارجی

آسپیره شده مواد غذایی بوده که رادیولوسنت هستند، تنها در ۱۶٪ موارد می‌توان مستقیماً جسم خارجی را در گرافی ساده ریه دید (۶). اغلب یافته‌های غیر مستقیم ناشی از آسپیراسیون شامل پر هوایی (Over inflation) و یا آتلکتازی ریه مسدود در گرافی سینه کمک کننده است. در صورتیکه جسم خارجی به طور کامل راه هوایی را ببندد رادیوگرافی علائم کلاپس را نشان داده چون هوای باقیمانده جذب می‌شود ولی اگر انسداد نسبی باشد منطقه انسداد به صورت دریچه تویی (Ball valve) عمل کرده که منجر به پر هوایی ریه درگیر می‌شود در این حالت در محل انسداد دم انجام شده ولی بازدمی صورت نمی‌گیرد. گاهی تنها یافته گرافی به دام افتادن هوا (Air Trapping) در بازدم است (شکل ۱). لذا در صورتیکه مشکوک به آسپیراسیون جسم خارجی بوده و یافته‌های فوق‌الذکر مشاهده نشد گرافی سینه در بازدم عمیق درخواست می‌شود (۷). اغلب تهیه این گرافی در کودکان کم سن مقدور نیست. راه دیگر اثبات به دام افتادن هوا، گرافی لترال دکوبیتوس است (۵) که در بچه‌هایی که همکاری جهت تهیه گرافی در بازدم عمیق ندارند می‌توان از آن استفاده کرد. در این حالت تشخیص بر مبنای وجود پر هوایی و هیپر لوسنسی در ریه قرار گرفته بر روی میز رادیوگرافی (ریه پایین‌تر) است (در حالت عادی انتظار داریم ریه پایین‌تر به علت افزایش گردش خون لوسنسی کمتری داشته باشد). از دیگر یافته‌های موجود در گرافی ساده ریه می‌توان به آتلکتازی، شیفت مדיاستن، آمفیزم جبرانی در ریه سالم، پنومونی و یا پنوموتوراکس در سمت درگیر اشاره کرد (۶). در بیماران دچار استریدور یک گرافی لترال گردن جهت رویت جسم خارجی ممکن است کمک کننده باشد (۳). در ۱/۳ موارد ممکن است گرافی دم و بازدم نرمال باشد (۸). پس همیشه گرافی ساده کمک کننده نخواهد بود. سی تی اسکن ریه در تشخیص و تعیین محل اجسام خارجی آسپیره شده بسیار دقیق است و در صورتی که گرافی‌های ساده کمک کننده نبود روش تشخیصی بعدی است (۹). همچنین فلوروسکوپ قفسه سینه نیز در نشان دادن هوای گیر افتاده در محل انسداد و حرکات پارادوکس دیافراگم و

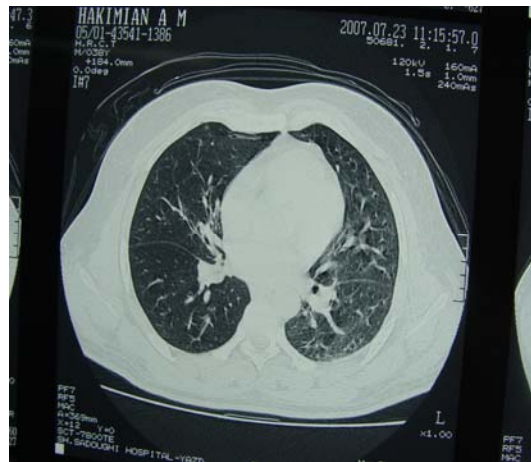شیفت مדיاستن کمک کننده است.

مونیتور قلبی، پالس اکسیمتری و رگ محیطی برقرار کرد. در بیماران دچار استریدور تجویز اپی نفرین راسمیک از طریق نبولایزر تا قبل از انجام برونکوسکوپی کمک کننده است. برونکوسکوپی بهترین روش تشخیصی و درمانی آسپیراسیون جسم خارجی است. معمولاً از نوع ری ژید (شکل ۷) جهت خارج کردن و از نوع فیبراپتیک جهت تشخیص استفاده می‌شود (۱۰). از نوع فیبراپتیک در موارد ترومای سر و گردن و همچنین در مواردی که جسم خارجی در برونش ساب سگمنتال قرار گرفته جهت درمان استفاده می‌شود. در مجموع هرچند به طور مرسوم از برونکوسکوپی ری ژید در جهت تشخیص و درمان این عارضه استفاده می‌شود ولی مطالعات اخیر میزان موفقیت روش فیبر اپتیک را مشابه روش ری ژید نشان داده و در صورت داشتن تجربه کافی می‌توان از روش فیبر اپتیک که نیاز به بیهوشی عمومی نداشته در این جهت استفاده کرد (۱۱، ۱۲). در ۹۸٪ موارد با برونکوسکوپ می‌توان جسم آسپیره شده را خارج کرد ولی در صورت شکست این روش توراکتومی لازم خواهد بود. در صورتیکه جسم خارجی بزرگتر از منطقه ساب گلوٹیک باشد تراکتوستومی ممکن است انجام شود. استروئید و آنتی بیوتیکها به صورت روتین قبل از برونکوسکوپی لازم نبوده ولی در صورت وجود التهاب شدید و یا شواهدی به نفع عفونت راه هوایی استفاده می‌شود. در صورتی که بیمار مشکل اورژانسی حاد و یا عوارضی چون پنومونی، آبسه ریوی و یا هیپوکسی پایدار نداشته باشد، می‌توان در همان روز بیمار را از بیمارستان مرخص نمود.

**عوارض آسپیراسیون جسم خارجی:** آتلکتازی در زمینه انسداد طولانی مدت راه هوایی، برونشکتازی در زمینه عفونت مزمن ریوی، آبسه ریه، پنومومدیاستن و پنوموتوراکس عوارض آسپیراسیون جسم خارجی می‌باشد که البته دو عارضه اخیر بسیار نادر هستند. شدت این عوارض بستگی به اندازه، شکل، ترکیب ماده آسپیره شده، محل و همچنین میزان تأخیر در تشخیص دارد. آسپیراسیون مواد آلی به دلیل ایجاد حساسیت با عوارض بیشتری همراه است و تأخیر در تشخیص آسپیراسیون نیز تعداد عوارض و شدت آنها بیشتر خواهد کرد. جسم خارجی هرچه زودتر برداشته شود (به ویژه در ۲۴ ساعت اول) بهبودی بیمار هم به همان نسبت



شکل ۳



شکل ۴

**تشخیص افتراقی:** شامل آسم حاد، برونشیت، برونشولیت، پنومونی آسپیراتیو، پنومونی باکتریال، آمپیم، آبسه ریه، کروپ، اپی گلوٹیت، سیاه سرفه و لارنژیت می‌باشد (۱، ۲، ۱۰).

**درمان:** در صورتی که بیمار مبتلا به آسپیراسیون دچار سرفه، خس خس سینه و یا استریدور شده ولی راه هوایی وی برقرار باشد نبایستی اطرافیان سعی به خارج کردن جسم خارجی کنند چون ممکن است باعث جابجایی جسم خارجی و انسداد کامل راه هوایی شود در این حالت باید بیمار را سریعاً به نزدیکترین بیمارستان منتقل نمایند. ولی اگر وضعیت راه هوایی بیمار نامناسب و یا انسداد کامل رخ داده باشد باید از مانورهای هملیک و ضربه به پشت برای خارج کردن جسم خارجی استفاده کرد. البته هر کدام از این مانورها در گروه سنی خاصی کاربرد دارند. پس از رسیدن بیمار به بیمارستان باید اکسیژن برای بیمار تجویز و

سریعتر و کاملتر خواهد بود (۹).

### نتیجه گیری

اساس تشخیص آسپیراسیون جسم خارجی بر پایه ظن بالینی بالا و گرفتن شرح حال و انجام معاینه فیزیکی دقیق است. گرافی سینه نرمال رد کننده این تشخیص نیست. در مواردی که مشکوک

به این تشخیص بوده ولی گرافی سینه نرمال بود بایستی از روشهای تصویربرداری تکمیلی استفاده نمود. هر چند برونکوسکوپی ری ژید بهترین روش تشخیص و درمان این عارضه بوده ولی در موارد زیادی می توان از برونکوسکوپی فیبراپتیک نیز در این جهت استفاده کرد.

### منابع:

- 1- Limper AH, Prakash UB. *Tracheobronchial foreign bodies in adults*. Ann Intern Med 1990; 112:604-9.
- 2- Chen CH, Lai CL, Tsai TT, Lee YC, Perng RP. *Foreign body aspiration into the lower airway in Chinese adults*. Chest 1997; 112:129-33.
- 3- Lan RS. *Non asphyxiating tracheobronchial foreign bodies in adults*. Eur Respir J 1994; 7: 510-4.
- 4- Baharloo F, Veyckemans F, Francis C, Bietlot MP, Rodenstein DO. *Tracheobronchial foreign bodies: presentation and management in children and adults*. Chest 1999; 115:1357-62.
- 5- Tarka M, Antilla S, Sutinen S. *Bronchial stenosis after aspiration of an iron tablet*. Chest 1988; 93:439-41.
- 6- Cantaneo AJ, Reibschied SM, Ruiz Junior RL, Ferrari GF. *Foreign body in the tracheobronchial tree*. Clin Pediatr 1997; 36:701-6.
- 7- Hansel DM, Armstrong P, Lynch DA, McAdams HP. *Inhalation of foreign bodies. Imaging of diseases of the chest*. Elsevier MosBY; 2005:474-7.
- 8- Avital A, Springer C, Meyer JJ, Godfrey S. *Case report: hollow bone in the bronchus or the danger of chicken soup*. Respiration 1992; 59:62-3.
- 9- Patel S, Kazerooni EA. *Foreign Body Aspiration-Chicken Vertebra*. Radiology. 2001; 218:523-5.
- 10- Casson AG, Guy JRF. *Foreign body aspiration in adults*. Can J Surg 1987; 30:193-4
- 11- Ramirez F JL, Gochicoa R LG, Ramirez SJ DH, Vargas MH. *Foreign body removal by flexible fiberoptic bronchoscopy in infants and children*. Pediatr Pulmonol 2005; 40(5):392-7.
- 12- Lain A, Fanjul M, Garcia C MA, Parente A, Canizo A, Carreras N, et al. *Airway foreign bodies removal with flexible bronchoscopy in children*. Cir Pediatr 2007; 20(4):194-8.

## سؤالات خودآموزی آسپیراسیون جسم خارجی

- ۱- کدام یک از یافته‌های ذکر شده در گرافی ریه جهت آسپیراسیون جسم خارجی تشخیصی تر می‌باشد؟  
 الف- شیفیت مדיاستن به سمت ریه مبتلا  
 ب- وجود کدورت در ریه مبتلا  
 ج- پرهوایی ریه مبتلا حین بازدم  
 د- پنوموتوراکس
- ۲- کودکی که حین بازی با بادکنک دچار حالت خفگی شده دو ساعت بعد به دلیل تنگی نفس و منقطع صحبت کردن موجب نگرانی والدینش شده است در این وضعیت کدام یک از اقدامات زیر اشتباه است؟  
 الف- انتقال هر چه سریع‌تر کودک به بیمارستان  
 ب- سعی به خارج کردن جسم خارجی با انگشت  
 ج- ضربه زدن متوالی به پشت کودک  
 د- حفظ آرامش خود و اطرافیان
- ۳- گزینه صحیح کدام است؟  
 الف- در ۱۶٪ موارد، جسم خارجی در گرافی ساده ریه دیده نمی‌شود.  
 ب- بیشترین میزان مرگ و میر ناشی از آسپیراسیون جسم خارجی در شیرخواران دیده می‌شود.  
 ج- برونش اصلی چپ شایع‌ترین محل آسپیراسیون در بزرگسالی می‌باشد.  
 د- در اکثر بزرگسالان مبتلا به آسپیراسیون جسم خارجی سابقه حالت خفگی وجود ندارد.
- ۴- بهترین روش تصویر برداری در کودک ۲ ساله مشکوک به آسپیراسیون جسم خارجی کدام است؟  
 الف- گرافی قدامی خلفی بازدمی ریه  
 ب- گرافی لترال ریه  
 ج- گرافی لترال دکوبیتوس ریه  
 د- هیچکدام
- ۵- کدام یک از علایم بالینی زیر در بیمار مشکوک به آسپیراسیون جسم خارجی اهمیت بیشتری دارد؟  
 الف- تائیکاردی  
 ب- سرفه  
 ج- ویز ریوی یکطرفه  
 د- تائکی پنه
- ۶- در مرد ۴۰ ساله‌ای که به طور حاد دچار سرفه های شدید و تنگی نفس شده است و به درمانهای متداول آسم پاسخ نمی‌دهد وجود کدام گزینه زیر در شرح حال بیمار جهت آسپیراسیون جسم خارجی کمک کننده است؟  
 الف- سرماخوردگی شدید  
 ب- بیماری قلبی عروقی  
 ج- پارکینسون  
 د- سن بیمار
- ۷- شایع‌ترین سن بروز آسپیراسیون جسم خارجی کدام است؟  
 الف- بعد از ۵۰ سالگی  
 ب- ۱ تا ۷ سالگی  
 ج- دوره بلوغ  
 د- ۱ تا ۳ سالگی
- ۸- جهت خروج جسم خارجی از راه هوایی بیمار روش ارجح کدام است؟  
 الف- برونکوسکوپ ری ژید  
 ب- توراوتومی  
 ج- برونکوسکوپ فیبر اپتیک  
 د- هیچکدام
- ۹- کدام یک از گزینه‌های زیر نادرست است؟  
 الف- در اطفال جسم خارجی به یک میزان در هر دو برونش اصلی دیده می‌شود.  
 ب- معمولاً در آسپیراسیون جسم خارجی آنتی بیوتیک داده می‌شود.  
 ج- مواد آلی آسپیره شده نسبت به مواد غیر آلی با عوارض بیشتری همراه هستند.  
 د- جسم شایع آسپیره شده بر حسب منطقه جغرافیایی متفاوت است.
- ۱۰- کدام یک از روشهای زیر به صورت دینامیک معرف وجود جسم خارجی است؟  
 الف- گرافی بازدمی ریه  
 ب- فلوروسکوپ  
 ج- سی تی اسکن  
 د- ام.ا.رای

**بسمه تعالی**

**قابل توجه شرکت کنندگان در برنامه خودآموزی:**

شرکت کنندگان در برنامه خودآموزی لازم است فرم ثبت نام را بطور کامل تکمیل و به مهر نظام پزشکی ممهور نمایند و پس از مطالعه مقاله خودآموزی بعد از پاسخگویی به سوالات پرسشنامه و اعلام نظر خود در خصوص مقاله مطالعه شده در فرم نظرخواهی نسبت به ارسال اصل هر سه فرم تکمیل شده حداکثر تا تاریخ ۱۳۸/۱۲/۱۵ به آدرس: **یزد - میدان باهنر - سازمان مرکزی دانشگاه علوم پزشکی و خدمات بهداشتی درمانی شهید صدوقی - دفتر مجله علمی پژوهشی** اقدام نمایند تا در صورت پاسخگویی صحیح به حداقل ۷۰٪ از سوالات مقاله، گواهینامه شرکت در برنامه خودآموزی صادر و به آدرس مندرج در فرم ثبت نام ارسا گردد.

**بسمه تعالی**

**جمهوری اسلامی ایران**

**وزارت بهداشت، درمان و آموزش پزشکی**

**معاونت آموزشی - اداره کل آموزش مداوم جامعه پزشکی**

**فرم ثبت نام در برنامه خودآموزی**

عنوان مقاله: **آسیپراسیون جسم خارجی**  
 نام خانوادگی: نام: نام پدر: شماره شناسنامه: نام نشریه:  
 تاریخ تولد: جنس: مرد  زن  صادره از:  
 محل فعالیت: استان: شهرستان: بخش: روستا:  
 نوع فعالیت: هیات علمی  آزاد  رسمی  پیمانی  قراردادی  طرح  سایر   
 مقطع آخرین مدرک تحصیلی و سال اخذ مدرک:  
 رشته تحصیلی ر مقاطع: لیسانس: فوق لیسانس: دکتر: تخصص: فوق تخصص:  
 آدرس دقیق پستی: کدپستی: شماره تلفن:  
 امضاء، شماره نظام پزشکی و مهر متقاضی: تاریخ تکمیل و ارسال فرم:

امضاء و مهر مسئول ثبت نام

نظری	کلاماً	تأخیدی	تأخیدی	کاملاً	خواهشمند است نظر خود را با گذاردن علامت (x) در زیر گزینه مربوطه اعلام نمایید
نارم	مخالفم	مخالقم	موافقم	موافقم	
					۱- محتوای مقاله براساس منابع جدید علمی ارایه شده است.
					۲- محتوای مقاله با نیازهای حرفه ای من تناسب داشته است.
					۳- محتوای مقاله در جهت تحقق اهداف آموزشی نوشته شده است.
					۴- در محتوای مقاله شیوایی و سهولت بیان در انتقال مفاهیم رعایت شده است.
- سه عنوان پیشنهادی خود را برای ارایه مقالات خودآموزی ذکر نمایید					
همکار گرامی لطفاً با ارایه نظرات و پیشنهادات خود در جهت توسعه کیف مقالات خودآموزی، برنامه ریزان و مجریان برنامه های آموزش مداوم را یاری فرمایید					

لطفاً با گذاردن علامت (x) در زیر گزینه صحیح به سوالات پرسشنامه مقاله خودآموزی پاسخ دهید:									
سوال	الف	ب	ج	د	سوال	الف	ب	ج	د
۱					۱۶				
۲					۱۷				
۳					۱۸				
۴					۱۹				
۵					۲۰				
۶					۲۱				
۷					۲۲				
۸					۲۳				
۹					۲۴				
۱۰					۲۵				
۱۱					۲۶				
۱۲					۲۷				
۱۳					۲۸				
۱۴					۲۹				
۱۵					۳۰				