

بررسی اثر حفاظتی کوئرستین بر تغییرات بافت‌شناسی بیضه و شاخص‌های اسپرماتوژنز در موش‌های بالغ پس از تیمار با دگزامتازون

ملک سلیمانی مهرانجانی^{۱*}، سیده معصومه محمدی^۲

مقاله پژوهشی

مقدمه: دگزامتازون در بیماری‌های التهابی، لوسمی و تهوع استفاده می‌گردد و گزارش شده است که باعث افزایش رادیکال‌های آزاد اکسیژن در بافت بیضه می‌شود. هدف این مطالعه بررسی اثر حفاظتی کوئرستین به‌عنوان یک فلاونوئید گیاهی و آنتی‌اکسیدانت قوی بر تغییرات بافت‌شناسی بیضه و شاخص‌های اسپرماتوژنز در موش‌های بالغ تیمار شده با دگزامتازون بود.

روش بررسی: در این مطالعه تجربی تعداد ۲۴ سر موش نر بالغ نژاد NMRI به ۴ گروه (n=6) کنترل، دگزامتازون (۷mg/kg/day)، کوئرستین (۵۰mg/kg/day) و دگزامتازون + کوئرستین تقسیم شدند. ۷ روز پس از تیمار داخل صفاقی، بیضه راست خارج، فیکس، برش‌گیری، پاساژ بافتی و با رنگ‌آمیزی هایدن هاین آزان تغییرات بافتی بیضه و شاخص‌های اسپرماتوژنز توسط تکنیک استریولوژی مورد مطالعه قرار گرفت. تجزیه و تحلیل داده‌ها با استفاده از آزمون واریانس یک‌طرفه و تست توکی توسط نرم‌افزار spss Inc., Chicago, IL; version 16 انجام شد و تفاوت میانگین‌ها در حد ($P < 0/05$) معنی‌دار در نظر گرفته شد.

نتایج: کاهش معنی‌داری در میانگین حجم و قطر لوله‌های منی‌ساز، ارتفاع اپی‌تلیوم زایشی، شاخص‌های اسپرماتوژنز، تعداد سلول‌های اسپرماتوسیت، اسپرماتید گرد و دراز، سلول‌های لایدیگ و افزایش معنی‌داری در بافت بینابینی در گروه دگزامتازون نسبت به گروه کنترل مشاهده شد ($P < 0/001$). این پارامترها در گروه دگزامتازون + کوئرستین به حد گروه کنترل جبران شد ($p > 0/05$).
نتیجه‌گیری: نتایج ما نشان داد که کوئرستین به‌عنوان یک آنتی‌اکسیدانت قوی توانست اثرات نامطلوب دگزامتازون بر بافت بیضه و شاخص‌های اسپرماتوژنز را کاهش دهد. بنابراین به‌عنوان یک مکمل درمانی در رژیم‌های حاوی دگزامتازون پیشنهاد شده است.

واژه‌های کلیدی: استریولوژی، دگزامتازون، کوئرستین، بیضه، اسپرماتوزوا

ارجاع: سلیمانی مهرانجانی ملک، محمدی سیده معصومه. بررسی اثر حفاظتی کوئرستین بر تغییرات بافت‌شناسی بیضه و شاخص‌های اسپرماتوژنز در موش‌های بالغ پس از تیمار با دگزامتازون. مجله علمی پژوهشی دانشگاه علوم پزشکی شهید صدوقی یزد ۱۳۹۸؛ ۲۷ (۱): ۶۳-۱۱۵۰.

۱-استاد بافت‌شناسی و جنین‌شناسی، گروه زیست‌شناسی، دانشکده علوم پایه، دانشگاه اراک، اراک، ایران

۲-کارشناسی ارشد زیست‌تکوینی، گروه زیست‌شناسی، دانشکده علوم پایه، دانشگاه اراک، اراک، ایران

* (نویسنده مسئول): تلفن: ۰۹۱۸۱۶۱۷۰۹۸، پست الکترونیکی: m-Soleimani@araku.ac.ir، صندوق پستی: ۳۸۱-۵۶۸۸۱۳۸

اسپرمتوزن و ضخامت اپی‌تلیوم زایشی در لوله‌های منی‌ساز شود (۱۰). کوئرتستین با فرمول شیمیایی $C_{15}H_{10}O_7$ از مهم‌ترین ترکیبات خانواده‌ی فلاونوئیدها بوده و دارای بیش‌ترین خاصیت آنتی‌اکسیدانتی در میان آن‌ها است (۱۱،۱۲). این آنتی‌اکسیدانت در خوراکی‌های طبیعی مانند پیاز، انگور قرمز، مرکبات، سیب و چای دیده می‌شود و می‌تواند با کاهش آسیب‌های ناشی از استرس اکسیداتیو در درمان ناباروری مردان موثر واقع گردد (۱۱،۱۳).

در مطالعه‌ای که توسط سلیم و همکاران روی اثر لتروزول بر بافت بیضه رت‌های نر انجام شد، در گروه تیمار هم زمان کوئرتستین توام با لتروزول، کوئرتستین موجب کاهش آپاپتوز ناشی از لتروزول بر سلول‌های جنسی گردید (۱۴). اثر آنتی‌اکسیدانتی کوئرتستین در مطالعه‌ی سونمز و همکاران که روی اثر تتراکلرید بر بافت بیضه رت‌های نر انجام شد، مورد بررسی قرار گرفت و در گروه تیمار هم زمان کوئرتستین توام با تتراکلرید، کوئرتستین توانست از طریق مکانیسم‌های متعددی هم چون جاروب کردن رادیکال‌های آزاد اکسیژن و جلوگیری از پراکسیداسیون لیپیدی مانع از آسیب‌های اکسیداتیو ناشی از تتراکلرید شود و از آسیب‌های بافتی، آتروفی، ادم و دژنره شدن سلول‌های جنسی در لوله‌های منی‌ساز جلوگیری کند (۱۵). هم‌چنین در مطالعه‌ای که توسط بارتی و همکاران روی اثرات استرادیول‌بنزوات بر بافت بیضه رت‌های نر انجام شد؛ در گروه تیمار هم‌زمان کوئرتستین توام با استرادیول‌بنزوات، کوئرتستین توانست با مهار عملکرد کاسپاز ۳، ۸ و ۹ و لذا کاهش آپاپتوز و افزایش ظرفیت کل آنتی‌اکسیدانتی منجر به بهبود روند اسپرمتوزن و افزایش اسپرماتیدهای گرد و اسپرماتوسیت‌ها نسبت به گروه استرادیول‌بنزوات شود (۱۶). از این رو با توجه به کاربرد و مصرف روز افزون داروی دگزامتازون و تاثیر آن بر القای استرس اکسیداتیو در بافت بیضه موش بر آن شدیم تا در این مطالعه به بررسی اثر حفاظتی احتمالی کوئرتستین به‌عنوان یک آنتی‌اکسیدانت قوی بر بافت بیضه و شاخص‌های اسپرمتوزن در موش‌های بالغ نژاد NMRI پس از تیمار با دگزامتازون بپردازیم.

مطالعات نشان می‌دهد که تعداد اسپرم در مردان امروزی به مراتب کم‌تر از تعداد آن در مردانی است که در ۵۰ سال گذشته زندگی می‌کردند؛ به‌همین دلیل ناباروری مردان امروز یکی از معضلات جوامع بشری است (۱). مشخص شده است که سه عامل موثر در ناباروری مردان شامل کاهش تعداد، قدرت تحرک و مرفولوژی غیرطبیعی اسپرم می‌باشد؛ لذا بررسی فاکتورهای موثر بر این سه عامل اصلی ناباروری در مردان بسیار حائز اهمیت است (۱،۲). تغذیه، داروها، هورمون‌ها و متابولیت‌های آن، آلاینده‌های زیست محیطی و اشعه ایکس از این فاکتورهای مهم هستند که ممکن است مراحل اسپرمتوزن را تحت تاثیر قرار داده و یا تخریب کنند (۲). کلوکوکورتیکوئیدها از جمله دگزامتازون برای درمان بیماری‌های مختلف به طور وسیعی استفاده می‌شود، این دارو یک کورتیکواستروئید مصنوعی و مشتق شده از کورتیزول (هیدروکورتیزون) است (۳،۴) که با توجه به نیمه عمر بیولوژیکی آن برای درمان در شرایطی که نیاز به عملکرد طولانی‌مدت یک گلوکوکورتیکوئید است مانند بیماری‌های التهابی، اختلالات خودایمنی، لوسمی، آسم و تهوع مورد استفاده قرار می‌گیرد (۴،۵). درمان طولانی مدت با دوز بالای این دارو در فعالیت چندین سیستم غدد درون‌ریز بدن از جمله بیضه اختلال ایجاد می‌کند و باعث افزایش سطح گونه‌های فعال اکسیژن (ROS) و لیپیدپراکسیداسیون در آن می‌گردد (۶،۷). دگزامتازون با القا استرس اکسیداتیو بر روی سلول‌های جنسی و کاهش سیستم آنتی‌اکسیدانتی بیضه موجب کاهش جمعیت سلول‌های اسپرمتوزنیک می‌شود (۸). هم‌چنین گزارش شده است که دگزامتازون عامل کاهش سطح آنزیم‌های آنتی‌اکسیدانتی از جمله سوپراکسیداز دیسموتاز، کاتالاز و گلوتاتیون-اس-ترانسفراز در بافت بیضه می‌شود (۸،۹). علاوه بر این دگزامتازون به عنوان عامل ایجاد آتروفی و تخریب در لوله‌های منی‌ساز بیضه شناخته شده است. به طوری که در مطالعه‌ای که توسط نیک نفس و همکاران روی اثر دگزامتازون بر بافت بیضه موش‌های نر انجام شد، دگزامتازون توانست موجب آتروفی و آپاپتوز لوله‌های منی‌ساز، کاهش

روش بررسی

گروه بندی و تیمار حیوانها

در این پژوهش تجربی از موش‌های بالغ نژاد NMRI با میانگین وزنی 27 ± 36 گرم که از انستیتو پاستور (تهران - ایران) خریداری شده بودند استفاده شد. حیوانها در قفس‌های پلاستیکی در اتاق حیوانات با درجه حرارت 21 ± 2 درجه سانتی‌گراد و نور کنترل شده ۱۲ ساعت تاریکی، ۱۲ ساعت روشنایی با دسترسی کامل به آب و غذا نگهداری شدند. در این پژوهش کلیه اصول اخلاقی کار با حیوانات آزمایشگاهی رعایت شده است. موش‌های بالغ به چهار گروه شش‌تایی تقسیم شدند: گروه کنترل (که دریافت کننده نرمال سالین بودند)، گروه دگزامتازون (۷ میلی‌گرم بر کیلوگرم، سیگما، آمریکا)، گروه کوئرتستین (۵۰ میلی‌گرم بر کیلوگرم، سیگما، آمریکا) و گروه دگزامتازون (۷ میلی‌گرم بر کیلوگرم) + کوئرتستین (۵۰ میلی‌گرم بر کیلوگرم). تیمارها به صورت تزریق داخل صفاقی و به مدت هفت روز انجام شد. تمامی دوزها و نحوه تیمار در این تحقیق مطابق با مطالعات پیشین صورت گرفته در این زمینه طرح‌ریزی گشته است (۱۷، ۱۸).

تشریح موش‌ها

پس از پایان دوره تیمار (هفت روز) ابتدا موش‌ها بیهوش شدند و بعد از کالبد گشایی و با باز کردن اسکروتوم بیضه راست جهت انجام بررسی‌های بافت‌شناسی از بدن خارج شد و حجم آن به روش غوطه‌ور شدن (Immersion) به دست آمد. در این روش (غوطه‌ور شدن) نخست یک بشر آب مقطر توسط ترازو وزن شد و سپس بیضه به یک نخ بسیار نازک بسته شد و با کمک آن به درون بشر فرو برده شد به گونه‌ای که به‌طور کامل درون آب فرو رفت ولی به ته بشر و یا کناره‌های آن برخورد نکرد. سپس بشری که بیضه در داخل آن شناور بود دوباره وزن شد، آنگاه وزن پیشین از وزن کنونی کم شد و بدین ترتیب حجم بیضه به سانتی‌متر مکعب به دست آمد و با توجه به این‌که چگالی آب مقطر یک می‌باشد بنابراین عدد به دست آمده نشان دهنده حجم نهایی بیضه به cm^3 بود (۱۹). بیضه‌ها پس از توزین به درون شیشه‌های حاوی محلول ثابت کننده MDF

(Modified Davidson's Fluid) منتقل و به مدت یک هفته در دمای آزمایشگاه نگهداری شدند و سپس از بافت‌های ثابت شده برش‌های IUR (Isotropic uniform random sampling) گرفته شد. این روش، روشی تصادفی برای برش‌گیری اندام‌هایی است که ساختار هتروژن دارند و در نهایت با این روش برش‌هایی یکنواخت از بافت ایجاد می‌شود (۱۹، ۲۰). پس از طی مراحل مربوط به پاساژ بافتی نمونه‌ها با استفاده از پارافین مذاب قالب‌گیری شدند و توسط دستگاه میکروتوم برش‌های ۵ و ۲۰ میکرونی از آن‌ها تهیه شد که با روش Heidenhain's Azan رنگ‌آمیزی شدند (۲۱).

محاسبه چروکیدگی

برای محاسبه میزان چروکیدگی بافتی (ناشی از مراحل ثابت شدگی و پردازش بافتی) به طور میانگین دو تا سه قطعه گرد از برش‌های مربوط به بیضه هر موش (قبل از پاساژ بافتی) تهیه و دو قطر عمود بر هم هریک از قطعه‌ها با کمک دستگاه کولیس ورنیه اندازه‌گیری و میانگین شعاع آن‌ها به صورت r قبل (r_{before}) محاسبه شد. پس از مراحل پاساژ بافتی، برش‌گیری و رنگ‌آمیزی به روش (Heidenhain's Azan)، مجدداً دو قطر عمود بر هم هر کدام از اسلایدهای مربوط به چروکیدگی اندازه‌گیری و میانگین شعاع آن‌ها به صورت r بعد (r_{after}) به دست آمد. سپس با استفاده از معادله زیر میزان چروکیدگی مربوط به بیضه هر موش محاسبه شد (۲۲).

$$\text{Shrinkage} = 1 - \left\{ \frac{r_{\text{after}^2}}{r_{\text{before}^2}} \right\}^{\frac{2}{3}}$$

با استفاده از فرمول چروکیدگی حجم نهایی کل بیضه (حجم بیضه پس از انجام مراحل پاساژ، بلوک‌گیری و رنگ‌آمیزی) از طریق ضرب کردن مقدار عدم چروکیدگی در حجمی که به روش غوطه‌ور شدن به دست آمده بود محاسبه شد.

محاسبه حجم لوله‌های منی‌ساز و بافت بینابینی

به‌منظور محاسبه حجم لوله‌های منی‌ساز و بافت بینابینی با استفاده از روش نمونه‌گیری منظم (Systematics Random Sampling) به‌طور میانگین از هر برش ۵ میکرونی ۵ میدان دید با میکروسکوپ مدل Olympus BX41TE مجهز به دوربین

که در آن $\sum Qi$ مجموع توبول‌های انتخاب شده، سطح فریم مورد نظر در مقیاس واقعی بافت و $\sum Pi$ مجموع نقاط برخورد کرده با بافت بیضه است. سپس با ضرب دانسیته طولی (LV) در حجم نهایی کل بیضه (V_{testis}) طول لوله‌های منی‌ساز به‌دست آمد (۲۴).

$$Lvt = Lv \times V_{testis}$$

محاسبه ارتفاع اپی‌تلیوم زایشی لوله‌های منی‌ساز

برای به‌دست آوردن ارتفاع اپی‌تلیوم زایشی از رابطه $H = V_v/S_v$ استفاده شد که در آن V_v دانسیته حجمی اپی‌تلیوم زایشی و S_v دانسیته سطحی اپی‌تلیوم زایشی است. برای به‌دست آوردن دانسیته حجمی اپی‌تلیوم زایشی تعداد نقاط برخورد کرده پروب سطح با اپی‌تلیوم زایشی شمارش و بر مجموع نقاط برخورد کرده با بافت بیضه تقسیم شد، بدین ترتیب دانسیته حجمی اپی‌تلیوم زایشی به‌دست آمد. برای محاسبه دانسیته سطحی (SV) اپی‌تلیوم زایشی، از پروب سطحی و معادله زیر استفاده شد (۲۴): که در آن $\sum I$ مجموع تعداد برخوردهای خطوط پروب با سطح لومنی اپی‌تلیوم زایشی، $\sum P$ تعداد کل نقاط برخورد کرده با اپی‌تلیوم زایشی و L/P طول گرید سطح در مقیاس واقعی بافت است.

$$S_v = 2 \times \frac{\sum_{i=1}^n I_i}{L/P \times \sum_{i=1}^n P_i}$$

ارزیابی میزان اسپرماتوژنز در بافت بیضه

به‌منظور ارزیابی اسپرماتوژنز در لوله‌های منی‌ساز از شاخص‌های ضریب تمایز لوله‌ای (TDI)، شاخص میزان اسپرمیوژنز (SPI)، ضریب سلول سرتولی (SCI) و ضریب میوزی (MI) استفاده گردید.

شاخص ضریب تمایز لوله‌ای (TDI)

برای تعیین مقدار شاخص تمایز لوله‌ای، درصد لوله‌های منی‌ساز که شامل حداقل سه رده سلول‌های اسپرماتوژنز تمایز یافته از سلول‌های اسپرماتوگونی A بودند، شمارش شدند. برای این منظور در هر بیضه تعداد ۱۰۰ لوله منی‌ساز در هر مقطع از بافت بیضه مورد بررسی قرار گرفتند (۲۵).

عکس‌برداری مدل Olympus DP12 ساخت ژاپن (بزرگ‌نمایی ۱۰۰ برابر) انتخاب شد و با قرار دادن تصادفی پروب نقطه بر روی هر میدان دید شمارش انجام گرفت. به این ترتیب که کل نقاط برخورد کرده پروب با کل میدان دید ($\sum_{i=1}^n P_{total}$) و کل نقاط برخورد کرده پروب با لوله‌های منی‌ساز ($\sum_{i=1}^n P_{tubules}$) و بافت بینابینی ($\sum_{i=1}^n P_{interstitial}$) به‌طور مجزا شمارش گردید. در همه میدان‌های انتخابی این عمل انجام گرفت و بدین ترتیب دانسیته حجمی هر یک از اجزای نامبرده با استفاده از معادله زیر (که در آن X نشان دهنده تعداد نقاط برخورد کرده با بافت بینابینی یا لوله منی‌ساز است) به‌دست آمد.

$$V_v = \frac{\sum_{i=1}^n p(x)}{\sum_{i=1}^n P_{total}}$$

سپس با ضرب دانسیته حجمی هر یک از دو پارامتر فوق (بافت بینابینی یا لوله منی‌ساز) در حجم نهایی کل بیضه حجم لوله‌های منی‌ساز و بافت بینابینی محاسبه شد (۱۹).

$$V_{interstitial} = V_{testis} \times V_v$$

محاسبه قطر لوله‌های منی‌ساز

برای محاسبه قطر لوله‌های منی‌ساز ابتدا از میدان‌های دیدی که با روش نمونه‌گیری منظم و با بزرگ‌نمایی ۱۰ انتخاب شده بود به کمک میکروسکوپ مدل (Olympus Bx41TE) ساخت ژاپن و نرم‌افزار olysia عکس‌برداری صورت گرفت؛ سپس با استفاده از فریم مخصوص شمارش (unbiased counting frame) و نرم‌افزار موتیک (Motic image 2000) قطر عمود بر محور طولی ۱۵۰ لوله منی‌ساز اندازه‌گیری شد (۲۳).

محاسبه طول لوله‌های منی‌ساز

برای محاسبه طول لوله‌های منی‌ساز، از عکس‌های مربوط به قطر لوله‌های منی‌ساز و فریم مخصوص شمارش طول استفاده شد و سرانجام دانسیته طولی لوله‌های منی‌ساز با استفاده از فرمول زیر محاسبه شد:

$$LV = 2 \times \frac{\sum_{i=1}^n Qi}{\frac{a}{f} \cdot \sum_{i=1}^n Pi}$$

ضریب سلول سرتولی (SCI)

جهت محاسبه ضریب سلول سرتولی ابتدا تعداد سلول‌های زایا داخل هر لوله منی‌ساز شمارش و بر تعداد سلول‌های سرتولی تقسیم شد (۲۶).

ضریب میوزی (MI)

جهت محاسبه این ضریب ابتدا تعداد سلول‌های اسپرماتید داخل هر لوله منی‌ساز شمارش و بر تعداد سلول‌های اسپرماتوسیت تقسیم شد (۲۷).

شاخص میزان اسپرمیوژن (SPI)

برای این منظور لوله‌های منی‌ساز که داخل لومن خود دارای اسپرماتوزوآ بودند به‌عنوان لوله‌های با اندیس اسپرمیوژن مثبت و آن دسته از لوله‌هایی را که دارای لومن خالی از اسپرماتوزوآ بودند به‌عنوان لوله‌هایی با اندیس منفی در نظر گرفته شدند. سپس ۱۰۰ لوله در هر بیضه به صورت تصادفی مورد شمارش قرار گرفت و نتایج به صورت درصد لوله‌های با اندیس اسپرمیوژن مثبت گزارش شد (۲۵).

محاسبه تعداد سلول‌های اپیتلیوم زایشی در بافت بیضه

به‌منظور تخمین تعداد سلول‌های اسپرماتوگونی، اسپرماتوسیت، اسپرماتیدگرد، اسپرماتید دراز، سلول سرتولی و لایدیگ از روش اپتیکال دایسکتور (optical dissector) و میکروکیتور مدل HEIDEN HAN (ND221B) استفاده شد. شمارش سلول‌ها از تمام برش‌های ۲۰ میکرونی مربوط به بیضه هر موش با استفاده از ابژکتیو ۱۰۰ و روش تصادفی منظم و فریم مخصوص انجام گرفت. با استفاده از فرمول زیر دانسیته عددی (N_V) انواع سلول‌ها محاسبه شد (۲۸).

$$N_V = \frac{\sum_{i=1}^n Q_i}{h \cdot \sum_{i=1}^n P_i \cdot a/f}$$

که در آن $\sum Q_i$ تعداد کل انواع سلول‌های شمارش شده، $\sum P_i$ مجموع نقاط برخورد کرده با میدان‌های دید انتخابی، h ارتفاعی از برش که در آن شمارش صورت می‌گیرد و a/f سطح فریم در مقیاس واقعی بافت است. برای محاسبه تعداد کل انواع سلول‌های مورد نظر عدد حاصل در حجم کل بیضه مربوطه ضرب شد:

$$N(\text{total}) = N_V \times V(\text{total testis})$$

تجزیه و تحلیل آماری

جهت آنالیز آماری داده‌های حاصل، از نرم‌افزار spss Inc., Chicago, IL; version 16 و روش آماری آنالیز واریانس یک‌طرفه (one-Way ANOVA) و تست توکی استفاده شد و تفاوت میانگین‌ها در سطح ($P < 0.05$) معنی‌دار در نظر گرفته شد.

ملاحظات اخلاقی

پروپوزال این تحقیق توسط دانشگاه اراک تایید شده است. این مقاله برگرفته از پایان‌نامه خانم سیده معصومه محمدی دانشجوی دوره کارشناسی ارشد سال ۹۴ در رشته زیست‌شناسی گرایش تکوین می‌باشد.

نتایج

حجم کل بیضه، حجم لوله‌های منی‌ساز و حجم بافت بینابینی

در گروه دگزامتازون افزایش معنی‌داری در میانگین حجم بافت بینابینی ($p < 0.001$) و کاهش معنی‌دار در حجم لوله‌های منی‌ساز ($p < 0.001$) نسبت به گروه کنترل مشاهده شد. میانگین حجم لوله‌های منی‌ساز و حجم بافت بینابینی در گروه دگزامتازون + کوئرتستین نسبت به گروه دگزامتازون در حد گروه کنترل افزایش یافت ($p < 0.001$). از مقایسه میانگین حجم کل بیضه در گروه‌های مختلف اختلاف معنی‌داری دیده نشد ($p > 0.05$) (جدول ۱).

طول و قطر لوله‌های منی‌ساز و ارتفاع اپیتلیوم زایشی

کاهش معنی‌داری در میانگین قطر لوله‌های منی‌ساز و ارتفاع اپیتلیوم زایشی در گروه دگزامتازون نسبت به گروه کنترل مشاهده شد ($p < 0.001$). از مقایسه میانگین این ۲ پارامتر در گروه کوئرتستین نسبت به گروه کنترل اختلاف معنی‌داری دیده نشد ($p > 0.05$). افزایش معنی‌داری در میانگین این ۲ پارامتر در گروه دگزامتازون + کوئرتستین نسبت به گروه دگزامتازون مشاهده شد ($p < 0.001$). از مقایسه میانگین طول لوله‌های منی‌ساز در گروه‌های مختلف موش تفاوت معنی‌داری دیده نشد ($p > 0.05$) (جدول ۲). بررسی شاخص اسپرماتوژن (مقایسه ضریب تمایز لوله‌ای، شاخص میزان اسپرمیوژن، ضریب سلول سرتولی و ضریب میوزی) در گروه دگزامتازون کاهش معنی‌داری

و سلول‌های سرتولی در گروه‌های مختلف موش تفاوت معنی‌داری دیده نشد ($p > 0.05$) (جدول ۴ و ۵).

تغییرات هیستوپاتولوژیکی بیضه

در گروه کنترل، لوله‌های منی‌ساز و اپیتلیوم زایشی حالت طبیعی داشته و سلول‌ها دارای شکل و نظم طبیعی بودند (شکل ۱-۱A). در گروه دگزامتازون افزایش وسعت بافت بینابینی، بی‌نظمی سلول‌های جنسی، کاهش ارتفاع اپیتلیوم زایشی، آتروفی لوله‌های منی‌ساز، ادم بافتی و در برخی از لوله‌های منی‌ساز واکوئل‌زایی در اپیتلیوم زایشی مشاهده شد. همچنین تراکم اسپرم‌ها در لوله‌های منی‌ساز کمتر از سایر گروه‌ها بود (شکل ۱-۱B). در گروه دگزامتازون + کوئرتستین نمای بافتی در اکثر لوله‌های منی‌ساز تا حد قابل توجهی تقریباً شبیه گروه کنترل بود (شکل ۱-۱C). در گروه کوئرتستین، لوله‌های منی‌ساز با ساختاری طبیعی همچون گروه کنترل مشاهده شدند (شکل ۱-۱D).

در میانگین درصد ضریب تمایز لوله‌ای ($p < 0.001$)، شاخص میزان اسپرمیوژنز ($p < 0.001$) ضریب سلول سرتولی ($p < 0.001$) و ضریب میوزی ($p < 0.001$) نسبت به دیگر گروه‌ها مشاهده شد. البته در گروه دگزامتازون + کوئرتستین نسبت به گروه دگزامتازون افزایش میانگین درصد این پارامترها در حد گروه کنترل شد ($p < 0.001$) (جدول ۳). تعداد سلول‌های اسپرماتوگونی، اسپرماتوسیت، اسپرماتید گرد، اسپرماتید دراز، لایدیگ و سرتولی کاهش معنی‌داری در میانگین تعداد سلول‌های اسپرماتوسیت، اسپرماتید گرد، اسپرماتید دراز و تعداد سلول‌های لایدیگ در گروه دگزامتازون نسبت به گروه کنترل دیده شد ($p < 0.001$) در حالی که این پارامترها در موش‌های تیمار شده با دگزامتازون + کوئرتستین تغییر معنی‌داری نسبت به گروه کنترل نشان نداد ($p > 0.05$). افزایش معنی‌داری در میانگین این پارامترها در گروه دگزامتازون + کوئرتستین نسبت به گروه دگزامتازون مشاهده شد ($p < 0.001$). از مقایسه میانگین تعداد سلول‌های اسپرماتوگونی

جدول ۱: مقایسه‌ی میانگین حجم کل بیضه (mm^3)، حجم لوله‌های منی‌ساز (mm^3) و حجم بافت بینابینی (mm^3) در گروه‌های مختلف موش پس از ۷ روز تیمار با دگزامتازون (7mg/kg/day) و کوئرتستین (50mg/kg/day).

گروه‌ها	حجم کل بیضه mm^3	حجم لوله‌های منی‌ساز mm^3	حجم بافت بینابینی mm^3
کنترل	$82/19 \pm 1/50\text{a}$	$68/12 \pm 1/36\text{a}$	$13/17 \pm 1/43\text{ab}$
دگزامتازون	$78/22 \pm 1/32\text{a}$	$61/20 \pm 1/44\text{b}$	$17/29 \pm 1/43\text{c}$
دگزامتازون + کوئرتستین	$81/16 \pm 2/43\text{a}$	$67/55 \pm 2/08\text{a}$	$14/23 \pm 1/35\text{b}$
کوئرتستین	$83/11 \pm 1/43\text{a}$	$70/03 \pm 1/53\text{a}$	$11/25 \pm 1/20\text{a}$

مقادیر به صورت $\text{means} \pm \text{SD}$ می‌باشد. میانگین‌های با کد حرف‌های مختلف در هر ستون دارای تفاوت معنی‌داری نسبت به یکدیگر می‌باشند ($P < 0.05$) و One way

(ANOVA, Tukey's test).

جدول ۲: مقایسه میانگین طول (μm)، قطر (μm) و ارتفاع اپیتلیوم‌زایشی (μm) در گروه‌های مختلف موش پس از ۷ روز تیمار با دگزامتازون (7mg/kg/day) و کوئرتستین (50mg/kg/day).

گروه‌ها (μm)	طول لوله‌های منی‌ساز (μm)	ارتفاع اپی‌تلیوم‌زایشی (μm)	قطر لوله‌های منی‌ساز (μm)
کنترل	$1/86 \pm 0/36\text{a}$	$186/52 \pm 3/89\text{ab}$	$54/32 \pm 1/14\text{ab}$
دگزامتازون	$1/65 \pm 0/24\text{a}$	$174/23 \pm 2/11\text{c}$	$42/57 \pm 1/43\text{c}$
دگزامتازون + کوئرتستین	$1/81 \pm 0/15\text{a}$	$184/05 \pm 2/76\text{a}$	$52/82 \pm 1/27\text{a}$
کوئرتستین	$1/94 \pm 0/24\text{a}$	$190/79 \pm 1/83\text{b}$	$56/63 \pm 2/12\text{b}$

مقادیر به صورت $\text{means} \pm \text{SD}$ می‌باشد. میانگین‌های با کد حرف‌های مختلف در هر ستون دارای تفاوت معنی‌داری نسبت به یکدیگر می‌باشند ($P < 0.05$) و One way

(ANOVA, Tukey's test).

جدول ۳: مقایسه ضریب تمایز لوله‌ای، شاخص میزان اسپرمیوژن، ضریب سلول سرتولی و ضریب میوزی در گروه‌های مختلف موش پس از ۷ روز تیمار با دگزامتازون (۷mg/kg/day) و کوئرستین (۵۰mg/kg/day).

گروه‌ها	ضریب تمایز لوله‌ای %	شاخص میزان اسپرمیوژن %	ضریب سلول سرتولی %	ضریب میوزی %
کنترل	۹۳/۲۸±۱/۴۷a	۷۷/۸۴±۵/۰۲a	۳۴/۹۲±۰/۶۴ab	۳/۰۵±۰/۹۰a
دگزامتازون	۸۲/۲۸±۱/۰۸b	۵۹/۷۱±۲/۷۴b	۳۰/۴۰±۰/۲۶c	۲/۸۱±۰/۱۵b
دگزامتازون+کوئرستین	۹۲/۲۱±۱/۴۷ a	۷۴/۷۳±۱/۷۲a	۳۴/۳۹±۰/۳۲a	۳/۰۱±۰/۷۵a
کوئرستین	۹۳/۹۱±۱/۴۲a	۷۹/۵۶±۲/۱۰a	۳۵/۵۲±۰/۸۲b	۳/۱۹±۰/۱۰a

مقادیر به صورت $\text{means} \pm \text{SD}$ می‌باشد. میانگین‌های با کدحرف‌های مختلف در هر ستون دارای تفاوت معنی‌داری نسبت به یکدیگر می‌باشند ($P < 0.05$) و One way (ANOVA, Tukey's test).

جدول ۴: مقایسه میانگین تعداد سلول‌های اسپرماتوگونی، اسپرماتوسیت، اسپرماتید گرد و دراز ($\times 10^6$) در گروه‌های مختلف موش پس از ۷ روز تیمار با دگزامتازون (۷mg/kg/day) و کوئرستین (۵۰mg/kg/day).

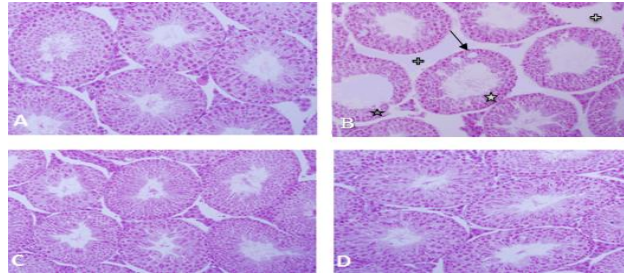
گروه‌ها	تعداد سلول‌های اسپرماتوگونی $\times 10^6$	تعداد سلول‌های اسپرماتوسیت $\times 10^6$	تعداد سلول‌های اسپرماتید دراز $\times 10^6$	تعداد سلول‌های اسپرماتید گرد $\times 10^6$
کنترل	۶/۷۷±۰/۱۲a	۲۳/۱۹±۰/۸۱a	۳۴/۳۵±۱/۲۹a	۳۶/۵۱±۰/۹۰a
دگزامتازون	۶/۵۹±۰/۳۲a	۲۰/۸۶±۰/۸۱b	۲۸/۴۳±۱/۳۷b	۳۰/۲۷±۰/۷۳b
دگزامتازون+کوئرستین	۶/۷۵±۰/۲۹a	۲۲/۸۰±۰/۶۳a	۳۳/۳۴±۰/۵۹a	۳۵/۴۷±۰/۳۲a
کوئرستین	۷/۰۲±۰/۳۵a	۲۳/۶۶±۰/۷۳a	۳۷/۳۴±۰/۶۲c	۳۸/۲۲±۱/۱۸c

مقادیر به صورت $\text{means} \pm \text{SD}$ می‌باشد. میانگین‌های با کدحرف‌های مختلف در هر ستون دارای تفاوت معنی‌داری نسبت به یکدیگر می‌باشند ($P < 0.05$) و One way (ANOVA, Tukey's test).

جدول ۵: مقایسه میانگین تعداد سلول‌های سرتولی و لاییدیک ($\times 10^6$) در گروه‌های مختلف موش پس از ۷ روز تیمار با دگزامتازون (۷mg/kg/day) و کوئرستین (۵۰mg/kg/day).

گروه‌ها	تعداد سلول‌های سرتولی $\times 10^6$	تعداد سلول‌های لاییدیک $\times 10^6$
کنترل	۲/۸۸±۰/۱۵a	۲/۹۰±۰/۰۲a
دگزامتازون	۲/۸۳±۰/۲۲a	۲/۱۳±۰/۱۳b
دگزامتازون+کوئرستین	۲/۸۶±۰/۳۶a	۲/۸۶±۰/۲۸a
کوئرستین	۲/۸۹±۰/۰۶a	۳/۱۰±۰/۰۶a

مقادیر به صورت $\text{means} \pm \text{SD}$ می‌باشد. میانگین‌های با کدحرف‌های مختلف در هر ستون دارای تفاوت معنی‌داری نسبت به یکدیگر می‌باشند ($P < 0.05$) و One way (ANOVA, Tukey's test).



شکل ۱: تصویرهای میکروسکوپی از بافت بیضه موش‌های بالغ در گروه‌های مختلف تیمار شده با دگزامتازون (۷mg/kg/day) و کوئرتستین (۵۰mg/kg/day). (برش‌های ۵ میکرونی، با رنگ‌آمیزی هایدن-هاین-آزان، بزرگنمایی $\times 200$)

A. آرایش طبیعی اپی‌تلیوم زایشی در گروه کنترل

B. آرایش غیرطبیعی و کاهش ارتفاع اپی‌تلیوم زایشی [☆]، واکنش شدن [▲]، افزایش وسعت بافت بینابینی [+] در گروه تیمار شده با دگزامتازون.

C. آرایش طبیعی اپی‌تلیوم زایشی همانند گروه کنترل در گروه دگزامتازون+کوئرتستین

D. آرایش طبیعی و بسیار منظم اپی‌تلیوم زایشی در گروه تیمار شده با کوئرتستین

بحث

در گروه دگزامتازون + کوئرتستین با جلوگیری از اثرات مخرب دگزامتازون، حجم لوله‌های منی‌ساز و حجم بافت بینابینی را به حد گروه کنترل برساند. کوئرتستین به عنوان یک آنتی‌اکسیدانت قوی از مکانیسم‌های مختلفی برای جلوگیری و مقابله با استرس اکسیداتیو و آپاپتوز استفاده می‌کند که از جمله این مکانیسم‌ها دارا بودن خاصیت خنثی‌سازی رادیکال‌های آزاد اکسیژن (ROS) می‌باشد که با اهدای یک الکترون به رادیکال‌های آزاد آن‌ها را به حالت پایدار درمی‌آورد و واکنش زنجیره‌ای الکترون را متوقف می‌کند (۳۱). هم‌چنین در تولید گلوپروتئین دخالت می‌کند که یکی از آنتی‌اکسیدانت‌های داخل سلولی است. کوئرتستین به‌عنوان یک فلاونوئید و آنتی‌اکسیدانت قوی، رونویسی و فعالیت Glutaryl GCS (cysteine synthetase) را که یک آنزیم کلیدی برای سنتز گلوپروتئین است افزایش می‌دهد. گلوپروتئین درون سلولی توسط آنزیم glutathione reductase به فرم تیولی در می‌آید و به صورت غیر آنزیمی با ROS واکنش می‌دهد و آن را خنثی می‌کند (۳۲). علاوه بر این کوئرتستین منجر به افزایش بیان فاکتور رونویسی Nrf2 (Nuclear factor-like 2) می‌شود. Nrf2 فاکتور رونویسی دخیل در سیستم‌های دفاعی در برابر آسیب‌های مرتبط با استرس اکسیداتیو می‌باشد و زمانی که فعال می‌شود عناصر آنتی‌اکسیدانتی را فعال کرده و سبب افزایش تولید پروتئین‌هایی می‌شود که در روند کاهش استرس

نتایج این پژوهش نشان داد که دگزامتازون با القای استرس اکسیداتیو در بافت بیضه موش منجر به کاهش معنی‌داری در حجم لوله‌های منی‌ساز، ارتفاع اپی‌تلیوم زایشی، قطر لوله‌های منی‌ساز، جمعیت سلول‌های اسپرماتوسیت، اسپرماتید (گرد و دراز) و لایدیگ نسبت به گروه کنترل می‌شود. از طرفی کوئرتستین توانست با جلوگیری از اثرات جانبی و نامطلوب دگزامتازون در گروه دگزامتازون+ کوئرتستین، تمام پارامترهای فوق را تقریباً در حد گروه کنترل جبران کند. بسیاری از پژوهشگران بر این باورند که آتروفی لوله‌های منی‌ساز به علت کاهش تعداد سلول‌های جنسی و میزان زیاد آپاپتوز در آن‌ها می‌باشد (۲۹). یکی از عوامل افزایش میزان آپاپتوز، تجمع ROS در بافت بیضه به دنبال کاهش سطح آنزیم‌های آنتی‌اکسیدانتی است (۳۰). علاوه بر آتروفی لوله‌های منی‌ساز، نتایج مطالعه حاضر کاهش معنی‌دار تعداد سلول‌های جنسی در موش‌های تیمار شده با دگزامتازون را نشان داد، بنابراین می‌توان از آن به عنوان دلیلی بر کاهش حجم لوله‌های منی‌ساز یاد کرد. در این مطالعه حجم کل بیضه در گروه دگزامتازون نسبت به دیگر گروه‌ها کاهش معنی‌داری پیدا نکرد. با توجه به مطالعات گذشته احتمالاً عدم تغییر در حجم کل بیضه در تحقیق ما می‌تواند ناشی از کاهش حجم لوله‌های منی‌ساز و افزایش حجم بافت بینابینی باشد (۸،۹،۱۰). کوئرتستین توانست

اکسیداتیو سلولی دخیل هستند (۱۱،۳۳). کوئرستین می‌تواند از آثار پاتولوژیکی مخرب دگزامتازون بر حجم لوله‌های منی‌ساز و فضای بینابینی جلوگیری کند، از جمله در پژوهشی که توسط امیر و همکارانش در سال ۲۰۱۷ انجام گرفت؛ تیمار رت‌های نر آلبینو با کوئرستین ۵۰ mg/kg/bw توام با سرب به مدت ۴ هفته و به صورت تزریق داخل صفاقی، اثرات مخرب سرب از جمله افزایش بافت بینابینی، نامنظم بودن ساختار لوله‌های منی‌ساز و کاهش سلول‌های جنسی در لوله‌های منی‌ساز را جبران کرد (۱۷). هم‌چنین در مطالعه‌ای که توسط الانباکی و همکاران در سال ۲۰۱۸ انجام گرفت؛ تیمار موش‌ها با کوئرستین ۲۰ mg/kg/bw توام با اتوپوساید به صورت خوراکی، توانست اثرات مخرب اتوپوساید از جمله کاهش وزن بیضه، افزایش سطح مالون‌دی‌آلدئید، کاهش سطح آنزیم‌های آنتی‌اکسیدانتی سوپراکسیداز دسموتاز و کاتالاز، کاهش قطر لوله‌های منی‌ساز و کاهش سلول‌های سرتولی و لایدیک را جبران نماید (۳۴). مطالعه حاضر میانگین تعداد سلول‌های اسپرماتوسیت، اسپرماتید گرد، اسپرماتید دراز و لایدیک در گروه دگزامتازون کاهش معنی‌داری نسبت به گروه کنترل داشت. می‌توان دلایل متعددی از جمله استرس اکسیداتیو و افزایش لیپید پراکسیداسیون، کاهش ظرفیت آنتی‌اکسیدانتی و آپاپتوز سلول‌های اسپرماتوژنیک و کاهش سطح تستوسترون خون در اثر تزریق دگزامتازون را به‌عنوان عوامل کاهش جمعیت سلول‌های جرم برشمرد (۸،۹،۱۰). طبق گزارش‌های هندلی و همکاران، سلول‌های جنسی رت بالغ در مراحل ابتدایی‌تر اسپرماتوژنز (اسپرماتوگنیا) کمتر تحت تاثیر سمیت استرس اکسیداتیو نسبت به مراحل پیشرفته‌تر اسپرماتوژنز (اسپرماتوسیت و اسپرماتید) قرار می‌گیرند (۳۵) و باتوجه به این که اسپرماتوگنیا مقاوم‌ترین سلول جنسی در لوله‌های منی‌ساز است (۳۶) در بررسی ما عدم تغییر در تعداد سلول‌های اسپرماتوگونی در گروه دگزامتازون نسبت به گروه کنترل می‌تواند ناشی از مقاومت بیش‌تر اسپرماتوگنیا نسبت به سمیت دگزامتازون باشد. دگزامتازون با القا استرس اکسیداتیو بر روی سلول‌های جنسی و کاهش سیستم آنتی‌اکسیدانتی بیضه موجب

کاهش جمعیت سلول‌های اسپرماتوژنیک می‌شود (۸). وجود تستوسترون برای حفظ فرایند اسپرماتوژنز و حفظ حالت طبیعی لوله‌های منی‌ساز ضروری می‌باشد (۳۷). دگزامتازون با تحریک ترشح GnIH (Gonadotropin-inhibitory hormone) و مهار تولید تستوسترون و توقف روند اسپرماتوژنز باعث کاهش تعداد سلول‌های دودمانی جنسی می‌شود (۳۸). دگزامتازون به دو صورت مستقیم و غیرمستقیم بر روی سلول‌های زایای اسپرم اثر می‌کند در روش مستقیم از طریق تاثیر بر روی بیان پروتئین‌های پیش آپاپتوزی سلول‌های زایا و ایجاد آپاپتوز در آن‌ها باعث اختلال در روند اسپرماتوژنز می‌شود و در روش غیرمستقیم از طریق تخریب سلول‌های لایدیک و کاهش سطح تستوسترون سلول‌های زایا را تحت تاثیر قرار می‌دهد (۳۹). در مطالعه‌ای که توسط موکرجی و همکاران در سال ۲۰۱۴ روی همستر در دوز ۷ mg/kg/day دگزامتازون به مدت ۷ روز به صورت تزریق داخل صفاقی انجام گرفت، دگزامتازون با افزایش بیان پروتئین‌های BAX و فعال کردن آنزیم کاسپاز-۳ باعث ایجاد آپاپتوز در سلول‌های جنسی و لایدیک شد (۱۸).

در مطالعه حاضر در گروه دگزامتازون کاهش معنی‌داری در ارتفاع اپیتلیوم زایشی و قطر لوله‌های منی‌ساز و نیز شاخص‌های اسپرماتوژنز نسبت به گروه کنترل دیده شد. کاهش ارتفاع اپیتلیوم زایشی و قطر لوله‌های منی‌ساز می‌تواند به علت کاهش تعداد سلول‌های اسپرماتوژنیک باشد. تخریب و آپاپتوز در لوله‌های منی‌ساز نیز می‌تواند از عوامل کاهش ارتفاع اپیتلیوم زایشی و قطر لوله‌های منی‌ساز باشد (۴۰،۴۱). در پژوهشی که توسط نیک‌نفس و همکارانش در سال ۲۰۱۵، روی موش‌های نژاد BALB (۸ هفته‌ای) در دوز ۱۰ mg/kg/day دگزامتازون به مدت ۷ روز به صورت تزریق داخل صفاقی انجام گرفت، دگزامتازون ضریب تمایز لوله‌ای و شاخص میزان اسپرمیوژنز را کاهش داد (۱۰). هم‌چنین گتاف و بکوچ در سال ۲۰۱۴، گزارش کردند که تزریق داخل صفاقی رت‌های نژاد ویستار با دگزامتازون ۱۰ mg/kg/day به مدت ۲۰ روز منجر به کاهش معنی‌دار ارتفاع اپیتلیوم زایشی و قطر لوله‌های منی‌ساز شد (۶). با توجه به مطالعات گذشته دگزامتازون باعث ایجاد آسیب و آپاپتوز در سلول‌های لایدیک و کاهش سطح هورمون

اثرات نامطلوبی در بافت بیضه به وجود آورد و کوئرستین به عنوان یک آنتی‌اکسیدانت قوی قادر است اثرات نامطلوب این گلوکوکورتیکوئید در بافت بیضه را کاهش دهد. بنابراین استفاده از مواد غذایی و میوه‌های واجد این آنتی‌اکسیدانت می‌تواند استراتژی مناسبی برای کاهش رادیکال‌های آزاد و بنابراین جلوگیری از آسیب‌هایی وارده به سیستم تناسلی نر در افرادی که تحت درمان طولانی مدت با دوز بالا از دگزامتازون هستند به شمار آید.

سپاس‌گزاری

این مقاله برگرفته از پایان‌نامه خانم سیده معصومه محمدی دانشجوی دوره کارشناسی ارشد سال ۹۴ در رشته زیست‌شناسی گرایش تکوین می‌باشد. بدین‌وسیله از حمایت‌های مالی معاون پژوهشی و فناوری و همچنین مساعدت‌های اعضای گروه زیست‌شناسی دانشگاه اراک که ما را در اجرای این پژوهش یاری نمودند صمیمانه سپاس‌گزاری می‌گردد.

تعارض در منافع: وجود ندارد.

تستوسترون می‌شود (۴۲). تستوسترون نقش مهمی در تکامل و تمایز سلول‌های اسپرم دارد و کاهش سطح این هورمون می‌تواند باعث اختلال در فرایند اسپرماتوژنز شود (۴۳). محققان بر این باورند که طول لوله‌های منی‌ساز به حجم کل بیضه، قطر لوله‌ها و دانسیته حجمی لوله‌ها بستگی دارد (۴۱). در مطالعه حاضر قطر و دانسیته حجمی لوله‌های منی‌ساز کاهش یافت اما حجم بیضه تغییر معنی‌داری نشان نداد. با توجه به مطالعات گذشته احتمالاً عدم تغییر در طول لوله‌های منی‌ساز در تحقیق ما می‌تواند ناشی از عدم تغییر حجم بیضه باشد (۴۰، ۴۱). در مطالعه حاضر در گروه دگزامتازون + کوئرستین، این آنتی‌اکسیدانت قوی توانست ارتفاع اپیتلیوم زایشی، شاخص‌های اسپرماتوژنز و قطر لوله‌های منی‌ساز را تقریباً به حد گروه کنترل برساند که هم سو با نتایج تحقیق بالتاکی و همکاران می‌باشد (۴۴).

نتیجه‌گیری

نتایج این پژوهش نشان داد که دگزامتازون به عنوان یک داروی پر مصرف احتمالاً با القای استرس اکسیداتیو قادر است

References:

- White R, Jobling S, Hoare SA, Sumpter JP, Parker MG. et al. *Environmentally persistent alkylphenolic compounds are estrogenic*. Endocrinology 1994; 135(1): 175-82.
- Zhang Z, Yang Y, Wu H, Zhang H, Mao J, Liu D, et al. *Sodium-Hydrogen-Exchanger expression in human sperm and its relationship with semen parameters*. J Assist Reprod Genet 2017; 34(6): 795-801.
- Ren D, Navarro B, Perez G, Jackson AC, Hsu S, Shi Q, et al. *A sperm ion channel required for sperm motility and male fertility*. Nature 2001; 413(6856): 603-9.
- Ruth MD, Laura JP, Joseph J. *Dexamethasone Compared to Prednisone for the Treatment of Children With Acute Asthma Exacerbations*. Pediatr Emer Care 2018; 34: 53-58.
- Queckenberg C, Wachall B, Erlinghagen V, Gion, PD Tomalik-Scharte D, Mona Tawab M, et al. *pharmacokinetics, Pharmacodynamic, and comparative Bioavailability of single, Oral 2-mg Doses of Dexamethasone Liquid and Table Formulations: A Randomized, Controlled, Crossover Study in Healthy Adult Volunteers*. Clin Ther 2011; 33(11): 1831-41.

- 6- Guettaf HS, Bekkouche FH. *Dexamethasone: Impact on Testicular Activity*. International J Biological, Biomolecular, Agricultural, Food and Biotechnological Engineering 2014; 8: 759-61.
- 7- Khosravanian H, Razi M, Farokhi F, Khosravanian N. *Simultaneous Administration of Dexamethasone and Vitamin E Reversed Experimental Varicocele-induced Impact in testicular tissue in Rats; Correlation with Hsp70-2 Chaperone Expression*. Department of Comparative Histology & Embryology, Faculty of Veterinary Medicine 2015; 41(4): 773-90.
- 8- Jin YI, Ruocen ZHU, Jianping WU, Jing WU, Wei XIA, Lijuan ZHU, et al. *In vivo protective effect of betulinic acid on dexamethasone induced thymocyte apoptosis by reducing oxidative stress*. pharmacol Reports 2016; 68(1): 95-100.
- 9- Jeje SO, Mudathir FK Raji Y. *Experimental maternal treatment with Dexamethasone during lactation induces neonatal testicular and Epididymal oxidative stress; Implications for early postnatal exposure*. Phthophysiology 2017; 24(4): 261-65.
- 10- Niknafs B, Mirzaei N, Anarcooli IJ. *Protective effects of melatonin on Dexamethasone toxicity in seminiferous tubules in comparison with testosterone treatment*. Jokull 2015; 62(2):109-30. [Persian]
- 11- Zizkova P, Stefek M, Rackova L, Prnova M, Lubica H. *Novel quercetin derivatives: From redox properties to promising treatment of oxidative stress related diseases*. Chem Biol Interact 2017; 265: 36-46.
- 12- Atala E, Fuentes J, Wehrhahn MJ, Speisky H. *Quercetin and related flavonoids conserve their antioxidant properties despite undergoing chemical or enzymatic oxidation*. Food Chem 2017; 234: 479-85.
- 13- Sharma A, Kashyap D, Sak K, Tuli HS, Sharma AK. *Therapeutic charm of quercetin and its derivatives: a review of research and patents*. Pharm pat Anal 2018; 7(1): 15-32.
- 14- Selim ME, Aleisa NA, Daghestani MH. *Evaluation of the Possible Protective Role of Quercetin on Letrozole-induced Testicular Injury in Male Albino Rats*. Ultrastructural Pathology 2013; 37(3): 204-17.
- 15- Sonmez M, Tourk G, eribas SC, iftc MC, Youce A, Gouvenc M, et al. *Quercetin attenuates carbon tetrachloride-induced testicular damage in rats*. Andrology 2014; 46(8): 848-58.
- 16- Bharti S, Misro MM, Rai U. *Quercetin supplementation restores testicular function and augments germ cell survival in the estrogenized rats*. Mol Cell Endocrinol 2014; 383(1-2): 10-20.
- 17- Omair MA, Sedky A, Ali A, Elsaywy H. *Ameliorative Potentials of Quercetin against Lead-Induced Hematological and Testicular Alterations in Albino Rats*. Chin J Physiol 2017; 60(1): 54-61.
- 18- Mukherjee A, Haldar CH, Vishwas D. *Melatonin prevents dexamethasone induced testicular oxidative stress and germ cell apoptosis in golden hamster, Mesocricetus auratus*. Andrologia 2014; 47(8): 920-31.
- 19- Latendresse JR, Warbritton AR, Jonassen H, Creasy DM. *Fixation of testes and eyes using a modified Davidson's fluid: comparison with Bouin's fluid and conventiona Davidson's fluid*. Toxicol Pathol 2002; 30(4): 524-33.

- 20- Mandarim-de-Lacerda CA. *Stereological tools in biomedical research*. An Acad Bras Cienc 2003; 75(4): 469-86.
- 21- Soleimani Mehranjani M, Taefi R. *The protective role of vitamin E on the testicular tissue in rats exposed to sodium arsenite during the prenatal stage till sex maturity: A stereological analysis*. Iran J Reprod Med 2012; 10(6): 571-80.
- 22- Hoseini L, Roozbeh J, Sagheb M, Karbalay-Doust S, Noorafshan A. *Nandrolone decanoate increases the volume but not the length of the proximal and distal convoluted tubules of the mouse kidney*. Micron 2009; 40(2): 226-30.
- 23- Dalgaard M, Pilegaard K, Ladefoged O. *In utero exposure to Diethylstilbestrol or 4-nonylphenol in rats: number of sertoli cell, Diameter and length of seminiferous tubules estimated by stereological Methods*. Pharmacol Toxicol 2002; 90: 59-65.
- 24- Soleimani Mehranjani M, Mahmoudi M. *Stereological study of the effects of vitamin E on testis structure in rats treated with paronylphenol*. Asian J Androl 2009; 11: 508 -16.
- 25- Rezvanfar M A, Sadrkhanlou R A, Ahmadi A, Shojaie-sadee-H, Rezvanfar M, Mohammadirad A, et al. *Protection of cyclophosphamide induced toxicity in reproductive tract Histology, sperm characteristics, And DNA damage by an herbal source; Evidence for role of free-radical toxic stress*. Human Exp Toxicol 2008; 27(12): 901-10.
- 26- Russell L, Ettl R, Sinha Hikim A, Clegg E. *Histological and Histopathological Evaluation. Of the testis*. Cache River Press 1993; 16(1): 83-3.
- 27- Kheradmand A, Dezfoulin O, Tarrahi MJ. *Gherlin attenuates heat-Induced degenerative effects in the rat testis*. Regul pept 2011; 167(1): 97-104.[Persian]
- 28- Peng B, Zhang RD, Dai XS, Deng XZ, Wan Y, et al. *Quantitative (stereological) study of the effects of vasectomy on spermatogenesis in rhesus monkeys (Macacamulatta)*. Reproduction 2002; 124(6): 847-56.
- 29- Caneguim BH, Cerri PS, Spolidorio LC, Miraglia SM, Sasso-Cerri E. *Structural alterations in the seminiferous tubules of rats treated with immunosuppressor tacrolimus*. Reprod Biol Endocrinol 2009; 7(1):19.
- 30- Sharma RK. *Physiology of male gametogenesis*. Clinical Reproductive Medicine and Surgery 2007; 4: 73-83.
- 31- Olayinka ET, Ore A, Adeyemo OA, Ola OS, Olotu OO, Echebiri RC. *Quercetin, a flavonoid antioxidant, ameliorated procarbazine-induced oxidative damage to murine tissues*. Antioxidants (Basel) 2015; 4(2): 304-21.
- 32- Wu G, Fang YZ, Yang S, Lupton JR, Turner ND. *Glutathione metabolism and its implications for health*. J Nutr 2004; 134(3): 489-92.
- 33- Hu J, Yu Q, Zhao F, Ji J, Jiang Z, Chen X, et al. *Protection of Quercetin against Triptolide-induced apoptosis by suppressing oxidative stress in rat Leydig cells*. Chemico-Biological Interactions 2015; 240: 38-46.
- 34- Alanbaki AA, Mayali AL, Mayali HK. *Ameliorative effect of Quercetin and Hesperidin on Antioxidant and Histological Changes in the Testis*

- of *Etoposide-Induced Adult Male Rats*. Research J. Pharm. And Tech 2018; 11(2): 564-74.
- 35- Hanadi BA, Kelany AHM, Eiqudsi FM, Ameen HA, EI Karium SA. *The possible protective role of antioxidant antioxidant (Selenium, Vitamin E) in reducing smoking effects on testes of Aibino Rats*. Mol Cell Biochem 2009; 321: 37-43.
- 36- Aydos K, Guven MC, Can B, Ergun A. *Nicotine toxicity to the ultrastructure of the testis in rats*. Bju International 2001; 88(6): 622-26.
- 37- Chandra AM, Chatterjee A, Ghosh R, Sarkar M. *vitamin E supplementation protect chromium (VI)-induced spermatogenic and steroidogenic disorders in testicular tissues of rats*. Food Chem Toxicol 2010; 48: 972-79.
- 38- Kathleen CP, Chantal MS, Matthew PH. *Prenatal Exposure to Dexamethasone Alters Leydig Cell Steroid genic Capacity in Immature and Adult Rats*. J Androl 2001; 22(6): 973-80.
- 39- Gao HB, Tang MH, Hu YQ, You HU, Guo QS, Ge RS, et al. *Mechanism of glucocorticoid-induced Leydig cell apoptosis*. Mol Cell Endocrinology 2003; 199(1-2): 153-63.
- 40- Chen L, Liu L, Huang S. *Cadmium activates the mitogen-activated protein kinase (MAPK) pathway via induction of reactive oxygen species and inhibition of protein phosphatases 2A and 5*. Free Radic Biol Med 2014; 45(7): 1035-44.
- 41- Elshaari FA, Fatum AE, Sheriff DS. *Spermatozoa an unique representation of Oxygen-Anioxidant paradox*. Acta Medica Med 2010; 49: 48-53.
- 42- Yun HJ, Lee JY, Kim MH. *Prenatal exposure to dexamethasone disturbs sex-determining gene expression and fetal testosterone production in male*. Biochemical Biophysical Res 2016; 471: 149-55.
- 43- Junqueira L S, carnerio J. *basic Histology: tex & Atlas (11th edition) Published. 2005*.
- 44- Baltacı B, Uygur R, CaglarV, Aktas C, Aydin M, Ozen OA. *Protective effects of quercetin against arsenic-induced testicular damage in rats*. Andrology 2016; 48(10):1202-13.

Study The Protective Effect of Quercetin on Testis Histological Changes and Spermatogenesis Indexes in Adult Mice Following Treatment with Dexamethasone

Malek Soleimani Mehranjani^{*1}, Seyyedeh Masomeh Mohammadi²

Original Article

Introduction: Dexamethasone is used in inflammatory disease, leukemia and nausea, which increases the oxygen free radicals in the testis as a consequence. The aim of this study was to study the protective effect of Quercetin as a plant flavonoid and strong antioxidant on testis histological changes and Spermatogenesis indexes in adult mice following treatment with Dexamethasone.

Methods: 24 adult male mice (NMRI) were divided into 4 groups (n=6): control, Dexamethasone (7mg/kg/day), Quercetin (50mg/kg/day) and Dexamethasone + Quercetin. 7 days after intra peritoneal treatment, the right testis were removed, fixed, sectioned, processed and stained with Heidenhain's Azan method, testis histological changes and spermatogenesis indexes were studied by stereological techniques. Data were analyzed using one-way ANOVA and the means were considered significantly different ($P < 0.05$).

Results: A significant decrease was considered in the mean volume and diameter of the seminiferous tubules, germinal epithelium height, spermatogenesis indexes, the number of spermatocytes, long spermatids, round spermatid and Leydig cells, and also a significant increase in the volume of interstitial tissue were found in the Dexamethasone group compared to the control ($P < 0.001$). The mentioned parameters in the Dexamethasone + Quercetin group were compensated to the control level ($P > 0.05$).

Conclusion: Our results indicated that Quercetin as a strong antioxidant can reduce the destructive effects of dexamethasone on the histology of testis tissue and Spermatogenesis indexes in mice. Therefore, Quercetin is suggested as a therapeutic supplement in regimens containing Dexamethasone.

Keywords: Stereology, Dexamethasone, Quercetin, Testis, Spermatozo.

Citation: Soleimani Mehranjani M, Mohammadi M. Study The Protective Effect of Quercetin on Testis Histological Changes and Spermatogenesis Indexes in Adult Mice Following Treatment with Dexamethasone. J Shahid Sadoughi Uni Med Sci 2019; 27(1): 1150-63.

¹Department of Biology, Faculty of Science, Arak University, Arak, Iran

²Department of Biology, Faculty of Science, Arak University, Arak, Iran

*Corresponding author: Tel: 09181617098, email: m-Soleimani@araku.ac.ir