

بررسی اثر ال-کارنیتین بر ذخیره فولیکولی و سطح کاسپاز-۳ در بافت تخمدان پیوندی در موش ماده

فاطمه شاهی صدرآبادی^۱، کاظم پریور^{۲*}، حسین ایمانی^{۲*}، عبدالحسین شاهرودی^۲

مقاله پژوهشی

مقدمه: یکی از چالش‌ها در پیوند بافت تخمدان، غلبه بر آسیب حاصله در طی فرآیند ایسکمی و رپرفیوژن می باشد. یکی از مهم‌ترین عوامل در ایجاد آسیب بعد از پیوند، تولید رادیکال‌های آزاد اکسیژن است. لذا در این مطالعه اثر ال-کارنیتین به‌عنوان یک آنتی‌اکسیدان بر پیوند هتروتوپیک بافت تخمدان موش، مورد بررسی قرار گرفت.

روش بررسی: در این مطالعه آزمایشگاهی تجربی، موش‌های ماده پنج هفته‌ای نژاد NMRI با میانگین وزنی ۲۷-۳۲ گرم به چهار گروه تقسیم شدند: گروه کنترل، گروه پیوندی بدون تزریق، گروه شم (اتوگرفت+سالین)، گروه ال-کارنیتین (اتوگرفت+ال-کارنیتین). تخمدان چپ در عضله گلوتیال به مدت سه هفته پیوند شد، سپس تخمدان‌های پیوندی خارج شده و جهت مطالعات بافت‌شناسی در فرمالین ثابت گردیدند. هم‌چنین سطح کاسپاز-۳ به وسیله تست ایمونوهیستوشیمی مورد ارزیابی قرار گرفت، در نهایت، برای بررسی پراکسیداسیون لیپیدی اندازه‌گیری مالون‌دی‌آلدئید صورت گرفت. تجزیه و تحلیل داده‌ها با استفاده از آزمون آنالیز واریانس یک‌طرفه و آزمون تعقیبی Tukey در نرم افزار SPSS v 16 در سطح معنی‌داری پنج درصد انجام شد.

نتایج: نتایج حاصل از مطالعه، کاهش معنی‌دار تعداد کل فولیکول‌ها در گروه پیوندی بدون تزریق و گروه شم نسبت به گروه کنترل را نشان داد ($P < 0.05$)، ولی این کاهش در گروه ال-کارنیتین نسبت به گروه کنترل تفاوت معنی‌داری را نشان نداد. سطح کاسپاز-۳ در گروه ال-کارنیتین کاهش یافت اما این کاهش در بین گروه‌ها معنی‌دار نبود ($P < 0.05$). میزان مالون‌دی‌آلدئید در گروه ال-کارنیتین نسبت به گروه‌های پیوندی دیگر به طور معنی‌داری کاهش نشان داد ($P < 0.05$).

نتیجه‌گیری: در مطالعه حاضر، ال-کارنیتین تا حدودی ذخایر تخمدان پیوندی را بهبود بخشید اما این اثر معنی‌دار نبود.

واژه‌های کلیدی: ال-کارنیتین، پیوند تخمدان، کاسپاز-۳، مالون دی آلدئید

ارجاع: شاهی صدرآبادی فاطمه، پریور کاظم، ایمانی حسین، شاهرودی عبدالحسین. بررسی اثر ال-کارنیتین بر ذخیره فولیکولی و سطح کاسپاز-۳ در

بافت تخمدان پیوندی در موش ماده. مجله علمی پژوهشی دانشگاه علوم پزشکی شهید صدوقی یزد ۱۳۹۷؛ ۲۶ (۱۲): ۶۲-۱۰۵۰

۱- گروه زیست‌شناسی، واحد علوم و تحقیقات، دانشگاه آزاد اسلامی، تهران، ایران

۲- گروه جنین‌شناسی، مرکز تحقیقات پزشکی تولید مثل، پژوهشگاه رویان، تهران، ایران

* (نویسندگان مسئول): تلفن: ۰۹۱۲۱۳۰۴۵۵۰، پست الکترونیکی: eimanih@royaninstitute.org kazem_parivar@yahoo.com

کد پستی: ۱۴۷۷۸۹۳۸۵۵

نقش ال-کارنیتین در پیشبرد رشد و تکوین، سوزاندن چربی و افزایش انرژی و همچنین تنظیم اکسیداسیون گلوکز، تقویت سیستم ایمنی و اثرات آنتی‌اکسیدانی شناخته شده است (۹). ال-کارنیتین اثرات آنتی‌اکسیدانی خود را توسط پاک کردن رادیکال‌های آزاد، مهار آنزیم‌هایی که در تولید رادیکال آزاد نقش دارند و حفظ وضعیت ردوکس سلولی با فعال کردن آنزیم‌های آنتی‌اکسیدانی انجام می‌دهد (۸). کارنیتین یک پیش‌ساز ضروری برای آنزیم‌های کارنیتین پالمیتوئیل ترانسفراز I و II می‌باشد که در انتقال گروه‌های آسیل چرب با زنجیره بلند از غشاء خارجی و داخلی میتوکندری و وارد شدن به مرحله بتا-اکسیداسیون نقش مهمی را ایفا می‌نماید، همچنین در رهاسازی کوآنزیم A که یک سوبسترای مهم برای مراحل تولید انرژی در میتوکندری می‌باشد، نقش دارد (۹).

با توجه به این که یکی از چالش‌ها در پیوند بافت تخمدان، غلبه بر آسیب حاصله در طی فرآیند ایسکمی و رپرفیوژن می‌باشد و همچنین مطالعات بسیاری، تولید بیش از اندازه رادیکال‌های آزاد اکسیژن و مختل شدن عملکرد میتوکندری را، از عوامل مهم در ایجاد آسیب بعد از پیوند عنوان نموده‌اند، لذا هدف مطالعه حاضر بررسی تاثیر ال-کارنیتین به عنوان یک آنتی‌اکسیدان، در بهبود عملکرد بافت تخمدان پیوندی و حفظ ذخیره فولیکولی بود.

روش بررسی

در این مطالعه تجربی، از موش‌های ماده پنج هفته‌ای نژاد NMRI با میانگین وزنی ۲۷-۳۲ گرم استفاده شد. تهیه این حیوانات از انستیتو پاستور ایران صورت گرفت و در خانه حیوانات واقع در پژوهشگاه رویان در دمای ۲۵-۲۰ درجه و دوره ۱۲ ساعت روشنایی و ۱۲ ساعت تاریکی و با تغذیه مناسب نگهداری شدند. جهت کاهش استرس ناشی از حمل و نقل و تطبیق حیوانات با محیط جدید، موش‌ها یک هفته قبل از انجام آزمایشات به محل نگهداری منتقل گردیدند. پروتکل این تحقیق بر اساس قوانین بین‌المللی در مورد حیوانات آزمایشگاهی و کمیته اخلاقی کار با حیوانات آزمایشگاهی پژوهشگاه رویان انجام گردید.

روش‌های انجماد بافت تخمدان و پیوند قطعات قشری، یک راه حل تجربی برای حفظ باروری در زانی است که به دلیل شیمی‌درمانی از ناتوانی زودرس تخمدان و در نتیجه ناباروری رنج می‌برند (۱). آسیب ناشی از ایسکمی/رپرفیوژن عامل مهمی در عملکرد ضعیف بافت بعد از پیوند می‌باشد. مسیرهای سیگنالینگ دقیق و واسطه‌های شیمیایی که در آسیب ایسکمی/رپرفیوژن رخ می‌دهند کاملاً پیچیده هستند و اطلاعات در مورد آن‌ها کافی نمی‌باشد (۲). ثابت شده است که بعد از برقراری دوباره جریان اکسیژن و به علت افزایش ناگهانی فشار اکسیژن، رادیکال‌های آزاد اکسیژن تولید می‌شود. رادیکال‌های اکسیژن آزاد بلافاصله بعد از رپرفیوژن نقش محوری در آسیب‌ها دارند (۳). افزایش رادیکال‌های آزاد منجر به تغییر در نفوذپذیری غشاء میتوکندری می‌گردد باز شدن منافذ غیر اختصاصی در غشاء داخلی میتوکندری منجر به افت پتانسیل غشاء شده و زنجیره تنفسی را مختل می‌نماید و موجب رهایش سیتوکروم C و فاکتورهای پروآپوپتوتیک دیگر شده که ممکن است آپوپتوزیس و یا نکروزیس را در پی داشته باشند (۴). باز شدن این منافذ انتقالی میتوکندری توسط افزایش یون کلسیم و تولید بیش از حد رادیکال‌های آزاد صورت گرفته که در جریان رپرفیوژن دیده می‌شود (۵). آسیب عمده‌ای که در این روش به دلیل ایسکمی به بافت تخمدان وارد می‌شود باعث از بین رفتن تعداد زیادی از فولیکول‌های تخمدان می‌گردد (۶). فهم دقیق رخدادهایی که در طی پیوند اتفاق می‌افتد منجر به حفظ ذخیره فولیکولی می‌گردد. مطالعات حیوانی نشان می‌دهد که جلوگیری از تجمع این رادیکال‌ها از طریق تزریق آنتی‌اکسیدان‌ها (خورنده‌های رادیکال‌های آزاد) می‌تواند یک استراتژی درمانی مفید باشد (۷). ال-کارنیتین (بتا-هیدروکسی-N-تری متیل آمینوبوتیریک اسید)، یک ماده شبه ویتامین با فرمول شیمیایی $C_7H_{15}NO_3$ است و نقش اساسی در بتا-اکسیداسیون دارد (۸). این آنتی‌اکسیدان از اسیدآمینه‌های متیونین و لیزین در حضور اسیدآسکوربیک و آهن در کبد، کلیه و مغز ساخته می‌شود (۸).

آماده سازی ال-کارنیتین: ال-کارنیتین از شرکت سیگما (شرکت آمریکایی) تهیه شد. به منظور رسیدن به غلظت مورد نظر (200 mg/kg) که با توجه به مطالعات پیشین (10) انتخاب شده بود، پودر در نرمال سالین حل شده و با استفاده از سرنگ انسولین به صورت داخل صفاقی از یک روز قبل از جراحی تا یک هفته بعد از آن به موش تزریق شد.

گروه‌های آزمایشی

موش‌های ماده به‌طور تصادفی به چهار گروه تقسیم شدند و در هر گروه تعداد هشت سر موش ماده مورد استفاده قرار گرفت.

گروه اول: گروه کنترل: در این گروه تخمدان سالم موش بعد از خارج شدن جهت ارزیابی‌های بعدی آماده گردید و روی آن عملیاتی انجام نشد.

گروه دوم: گروه پیوندی بدون تزریق: در این گروه، تخمدان سمت چپ خارج شد و به عضله گلوئیال همان سمت پیوند زده شد (T).

گروه سوم: گروه پیوندی همراه با تزریق ال-کارنیتین: در این گروه یک روز قبل از خروج بافت تخمدان، ال-کارنیتین با دوز 200 mg/kg به صورت درون صفاقی تزریق شد و سپس فرایند خروج و پیوند بافت تخمدان انجام گردید و در ادامه تزریق ال-کارنیتین، به مدت یک هفته بعد از پیوند ادامه یافت (T+LC).

گروه چهارم: گروه شم: از آنجا که ماده تزریقی در نرمال سالین حل گردید، در این گروه مانند گروه سوم موش‌ها جراحی شدند ولی به جای ال-کارنیتین تزریق با نرمال سالین به صورت داخل صفاقی انجام شد (T+ Saline).

پیوند تخمدان

برای بیهوش کردن موش‌ها، از ترکیب داروی بیهوشی کتامین 50 mg/kg (Alfasan, The Netherlands) و زایلازین 5 mg/kg (Alfasan) به‌صورت درون صفاقی استفاده شد. جهت دستیابی به تخمدان، موش در سینی تشریح به روی شکم خوابانده و بعد از تراشیدن موهای قسمت پشتی به کمک تیغ، بدن جانور با الکل هفتاد درصد شستشو داده شد. سپس بدن

جانور در یک سوم انتهایی ستون فقرات از سمت چپ و راست برش کوچکی در پوست صفاق ایجاد شد و تخمدان‌های چپ و راست از بدن خارج گردیدند (فقط تخمدان سمت چپ جهت پیوند نگهداری شد). بافت تخمدان با استفاده از پنس ظریفی در داخل عضله گلوئیال قرار گرفت (11). سپس عضله با نخ جراحی غیر جذبی شماره ۵-۰ بخیه زده شد. تمامی مراحل جراحی در شرایط استریل انجام گردید. موش‌ها بعد از بیهوش آمدن به حیوان خانه منتقل شدند. برای گروه شم (نرمال سالین) و برای گروه ال-کارنیتین (ال-کارنیتین) تا یک هفته بعد از جراحی تزریق شد. بعد از آن تا دو هفته در شرایط حیوان‌خانه بدون تزریق نگهداری شدند (مدت زمان کل پیوند، سه هفته بود).

بافت شناسی

بعد از اتمام سه هفته، تخمدان‌های گروه‌های پیوندی و کنترل با استفاده از فیکساتیو بوئن فیکس شدند و سپس در دستگاه Tissue Processor آب‌گیری و در پارافین آغشته و قالب‌گیری شدند. برش‌های سریالی با ضخامت شش میکرون تهیه و به روش هماتوکسیلین و ائوزین رنگ‌آمیزی شدند و از میکروسکوپ نوری (Olympus) برای بررسی مورفولوژی فولیکول‌ها (بزرگ‌نمایی 100) و هم‌چنین شمارش آن‌ها (بزرگ‌نمایی 40) استفاده گردید.

شمارش فولیکول‌ها

بررسی و شمارش تعداد فولیکول‌ها در گروه‌های مختلف بر مبنای روش به‌کار رفته توسط Liu و همکاران (12) در سال 2002 انجام شد. بر اساس این روش، برش‌ها با نسبت یک به پنج شمارش شدند. مشاهده هستک در درون هسته مبنای شمارش فولیکول‌های پرآنترال و آنترال برای جلوگیری از بیش از یک بار شمارش فولیکول‌ها بود. اما در فولیکول‌های پریموردیال مشاهده هسته مبنای شمارش بود.

بررسی بیان کاسپاز-3

به‌منظور ارزیابی سطح کاسپاز-3، از رنگ آمیزی ایمنوهیستوشیمی استفاده شد، برش‌های مورد نیاز برای رنگ‌آمیزی، از میان برش‌های سریالی مرحله قبل تهیه شد.

value کمتر از ۰.۰۵ معنی دار در نظر گرفته شد. همه داده‌ها بر اساس میانگین \pm انحراف معیار بیان شده است.

ملاحظات اخلاقی

پروپوزال این تحقیق توسط پژوهشگاه رویان و دانشگاه آزاد اسلامی واحد علوم و تحقیقات تایید شده است. (کد اخلاق EC/۹۲/۱۰۴۳).

نتایج

درصد موفقیت پیوند در گروه‌های مختلف پیوندی

در نتایج بافت‌شناسی، دیدن حتی یک فولیکول مبنای موفقیت پیوند در نظر گرفته شد. درصد موفقیت پیوند در گروه پیوندی بدون تزریق (T) هفتاد درصد، در گروه شم (T+Saline) هشتاد و سه درصد و در گروه ال-کارنیتین (T+LC) هشتاد و دو درصد بود. از نظر درصد موفقیت پیوند بین گروه‌های پیوندی تفاوت معنی‌داری مشاهده نشد ($p < 0.05$).

مطالعات بافت شناسی

تصاویر برش‌های تخمدان در گروه‌های مختلف در شکل ۱ نشان داده شده است. در تمامی گروه‌های پیوندی، تخمدان و بافت عضلانی اطراف آن به خوبی قابل تشخیص بود. اندازه تخمدان پیوندی در بررسی میکروسکوپی در تمام گروه‌های پیوندی، نسبت به گروه کنترل کاهش نشان داد. بررسی بافت شناسی، اتصال بافت تخمدان به بافت عضلانی اطراف (بافت میزبان) (شکل ۱، A) را در گروه‌های پیوندی نشان داد، که این اتصال شرایط را برای بافت تخمدان پیوندی جهت خون‌رسانی مساعد می‌کند. تعداد فولیکول‌ها در مراحل مختلف بدوی، اولیه، پرائترال و انترال در تمامی گروه‌ها به ترتیب بیشترین تعداد را به خود اختصاص داده بودند. فولیکول‌های بدوی بیشتر در نواحی سطحی تخمدان پیوندی قابل مشاهده بودند. عروق خونی ما بین بافت تخمدان و بافت عضلانی (شکل ۱، C) و همچنین در نواحی مرکزی تخمدان مشاهده شدند. رگ‌های خونی شکل گرفته بین ماهیچه و تخمدان حاکی از

جهت پارافین‌زدایی، لام‌ها دو مرتبه هر بار به مدت ده دقیقه در زایلل قرار گرفتند. سپس مراحل آب‌دهی نمونه‌ها در الکل با درجات نزولی و آب مقطر صورت گرفت. جهت دسترس قرار گرفتن آنتی ژن‌های ماسکه شده از سیترات سدیم با $\text{PH} = 6$ در دستگاه بازیابی کننده آنتی ژن استفاده گردید. جهت حذف آنتی‌ژن‌های مشترک دو گونه، نمونه‌ها در معرض سرم بزی به عنوان بافر بلوکه کننده به مدت یک ساعت در دمای 37°C درجه سانتی‌گراد قرار گرفتند. سپس نمونه‌ها با آنتی‌بادی اولیه (ab4051; Abcam) در دمای چهار درجه سانتی‌گراد به مدت یک شبانه روز انکوبه شدند. بعد از طی این زمان، آنتی‌بادی ثانویه (ab97051; Abcam) به مدت یک ساعت در دمای 37°C درجه سانتی‌گراد روی نمونه‌ها قرار گرفت. بعد از استفاده از کروموزن diaminobenzidine (DAB) روی نمونه‌ها، در نهایت از همتوکسیلین برای رنگ‌آمیزی هسته‌ها استفاده شد. لام‌ها مونت شده و پس از خشک شدن مورد بررسی قرار گرفتند.

اندازه‌گیری سطح مالون دی‌آلدهید

جهت ارزیابی پراکسیداسیون لیپیدی از تمامی گروه‌های مورد مطالعه خون گیری از قلب با وارد کردن سرنگ دو میلی‌لیتری از قاعده جناغ به صورت اریب انجام شد. پس از اتمام خون‌گیری، نمونه‌ها نیم ساعت در دمای اتاق قرار گرفت و بعد با دمای 25°C درجه سانتی‌گراد، دور 3000g به مدت پنج دقیقه سانتریفیوژ شدند. سرم رویی جدا شده جهت اندازه‌گیری غلظت مالون دی‌آلدهید در دمای -70°C درجه نگهداری شد. جهت بررسی میزان مالون دی‌آلدهید در گروه‌های مختلف، از روش تیوباربیتوریک اسید استفاده گردید. در این روش با واکنش مالون دی‌آلدهید و تیوباربیتوریک اسید، ترکیبی ایجاد می‌شود که در طول موج 532 نانومتر جذب ماکزیمم را دارد.

تجزیه و تحلیل آماری

برای تجزیه و تحلیل داده‌ها، از نرم افزار SPSS v 16 و روش آنالیز واریانس یک طرفه (One-way ANOVA) و تست آماری Tukey استفاده گردید. تفاوت میانگین‌ها در سطح P

موفقیت آمیز بودن پیوند و تشکیل عروق جدید می‌باشند. در تمامی گروه‌ها، جسم زرد واضحی رویت شد که نشانگر بلوغ فولیکول‌ها تا مراحل پیشرفته بود (شکل ۱، A).

میانگین تعداد کل فولیکول‌ها در تمامی گروه‌های آزمایشی با یکدیگر مقایسه شد و نتایج در نمودار ۱ نشان داده شده است. همان‌گونه که نمودار نشان می‌دهد، تعداد کل فولیکول‌ها در گروه شم و گروه پیوندی بدون تزریق (T)، با گروه کنترل کاهش معنی‌داری را نشان دادند ($P \leq 0.5$). تعداد کل فولیکول‌ها در گروهی که ال-کارنیتین دریافت کرده بود با گروه کنترل تفاوت معنی‌داری را نشان نداد. هم‌چنین گروه ال-کارنیتین از لحاظ تعداد کل فولیکول‌ها با گروه‌های پیوندی بدون تزریق (T) و شم نیز تفاوت آماری معنی‌داری نشان نداد ($P \leq 0.5$). نمودار ۲ میانگین درصد فولیکول‌ها در مراحل مختلف تکوین را در تمامی گروه‌ها نشان می‌دهد. درصد فولیکول‌های بدوی نسبت به بقیه انواع فولیکول‌ها بیشتر و فولیکول‌های انترال کمترین نسبت را داشتند.

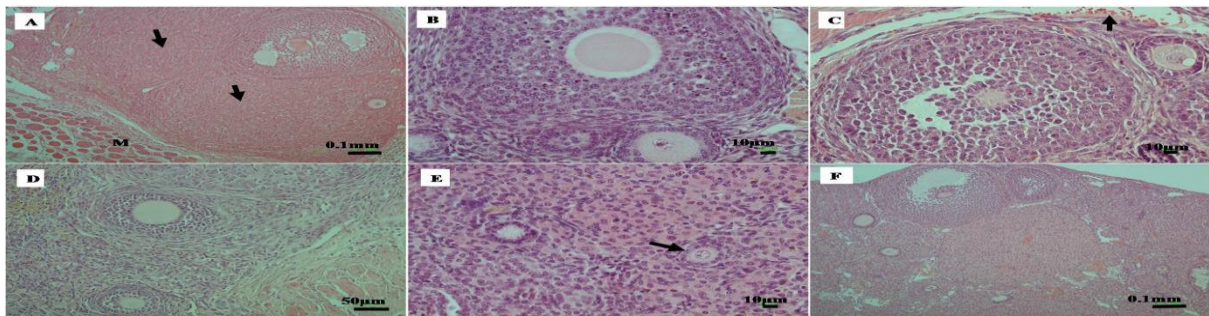
بررسی تغییرات سطح کاسپاز-۳ در گروه‌های آزمایش

بررسی سطح کاسپاز-۳ در تخمدان‌های گروه‌های مورد مطالعه توسط تست ایمونوهیستوشیمی انجام شد. نتایج حاصله نشان داد که سطح این مارکر در تمامی گروه‌های پیوندی بیشتر از گروه کنترل می‌باشد و رنگ قهوه‌ای که نشان‌دهنده حضور پروتئین کاسپاز-۳ می‌باشد، در برش‌های مربوط به تخمدان‌های پیوندی بیشتر دیده شد. بیان مارکر کاسپاز-۳ در فولیکول‌های با یک لایه گرانولوزا مشاهده نشد (فولیکول‌های پریموردیال و پرایمری)، بلکه همان‌گونه که در شکل ۲ دیده

می‌شود در فولیکول‌های انترال و پراانترال رنگ قهوه‌ای مشاهده گردید. کاسپاز-۳ در سیتوپلاسم، هسته و یا سیتوپلاسم/ هسته در گروه‌های آزمایشی دیده شد (شکل ۲). در این بررسی، ده برش از برش‌های میانی تخمدان‌ها برای رنگ‌آمیزی در نظر گرفته شد. فولیکول‌هایی که بیش از سی درصد سلول‌های گرانولوزا رنگ قهوه‌ای را نشان می‌دادند، به‌عنوان فولیکول آپوپتوتیک در نظر گرفته می‌شدند (۱۳). کمی کردن نتایج ایمونوهیستوشیمی نشان داد که علی‌رغم وجود فولیکول‌های آپوپتوتیک در تمام گروه‌ها، این میزان در گروه پیوندی بدون تزریق (T) از بقیه گروه‌ها بیشتر بود، اما این افزایش معنی‌دار نبود ($P \leq 0.5$). گروه‌های پیوندی از نظر میزان سطح کاسپاز-۳ با یکدیگر تفاوت معنی‌داری را نشان ندادند، هم‌چنین نسبت به گروه کنترل نیز معنی‌داری در درصد فولیکول‌های آپوپتوتیک دیده نشد ($P \leq 0.5$) (نمودار ۳).

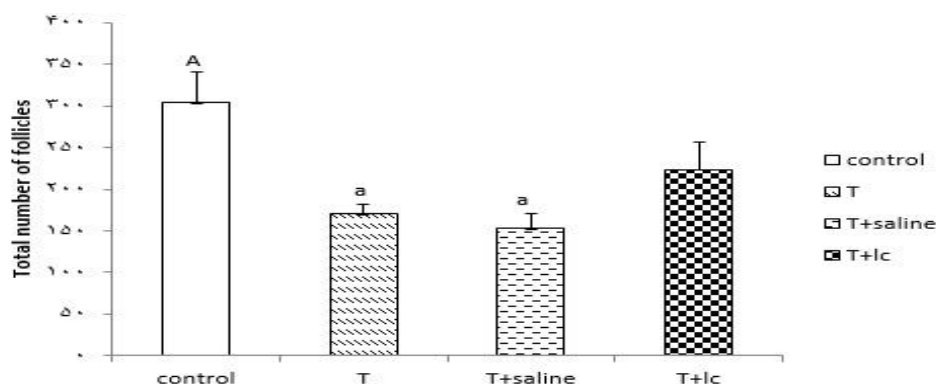
بررسی میزان پراکسیداسیون لیپیدی بر اساس غلظت مالون دی‌آلدهید

همان‌گونه که در نمودار ۴ نشان داده شده است میزان مالون دی‌آلدهید در گروه‌های پیوندی بدون دریافت ال-کارنیتین نسبت به گروه کنترل به طور معنی‌داری افزایش نشان داد ($P \leq 0.5$), در صورتی که گروهی که ال-کارنیتین را دریافت کرده بود، اختلاف معنی‌داری با گروه کنترل نشان نداد. در بین گروه‌های پیوندی نیز گروهی که ال-کارنیتین را دریافت کرده بود نسبت به گروه‌های پیوندی که این آنتی‌اکسیدان را دریافت نکرده بودند، کاهش معنی‌داری در غلظت مالون دی‌آلدهید نشان داد ($P < 0.05$).

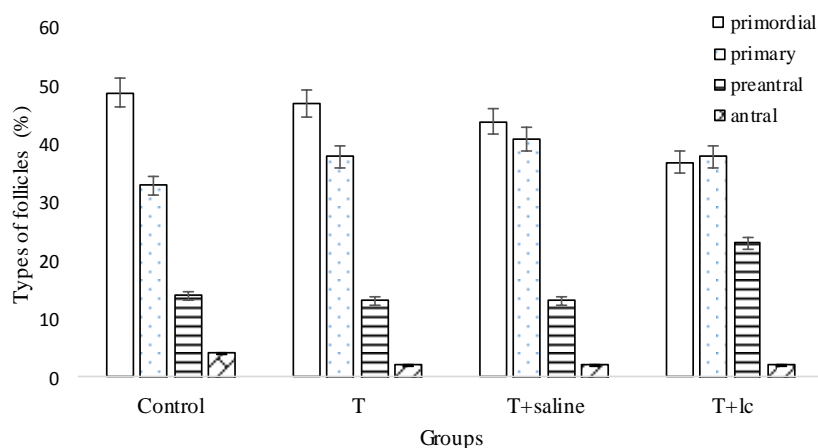


شکل ۱: تصاویر میکروسکوپی از برش‌های بافت تخمدان تحت رنگ‌آمیزی هماتوکسیلین-ائوزین در گروه‌های مختلف.

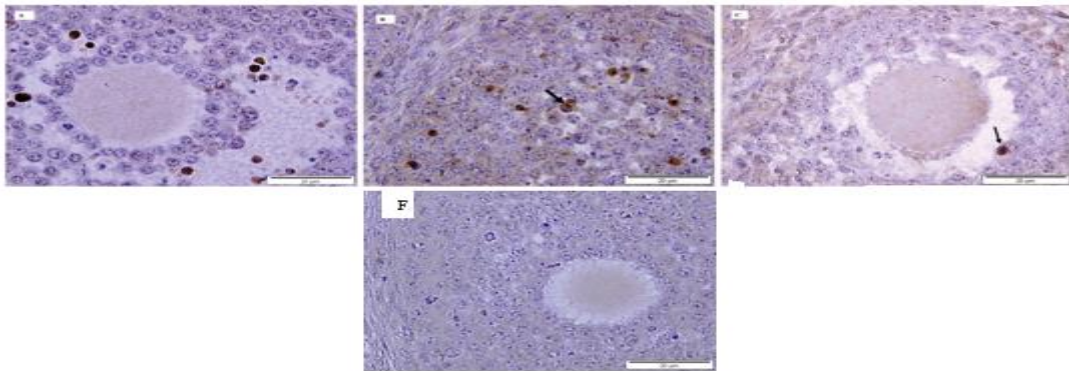
A: حضور دو جسم زرد در برش تخمدان گروه تیمار شده با ال-کارنیتین، حرف M نشان دهنده ماهیچه اطراف تخمدان پیوندی می باشد. B: فولیکول پرائنترال در گروه سالیین (۱۰۰×): C: فولیکول انترال در مراحل اولیه در گروه ال-کارنیتین، پیکان کوچک رنگ خونی بین تخمدان و ماهیچه اطراف را نشان می‌دهد (۱۰۰×). D: دو فولیکول پرائنترال در تخمدان گروه پیوندی. E: پیکان کوچک یک فولیکول پرایمری را نشان می‌دهد (۱۰۰×). F: گروه کنترل که دست نخورده است (۴۰×).



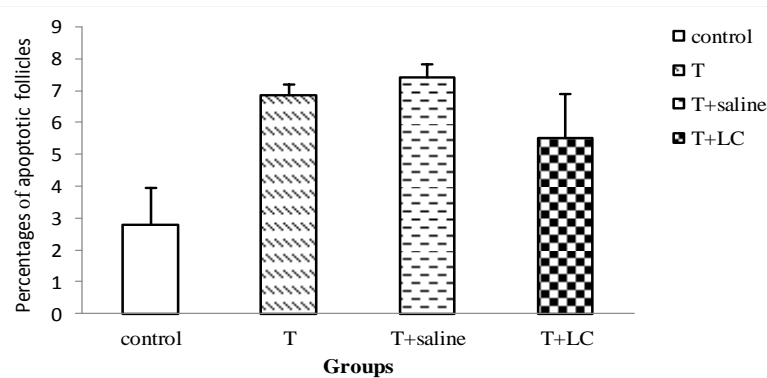
نمودار ۱: مقایسه تعداد کل فولیکول‌ها در گروه‌های مختلف سه هفته بعد از پیوند. حروف نامشابه، به اختلاف معنی‌داری بین گروه‌ها اشاره می‌کند. Control: گروه کنترل. T: گروه پیوندی بدون تزریق. T+Saline: گروه شام. T+LC: گروه پیوندی تیمار شده با ال-کارنیتین. در تمام گروه‌ها تعداد موش مورد استفاده 8 سر بود. نمودار بر اساس میانگین \pm انحراف معیار رسم شده است. سطح معنی‌داری $p < 0.05$ می‌باشد.



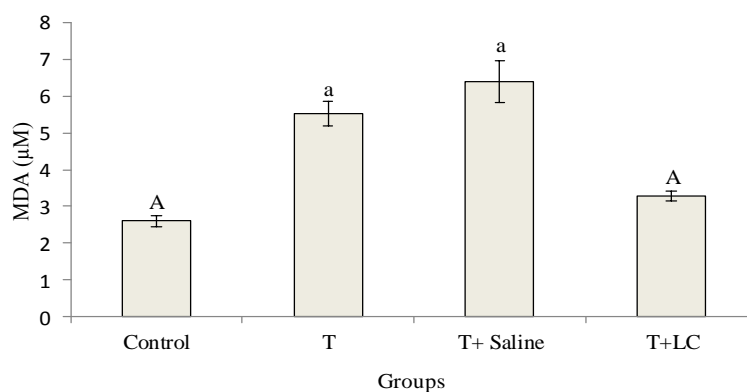
نمودار ۲: مقایسه میانگین درصد انواع فولیکول‌ها در مراحل مختلف تکوین در گروه‌های مختلف. Control: گروه کنترل. T: گروه پیوندی بدون تزریق. T+Saline: گروه شام. T+LC: گروه پیوندی تیمار شده با ال-کارنیتین. در تمام گروه‌ها تعداد موش مورد استفاده 8 سر بود. نمودارها بر اساس میانگین \pm انحراف معیار رسم شده است. سطح معنی‌داری $p < 0.05$ می‌باشد.



شکل ۲: تصاویر میکروسکوپی از مقطع تخمدان رنگ آمیزی شده با روش ایمونوهیستوشیمی برای مارکر کاسپاز-۳ در گروه‌های پیوند شده. رنگ قهوه‌ای در هسته و سیتوپلاسم سلول‌های گرانولوزا دیده می‌شود. A: رنگ آمیزی کاسپاز-۳ در گروه پیوندی بدون تزریق. B: رنگ آمیزی کاسپاز-۳ در گروه پیوندی بدون تزریق. C: رنگ آمیزی کاسپاز-۳ در گروه کنترل تزریق. F: رنگ آمیزی کاسپاز-۳ در گروه ال-کارنیتین. رنگ آمیزی کاسپاز-۳ در گروه کنترل



نمودار ۳: مقایسه درصد فولیکول‌های پرانترال و انترال اپوپتوتیب در گروه‌های مختلف سه هفته بعد از پیوند. اختلاف معنی‌داری بین گروه‌ها مشاهده نشد. Control: گروه کنترل. T: گروه پیوندی بدون تزریق. T+Saline: گروه شم. T+LC: گروه پیوندی تیمار شده با ال-کارنیتین. در تمام گروه‌ها تعداد موش مورد استفاده 8 سر بود نمودار بر اساس میانگین \pm انحراف معیار رسم شده است. سطح معنی‌داری $p < 0.05$ می‌باشد.



نمودار ۴: میانگین مالون دی‌الدهید (MDA) سرم در گروه کنترل و گروه‌های پیوندی. نمودار بیانگر کاهش معنی‌دار (MDA) Malondialdehyde در گروه‌های تیمار شده با ال-کارنیتین می‌باشد. حروف نامشابه، به اختلاف معنی‌داری بین گروه‌ها اشاره می‌کند (Control: کنترل، T: گروه پیوندی بدون تزریق، T+Saline: گروه پیوندی با تزریق نرمال سالین، T+LC: گروه پیوندی با تزریق ال-کارنیتین). نمودار بر اساس میانگین \pm انحراف معیار رسم شده است. سطح معنی‌داری ($p < 0.05$) می‌باشد.

با توجه به گزارشاتی که به ال-کارنیتین در فرایند ایسکمی و رپرفیوژن در بافت‌های مختلف نسبت داده شده بود، در این مطالعه از این ماده برای کاهش آسیب‌های ناشی از ایسکمی و رپرفیوژن در پیوند تخمدان استفاده شد. در مطالعه حاضر افزایش تعداد فولیکول‌های تخمدانی در گروه تیمار شده با ال-کارنیتین نسبت به گروه پیوندی بدون تزریق مشاهده شد، اما این افزایش معنی‌دار نبود. کاهش تعداد فولیکول‌ها در گروه پیوندی که دریافت ال-کارنیتین را داشت نسبت به گروه کنترل نیز معنی‌دار نبود. در صورتی که دو گروه پیوندی دگر یعنی گروه شم و گروه پیوندی بدون تزریق (T) کاهش معنی‌داری را در تعداد کل فولیکول‌های تخمدانی نسبت به گروه کنترل نشان دادند.

این نتیجه نشان دهنده بهبود نسبی ذخایر فولیکولی تخمدان توسط ال-کارنیتین می‌باشد، که این نتیجه با مطالعه Zhang و همکاران در سال ۲۰۱۵ (۱۰) هم‌سو بود و عدم معنی‌داری در مطالعه ما ممکن است به دلیل استفاده از بافت تازه تخمدان باشد، در صورتی که در مطالعه Zhang و همکاران از بافت تخمدان فریز شده استفاده شده بود. همان‌گونه که مطالعات قبلی نشان داده‌اند فولیکول‌های کوچک به دلیل اندازه کوچک‌تر و نیاز متابولیکی کمتر، شرایط ایسکمی را در پیوند بهتر از فولیکول‌های بزرگ تحمل می‌کنند (۲۲). در این مطالعه نیز بیشترین تعداد فولیکول‌ها در بافت پیوندی مربوط به فولیکول‌های پریموردیال و پرایمری بود. Usta و همکارانش در ۲۰۰۸ اثر ال-کارنیتین بر ایسکمی و رپرفیوژن که بعد از چرخش تخمدان روی می‌دهد را بررسی کردند، آن‌ها در مورد آسیب به انواع فولیکول‌های تخمدان گزارشی ارائه ندادند و کاهش خونریزی، ادم و حفظ تراکم بافتی را در حضور ال-کارنیتین مشاهده نمودند (۲۴). مطالعات مختلف نشان داده‌اند که ال-کارنیتین می‌تواند بیان کاسپاز-۳ را تعدیل نماید. ال-کارنیتین نقش مهمی در متابولیسم لیپید/اسیدچرب به‌عنوان منبع انرژی اندوزن در اووسیت‌ها و جنین‌ها بازی می‌کند (۲۵،۲۶). نشان داده شده است که ال-کارنیتین روی بلوغ سیتوپلاسمی اثر غالبی دارد و شایستگی میوزی اووسیت‌ها

طی سال‌های گذشته پیشرفت‌های خوبی در زمینه درمان سرطان صورت گرفته و منجر به کاهش مرگ و میر شده است. زمانی که تعداد افراد جوان نجات یافته از سرطان افزایش می‌یابد، توقع آن‌ها برای حفظ باروری قبل از درمان با روش‌هایی که اکثراً گنادوتوکسیک هستند و موجب از دست رفتن قابل توجهی از ذخیره تخمدانی می‌شوند نیز زیاد می‌گردد (۲). برای حفظ باروری، استفاده هم‌زمان از تکنولوژی‌های انجماد و تولید مثل پیشنهاد می‌شوند. استفاده از آگونیست‌های GnRH، انجماد اووسیت بالغ و یا جنین، انجماد اووسیت نابالغ و انجماد بافت تخمدان که با پیوند بافت دنبال می‌گردد (۱۴). از دست رفتن تعداد قابل ملاحظه‌ای از فولیکول‌ها بر اثر آپوپتوزیس و یا آسیب‌های ناشی از ایسکمی/ رپرفیوژن در زمان بازسازی رگ‌های جدید، مانع اصلی در پیوند تخمدان می‌باشد. استفاده از آنتی‌اکسیدان‌ها، فاکتورهای آنتی‌آپوپتوتیک، آزمایش محل‌های متفاوت جهت پیوند بافت، فاکتورهای رشد و فاکتورهای رگ‌زایی، فراهم نمودن بستر رگی در محل پیوند قبل از انتقال بافت، افزایش سرعت خون‌رسانی به بافت پیوندی با آناستوموز میکرووسکولار زمینه‌های مورد تحقیق در مقالات بوده است (۱۵،۱۶).

در مطالعه‌ای که توسط Soleimani و همکاران در سال ۲۰۱۰ صورت گرفت عضله گلوئیال را مکان مناسبی برای پیوند تخمدان از نظر میزان بقای فولیکول‌ها و میزان رگ‌زایی گزارش کردند. به علاوه، این گروه اولین گزارش از تولد زنده ناشی از تخمک‌های پیوند شده به عضله گلوئیال را دادند (۱۷). اثرات ال-کارنیتین در کاهش آسیب‌های ناشی از ایسکمی و رپرفیوژن در بافت‌های مختلفی مانند کبد (۱۸)، مغز (۱۹)، روده (۲۰)، کلیه (۲۱) و تخمدان (۲۲) بررسی شده است. به طور مثال، مطالعه Dayanandan و همکاران در سال ۲۰۰۱ نشان داد که ال-کارنیتین در رت‌های مبتلا به آترواسکلروزیس می‌تواند از تشکیل رادیکال‌های آزاد ناشی از ایسکمی و رپرفیوژن جلوگیری کرده و میزان پراکسیداسیون لیپیدی را کاهش دهد (۲۳).

را با جلوگیری از آپوپتوزیس سلول‌های گرانولوزا و افزایش فعالیت میتوکندریایی، بهبود می‌بخشد (۲۵،۲۶،۲۷).

در نتایج مطالعه حاضر کاهش سطح کاسپاز-۳ در فولیکول‌های تخمدانی در گروه تیمار شده با ال-کارنیتین دیده شد اما این کاهش با گروه‌های پیوندی دیگر معنی‌دار نبود. نتایج حاصله ممکن است به دلیل افزایش رگ‌زایی و دریافت اکسیژن و مواد متابولیکی لازم برای بافت پیوندی در تمام گروه‌ها بعد از بیست و یک روز باشد، همان‌گونه که Damous و همکاران یک هفته بعد از پیوند، میزان افزایش یافته آپوپتوزیس را گزارش نمودند ولی در هفته سوم کاهش قابل ملاحظه آن را نسبت به قبل مشاهده کردند (۲۸). به نظر می‌رسد در این مطالعه نیز با توجه به این‌که تخمدان‌های پیوندی به مدت سه هفته در پیوند بودند، برقراری جریان خونی مناسب، مواد متابولیکی و اکسیژن لازم را برای بافت‌ها فراهم نموده است و در نتیجه گروه شم و گروه پیوندی بدون تزریق، شرایط مشابهی را با گروه ال-کارنیتین نشان دادند. بنابراین، پیشنهاد می‌شود که ارزیابی سطح کاسپاز-۳ در شرایط مشابه این تحقیق ولی یک هفته بعد از پیوند تخمدان نیز انجام شود و نتایج با هم مقایسه شوند.

مالون دی آلدئید به‌عنوان محصول نهایی پراکسیداسیون لیپیدی معمولاً در تخمین میزان پراکسیداسیون لیپیدی در نظر گرفته می‌شود (۱۰). نشان داده شده بسیاری از شرایط پاتولوژیکی که منجر به تولید مالون دی آلدئید می‌شوند توسط ال-کارنیتین مهار می‌گردند. پراکسیداسیون لیپیدی از مهمترین رویدادها به دنبال تولید رادیکال‌های آزاد می‌باشد و نقش مهمی را در آسیب ایسکمی/رپرفیوژن با صدمه زدن به اندامک‌های سلولی دارد. Cekin و همکاران در سال ۲۰۱۳ نشان دادند که تزریق ال-کارنیتین در زمان‌های متفاوت در مدل ایسکمی/رپرفیوژن در کبد رت تأثیر قابل ملاحظه‌ای بر سطح مالون دی آلدئید پلاسما نداشت (۲۹). مطالعه دیگر نشان داد پروپیونیل ال-کارنیتین می‌تواند از افزایش سطح مالون دی آلدئید در جریان سیاهرگی کلیه جلوگیری نماید. آنها هم‌چنین کاهش پاسخ‌های التهابی را بر اثر رهایش

سیتوکین‌ها و کموکین‌ها گزارش نمودند (۳۰). Yurut-Caloglu و همکاران در سال ۲۰۱۵ تأثیر مثبت ال-کارنیتین بر تعداد فولیکول‌های انترال و جسم زرد بعد از رادیوتراپی را نشان دادند، آن‌ها کاهش میزان مالون دی آلدئید را با حضور این آنتی‌اکسیدان مشاهده نمودند (۳۱) مطالعه حاضر نیز تزریق ال-کارنیتین موجب کاهش قابل ملاحظه‌ای در سطح مالون دی آلدئید سرم شد و این کاهش نسبت به گروه‌هایی که این فاکتور را دریافت نکرده بودند معنی‌دار بود. این یافته با یافته‌های Usta و همکارانش در سال ۲۰۰۸ که روی تخمدان کار کردند، هماهنگ می‌باشد. آنها تخمدانی که به دلیل پیچیدگی (تورژن) دچار ایسکمی شده بود، نیم ساعت قبل از رپرفیوژن، تزریق ال-کارنیتین را به صورت داخل صفاقی انجام دادند و میزان مالون دی آلدئید را بیست و چهار ساعت بعد از رپرفیوژن بررسی نموده و کاهش آن را در رت‌هایی که تیمار شده بودند، گزارش نمودند (۲۴). Zhang و همکاران در ۲۰۱۵ از ال-کارنیتین برای بهبود عملکرد پیوند تخمدان منجمد استفاده و کاهش سطح مالون دی آلدئید را بعد از سه هفته گزارش نمودند که نتایج آن‌ها با مطالعه حاضر هم‌سو بود (۱۰). از محدودیت‌های این پژوهش می‌توان به مدت زمان بررسی پیوند اشاره نمود، که می‌توان این مطالعه را یک هفته بعد از پیوند انجام داد. هم‌چنین می‌توان مطالعات مشابه دیگری را با دوزهای متفاوت ال-کارنیتین طراحی نمود

نتیجه گیری

در مطالعه حاضر، استفاده از ال-کارنیتین به‌عنوان یک آنتی‌اکسیدان باعث کاهش پراکسیداسیون لیپیدی و در نتیجه بهبود نسبی ذخیره فولیکولی نسبت به گروه‌هایی که این تیمار را دریافت نکرده بودند، شد. ال-کارنیتین ممکن است در صورت افزایش دوز درمانی و یا افزایش مدت زمان پیش تیمار قبل از جراحی اثرات معنی‌داری را در جلوگیری از آسیب‌های ایسکمی و رپرفیوژن بعد از پیوند بافت تخمدان اعمال کند. به هر حال برای فهم مکانیسم‌های عملکردی و گرفتن نتیجه بهینه مطالعات بیشتری مورد نیاز است

یاری کردند، تشکر و قدردانی می‌شود. در ضمن تمام منافع مالی توسط محققین پژوهش تأمین شده است. تعارض در منافع: وجود ندارد.

این پژوهش حاصل از رساله دکتری و تلاش نویسندگان این تحقیق می‌باشد. از تمامی افرادی که در این تحقیق ما را

References:

- 1-Shaw J, Cox S-L, Trounson A, Jenkin G. *Evaluation of the long-term function of cryopreserved ovarian grafts in the mouse, implications for human applications*. Mol Cell Endocrinol 2000; 161(1-2): 103-10.
- 2-Bahadur G. *Fertility issues for cancer patients*. Molecular And Cellular Endocrinology 2000; 169(1-2): 117-22.
- 3-Hovatta O. *Cryopreservation and culture of human primordial and primary ovarian follicles*. Molecular and cellular endocrinology 2000; 169(1-2): 95-7.
- 4-Demeestere I, Simon P ,Englert Y, Delbaere A. *Preliminary experience of ovarian tissue cryopreservation procedure: alternatives, perspectives and feasibility*. Reproductive Biomedicine Online 2003; 7(5): 572-9
- 5-Sonmezer M, Shamonki MI, Oktay K. *Ovarian tissue cryopreservation: benefits and risks*. Cell And Tissue Res 2005; 322(1):125-32.
- 6-Mahajan N. *fertility preservation in female cancer patients: An overview*. J Hum Reprod Sci 2015; 8(1):3-13.
- 7-Wang X, Bilolo KK, Qi S, Xu D, Jiang W, Vu MD, et al. *Restoration of fertility in oophorectomized rats after tubo- ovarian transplantation*. Microsurgery 2002; 22(1): 30-3.
- 8-Dunning KR, Akison LK, Russell DL, Norman RJ, Robker RL. *Increased beta-oxidation and improved oocyte developmental competence in response to l-carnitine during ovarian in vitro follicle development in mice*. Biol Reprod 2011; 85(3): 548-55.
- 9-El-Shahat K. *The effect of dietary supplementation with calcium salts of long chain fatty acids and/or l-carnitine on ovarian activity of Rahmani ewes*. Animal Reprod Sci 2010; 117(1-2): 78-82.
- 10- Zhang Q, Wang S, Yao P, Zhang L, Zhang Y, Chen R, et al. *Effects of L-carnitine on follicular survival and graft function following autotransplantation of cryopreserved-thawed ovarian tissues*. Cryobiology 2015; 71: 135-40.
- 11- Fathi R, Rezazadeh Valojerdi M, Salehnia M, Ebrahimi B, SalmanYazdi R. *Ovarian Tissue Transplantation: Advantages, Disadvantages and Upcoming Challenges (A Review Article)*. J Mazandaran Uni Med Sci 2014; 24(113): 253-65.
- 12- Liu J, Van der Elst J, Van den Broecke R, Dhont M. *Early massive follicle loss and apoptosis in heterotopically grafted newborn mouse ovaries*. Human Reprod 2002; 17(3): 605-11.

- 13- Jasemi V, Samadi F, Eimani H, Hasani S, Fathi R, Shahverdi A. *Comparison of Allotransplantation of fresh and vitrified mouse ovaries to the testicular tissue under influence of the static magnetic field*. Cell J 2017; 19(3): 492-505.
- 14- Oktay K, Karlikaya G. *Ovarian function after transplantation of frozen, banked autologous ovarian tissue*. N Engl J Med 2000; 42(25): 1919.
- 15- Arav A, Revel A, Nathan Y, Bor A, Gacitua H, Yavin S, et al. *Oocyte recovery, embryo development and ovarian function after cryopreservation and transplantation of whole sheep ovary*. Hum Reprod 2005; 20(12): 3554-9.
- 16- Tavana S, Rezazadeh Valojerdi M, Eimani H, Abtahi N, Fathi R. *Auto-transplantation of whole rat ovary in different transplantation Sites*. Vet Res Forum 2017; 8(4): 275-80.
- 17- Soleimani R, Heytens E, Van den Broecke R, Rottiers I, Dhont M, Cuvelier C, et al. *Xenotransplantation of cryopreserved human ovarian tissue into murine back muscle*. Human Reprod 2010; 25(6): 1458-70.
- 18- Gómez-Amores L, Mate A, Revilla E, Santa-María C, Vázquez CM. *Antioxidant activity of propionyl-L-carnitine in liver and heart of spontaneously hypertensive rats*. Life Sci 2006; 78(17): 1945-52.
- 19- Rani PJA, Panneerselvam C. *Effect of L-carnitine on brain lipid peroxidation and antioxidant enzymes in old rats*. The J Gerontology Series A: Biological Sci Med Sci 2002; 57(4): B134-B7.
- 20- Cetinkaya A, Bulbuloglu E, Kantarceken B, Ciralik H, Kurutas EB, Buyukbese MA, et al. *Effects of L-carnitine on oxidant/antioxidant status in acetic acid-induced colitis*. Dig Dis Sci 2006; 51(3): 488-94.
- 21- Chang B, Nishikawa M, Sato E, Utsumi K, Inoue M. *L-Carnitine inhibits cisplatin-induced injury of the kidney and small intestine*. Archives Of Biochemistry Biophysics 2002; 405(1): 55-64.
- 22- Agarwal A, Sengupta P, Durairajanayagam D. *Role of L-carnitine in female infertility*. Reprod Biol Endocrinology 2018; 16(1): 5.
- 23- Dayanandan A, Kumar P, Panneerselvam C. *Protective role of L-carnitine on liver and heart lipid peroxidation in atherosclerotic rats*. J Nutr Biochem 2001; 12(5): 254-7.
- 24- Usta U, Inan M, Erbas H, Aydogdu N, Puyan FO, Altaner S. *Tissue damage in rat ovaries subjected to torsion and detorsion: effects of L-carnitine and N-acetyl cysteine*. Pediatric surgery international 2008; 24(5): 567-73.
- 25- Xu HY, Yang XG, Lu SS, Liang XW, Lu YQ, Zhang M, et al. *Treatment with acetyl-L-carnitine during in vitro maturation of buffalo oocytes improves oocyte quality and subsequent embryonic development*. Theriogenology 2018; 118: 80-9.
- 26- You J, Lee J, Hyun S-H, Lee E. *L-carnitine treatment during oocyte maturation improves in vitro development of cloned pig embryos by influencing intracellular glutathione synthesis*

and embryonic gene expression.

Theriogenology 2012; 78(2): 235-43.

27- Kitano Y, Hashimoto S, Matsumoto H, Yamochi T, Yamanaka M, Nakaoka Y, et al. ***Oral administration of l-carnitine improves the clinical outcome of fertility in patients with IVF treatment.*** Gynecol Endocrinol 2018; 34(8): 684-88.

28- Damous LL, Silva SMd, Carbonel AAF, Simoes MdJ, Baracat EC, Montero EFdS. ***Progressive evaluation of apoptosis, proliferation, and angiogenesis in fresh rat ovarian autografts under remote ischemic preconditioning.*** Reprod Sci 2016; 23(6): 803-11.

29- Çekin A, Gür G, Türkoğlu S, Aldemir D, Yilmaz U, Gürsoy M, et al. ***The protective effect of L-carnitine on hepatic ischemia-reperfusion***

injury in rats. Turkish J Gastroenterology: the official J Turkish Society of Gastroenterology 2013; 24(1): 51-6.

30- Mister M, Noris M, Szymczuk J, Azzollini N, Aiello S, Abbate M, et al. ***Propionyl-L-carnitine prevents renal function deterioration due to ischemia/reperfusion.*** Kidney Int 2002; 61(3):1064-78.

31- Yurut-Caloglu V, Caloglu M, Eskiocak S, Tastekin E, Ozen A, Kurkcu N, et al. ***Comparison of the protective roles of L-carnitine and amifostine against radiation-induced acute ovarian damage by histopathological and biochemical methods.*** J Cancer Res Therapeutics 2015;11(2):447-53.

Effects of L-Carnitine on follicular reserve and Caspase-3 in transplanted mouse ovarian tissue

Fatemeh Shahi Sadrabadi¹, Kazem Parivar^{*1}, Hussein Imani^{*2}, Abdolhussein Shahverdi²

Original Article

Introduction: One of the major challenges in ovarian tissue transplantation is overcoming ischemia/reperfusion injuries. During ischemia-reperfusion processes, oxygen free radicals constitute the most important component that induces damage of the grafted tissues. The aim of this study was to investigate the effect of L-Carnitine (LC) as an antioxidant on heterotopic transplantation of mouse ovarian tissue.

Methods: In this laboratory experimental study, 5-week old female NMRI mice were divided into four groups: control, transplanted without administration (autograft), sham group (autograft+ saline) and LC group (autograft+ L-carnitine). Left ovarian tissues were transplanted into the Gluteal muscle for 3 weeks. After this time, ovarian tissues from all groups were removed and fixed in formalin for histological studies. Furthermore, rate of Caspase-3 was assessed by immunohistochemistry test. Lipid peroxidation was assessed by measuring malondialdehyde (MDA). One-way ANOVA and Tukey test was used to analyze the data using the spss 16 software. Significance was defined as $P \leq 0.05$.

Results: The study results indicated that total follicular count in transplanted without administration and sham groups was significantly lower than the control group ($p < 0.05$), but there was no significant difference between the control and LC groups. In addition, the rate of caspase-3 was decreased in the LC group, but no significant difference existed between all groups ($p < 0.05$). A significant reduction in the concentration of MDA was observed in the LC group than that in the other transplanted groups ($p < 0.05$).

Conclusion: In this study, LC could improve the ovarian reserve to some extent, but its effect was not significant.

Keywords: L-Carnitine, Ovarian transplantation, Caspase-3, Malondialdehyde.

Citation: Shahi Sadrabadi F, Parivar K, Imani H, Shahverdi A. **Effects of L-Carnitine on follicular reserve and Caspase-3 in transplanted mouse ovarian tissue.** J Shahid Sadoughi Uni Med Sci 2019; 26(12): 1050-62

¹Department of Biology, Science and Research Branch, Islamic Azad University, Tehran, Iran

²Department of Embryology, Reproductive Biomedicine Research Center, Royan Institute for Reproductive Biomedicine, Academic Center for Education, Culture and Research (ACECR), Tehran, Iran.

*Corresponding author: Tel: 09121304550, email: kazem_parivar@yahoo.com, eimanih@royaninstitute.org