مجله علمی پژوهشی دانشگاه علوم پزشکی شهید صدوقی یزد
دوره بیست و ششم، شماره یازدهم، بهمن ۱۳۹۷

تاریخ دریافت: ۱۳۹۶/۶/۱۰
تاریخ پذیرش: ۱۳۹۷/۲/۲۲

اثر عصاره گیاه سرخ ولیک (Crataegus Oxyacantha) بر وضعیت آنتی اکسیدانی در انفارکتوس میوکارد القا شده توسط ایزوپرترنول در موش‌های صحرایی نر بالغ

امیر رضا کرمی بناری*[۱]

مقاله پژوهشی

مقدمه: کراتاگوس‌اکسی‌کانتا (سرخ ولیک-هاوترون) درطب سنتی و هومئوپاتیک به عنوان یک کاردیوتونیک (مقوی قلب) به کارمی‌رود. مطالعه حاضر در مورد اثرگیاه کراتاگوس اکسی کانتا بر روی وضعیت آنتی‌اکسیدانی طی انفارکتوس میوکارد تجربی القا شده در موش‌ها انجام گرفت.

روش بررسی: در این مطالعه تجربی چهار گروه از موش‌های صحرایی ویستار نر (۲۲۰-۲۰۰ گرم) که هر گروه شامل ۱۰ سر حیوان بود برای مطالعه انتخاب شدند. گروه اول به عنوان گروه کنترل، گروه دوم: ایزوپرترنول (۸۵ میلی‌گرم برکیلوگرم وزن بدن) را به‌صورت زیر جلدی در روز ۱۵ و ۱۶ دریافت نمودند. گروه سوم: کراتاگوس (۱۰۰ میلی‌گرم برکیلوگرم وزن بدن) از راه خوراکی به مدت ۳۰ روز دریافت نمودند. گروه چهارم: کراتاگوس را به مدت ۳۰ روز و ایزوپرترنول را در روزهای ۱۵ و۱۶ دریافت نمودند. در انتها موش‌های صحرایی بیهوش و خون از قلب گرفته شد سپس قلب برای آزمایش های بیوشیمیایی و آنالیزهای پاتولوژی خارج گردید. فعالیت مالون‌دی‌آلدئید، کاتالاز، گلوتاتیون پراکسیداز، سوپراکسید دسموتاز و آنتی‌اکسیدان‌های تام سرم مورد مطالعه قرار گرفت. تجزیه و تحلیل داده‌ها با استفاده از آزمون تحلیل واریانس یک‌طرفه و کروکسال والیس با استفاده از نرم افزارSPSS v 16 و در سطح معناداری کمتر از۰/۰۵ انجام شد.

نتایج: کراتاگوس سطح مالون‌دی‌آلدئید در سرم و بافت قلب را به طور معنی داری کاهش ($p<۰/۰۵$) و سطح کاتالاز، سوپراکسید دسموتاز، گلوتاتیون‌پراکسیداز سرم و بافت قلب و هم چنین سطح کل آنتی‌اکسیدان‌ها را در مقابل گروهی که فقط ایزوپرترنول دریافت نمودند، به طور معنی‌داری افزایش داد ($p<۰/۰۵$). کراتاگوس هم چنین میزان ادم، ارتشاح سلول های آماسی و نکروز بافت قلبی را در مقایسه با گروهی که فقط ایزوپرترنول دریافت نمودند،کاهش داد.

نتیجه‌گیری: این مطالعه اثر محافظتی کراتاگوس بر آسیب بافتی واسترس‌اکسیداتیو ناشی از انفارکتوس میوکارد القاشده توسط ایزوپرترنول را تایید می نماید

واژه‌های کلیدی: ایزوپرترنول، انفارکتوس میوکارد، کراتاگوس، موش صحرایی

ارجاع: امیر رضا کرمی بناری. **اثر عصاره گیاه سرخ ولیک (Crataegus Oxyacantha) بر وضعیت آنتی اکسیدانی در انفارکتوس میوکارد القا شده توسط ایزوپرترنول در موش‌های صحرایی نر بالغ.** مجله علمی پژوهشی دانشگاه علوم پزشکی شهید صدوقی یزد ۱۳۹۷؛ ۲۶ (۱۱): ۷۷-۹۶۶.

۱- باشگاه پژوهشگران جوان ونخبگان، واحد شبستر، دانشگاه آزاد اسلامی، شبستر، ایران
*(نویسنده مسئول)؛ تلفن: ۰۹۱۴۴۱۷۲۶۹۸، پست الکترونیکی: pharmakarami@yahoo.com، کد پستی : ۵۳۸۱۶۳۷۱۸۱

[Downloaded from jssu.ssu.ac.ir on 2024-10-12]

[DOI: 10.18502/ssu.v26i11.550]

مقدمه

بیماری های ایسکمیک قلب Ischemic Heart Disease (*IHD*) در کشورهای توسعه‌یافته شایع ترین علت مرگ‌ومیر است و بیشترین هزینه را نسبت به سایر بیماری ها ایجاد می کند. با وجود پیشرفت‌های وسیع در زمینه تشخیص و درمان، این بیماری هم چنان یکی از مشکلات بهداشتی کشورها می‌باشد. در آغاز قرن بیستم بیماری‌های قلبی عروقی مسئول ۱۰٪ کل مرگ ومیرها در جهان بود. اما در آغاز قرن بیست و یکم بیماری‌های قلبی مسئول ۵۰٪ مرگ‌ها در کشورهای توسعه یافته و ۲۵٪ مرگ ها در کشورهای در حال توسعه می‌باشد. پیش بینی می‌شود تا سال ۲۰۲۰، بیماری‌های قلبی سالیانه ۲۵ میلیون نفر را از بین خواهد برد (۱). ابدی (۱۳۸۰) شیوع انفارکتوس میوکارد را در ایران ۱۱۶ هزار نفر در سال گزارش کرده که به طور متوسط هر روز ۱۶۶ نفر از این افراد جان خود را از دست می‌دهند بر اساس گزارش‌های سازمان بهداشت جهانی در سال ۲۰۰۲ میلادی علت ۲۲٪ مرگ‌ومیر در دنیا و ۳۷ ٪ مرگ‌ومیرها در کشورمان بیماری‌های قلبی عروقی بوده است (۲). عشرتی وهمکاران (۱۳۸۸) ضمن بیان ۱۷/۳ درصدی مرگ‌ومیر به دنبال بیماری‌های قلبی عروقی از این بیماری، به‌عنوان اولین عامل مرگ‌ومیر در افراد بالای ۳۵ سال نامبرده و سن شیوع آن را رو به کاهش گزارش می‌نمایند (۲). عوامل مختلف نوروهورمونی و فعالیت سیستم اتونومیک می‌تواند منجر به نارسایی قلبی گردد. بررسی‌های جدید نشان می‌دهد که افزایش استرس اکسیداتیو همراه با افزایش تولید رادیکال‌های آزاد وکمبود آنتی اکسیدان های آندوژن نقش مهمی در توسعه نارسایی قلبی دارند (۳). انفارکتوس میوکارد خصوصیات مکانیکی، الکتریکی، ساختاری و بیوشیمیایی قلب را درگیر نموده ودچار اختلال می‌نماید. نکروز عضله قلب به دلیل کاهش اکسیژن رسانی به آن رخ می‌دهد. افزایش تولید رادیکال‌های آزاد وتجمع آن ها در پاتوفیزیولوژی انفارکتوس حاد میوکارد موثر می‌باشد (۴). استرس اکسیداتیو یکی از مهم ترین پاتوژنزهای ایجاد ایسکمی میوکاردیال می‌باشد. مداخلات درمانی نشان داده است که آنتی اکسیدان ها و فعالیت جمع‌کنندگی رادیکال‌های آزاد اثرات سودمندی بر ضد استرس اکسیداتیو همراه بیماری‌های مختلف قلبی عروقی مانند ایسکمی قلبی دارد (۴). تجویز ایزوپرترنول به‌عنوان یک آگونیست بتا آدرنرژیک می‌تواند باعث استرس شدید در میوکاردیوم در نتیجه آپوپتوزیس و برهم زدن تعادل بین اکسیدان ها وآنتی‌اکسیدان ها در عضله قلب و نکروز مشابه انفارکتوس در عضله قلب ایجاد نماید. انفارکتوس میوکارد القا شده توسط ایزوپرترنول به‌عنوان یک مدل استاندارد می‌باشد زیرا تغییرات پاتوفیزیولوژیکی به دنبال تجویز ایزوپرترنول با انفارکتوس میوکارد اتفاق افتاده در انسان قابل مقایسه است (۴). تحقیقات نشان داده که در موش‌ها تزریق ایزوپرترنول ایجاد انفارکتوس حاد میوکارد نموده وعلایمی مانند شوک، نارسایی احتقانی قلب به همراه دیسپنه و تاکی کاردی می‌نماید و غدد آدرنال نیز به شدت دچار هیپرتروفی می‌شوند (۵). داروهای مختلفی برای درمان انفارکتوس وجود دارد مانند عوامل ضد پلاکتی و مهار کننده‌های آنزیم مبدل آنژیوتانسین (Angiotensin Converting Enzyme, ACE) با توجه به عوارض این نوع داروها کاربرد آنها محدود شده و جایگزین درمانی این نوع داروها مورد بحث و بررسی می‌باشد (۴). موادی با خاصیت آنتی اکسیدانی می‌توانند اثر محافظتی در برابر انفارکتوس حاد میوکارد داشته باشند. از جمله می‌توان به Crataegus oxyacantha که متعلق به خانواده Rosaceae می‌باشد اشاره نمود. عصاره کراتاگوس سبب افزایش قدرت انقباضی عضله قلب وجریان‌خون‌کرونری می‌گردد (۶). در کنار این اثرات فعالیت‌های محافظت قلبی در مدل‌های ایسکمیک رپرفیوژن در مطالعات in vivo و in vitro مشاهده شده است. به‌عنوان مثال نشان داده شده درمان خوراکی موش‌ها با عصاره این گیاه با دوز ۱۰۰ (mg/kg/day) به مدت ۷ روز به طور معنی داری از حیوانات در برابر آریتمی، مرگ و بحران کاهش فشار زودگذر به‌دنبال انسداد عروق کرونر چپ محافظت می‌نماید. عصاره این گیاه شامل الیگومرهای پروسیانیدین، فلاونوییدها (فلاونول و فلاونز) مانند هیپروزید، ویتکسینر، روتین و ویتکسین به علاوه تریترپنوئیدها و فنول کربوکسیلیک

[Downloaded from jssu.ssu.ac.ir on 2024-10-12]

[DOI: 10.18502/ssu.v26i11.550]

اسید می‌باشد (۶). اجزایی در عصاره که اثرات محافظتی بر روی قلب دارند بیشتر منحصر به الیگومرهای پروسیانیدین و جزئی به نام WS 1442 می‌باشد که اثرات قوی جمع کنندگی رادیکال های آزاد و ممانعت‌کننده از فعالیت الاستاز نوتروفیل انسانی (*HNE*) را دارند (۷). تصلب شرایین یک بیماری التهابی پیشرونده می‌باشد، تجمع لیپیدها بیشتر کلسترول لیپوپروتئین های با وزن مخصوص کم (*HDL-C*)، یک فاکتور مهم در توسعه و گسترش تصلب شرایین می‌باشد در سرخرگ های بزرگ و متوسط آترواسکلروزیس با تولید رادیکال های آزاد به‌وسیله سلول های آندوتلیال ماهیچه های صاف عروقی واینفیلتراسیون لوکوسیت‌ها همراه است. رادیکال‌های آزاد در عروق زایی از طریق سیستم های مختلف آنزیمی شامل گزانتین اکسیداز، نیکوتین آمید آدنین دی نوکلئوتید فسفات (*NADP*) اکسیداز و نیتریک اکسیدسنتتازدرگیر می‌گردند. وضعیت هیپر کلسترمیک منتهی به افزایش در تولید رادیکال های آزاد و ممکن است منتهی به افزایش پراکسیداسیون لیپیدها گردد (۸). استاتین‌ها جز عوامل درمانی برای تصلب شرایین هستند چون باعث کاهش لیپیدها وخاصیت ضد التهابی و محافظت آندوتلیال می‌شوند اما آن ها هم چنین اثرات سو هم نشان می‌دهند. مطالعات فارماکولوژیکی نشان داده است که تعدادی از گیاهان چینی توانایی مانند استاتین‌ها دارند و ممکن است کاندیدا برای درمان تصلب شرایین باشند (۹). مطالعات قبلی نشان داده که میوه کراتاگوس از پیشرفت تصلب شرایین در موش های صحرایی ممانعت می‌نماید (۹). مشخص شده است که لیپیدهای خون می‌توانند ریسک و خطر بیماری های قلبی را افزایش دهند. طبق مطالعات گذشته تصلب شرایین توسط افزایش چربی جیره و تزریق زیاد ویتامین*D3* وتحریک توسط اوآلبومین ایجاد می‌گردد. تحقیقات نشان داده است که ترکیباتی درکراتاگوس مانند هیپروزید و روتین می‌توانند جریان خون کرونر را افزایش دهند روتین، اسید کلروژنیک و ایزوکروستینو اپی‌کاتچین می‌توانند تولید اسید تیوباربیتوریک را که جز مواد فعال کننده در اکسیداسیون *LDL* القا شده توسط مس هستند را کاهش دهند. پروسیانیدین *B2* می‌تواند از پرولیفراسیون و مهاجرت سلول های ماهیچه ای صاف آئورتیک القا شده توسط محصولات نهایی گلیکاسیون ممانعت نماید (۹). مطالعات نشان دهنده اثرات سودمند فلاونوئیدهای رژیم غذایی بر نارسایی قلبی می‌باشند اثرات محافظتی ممکن است توسط مکانیسم های مختلفی واسطه گری گردد مانند آنتی اکسیدانی و فعالیت جمع‌کنندگی رادیکال‌های آزاد، تعدیل نوروهورمونی و تعدیل ایمنی و بهبود ریسک فاکتورهای همراه بیماری‌های کرونر مانند افزایش فشارخون و دیابت (۳). رپرفیوژن مجدد بعد از انفارکتوس باعث مرگ سلولی و نکروز بافتی می‌گردد. در بدن دو سیستم آنزیمی و غیر آنزیمی جهت مقابله با رادیکال های آزاد وجود دارد. سیستم جذب اکسیژن از آنزیم های سوپراکسید دسموتاز، کاتالاز و گلوتایون پراکسیداز تشکیل شده است. سوپراکسید دسموتاز یک پروتین خود محافظتی می‌باشد، زیرا رادیکال های آزاد را در آسیب رپرفیوژن جمع می‌نماید (۱۰). درتعدادی از مطالعات نشان داده شده که عصاره کراتاگوس جریان خون عروق کرونر را در قلب ایزوله شده مدل های حیوانی افزایش می‌دهد. اخیرا مدارکی به‌دست آمده که نشان می‌دهد این اثرات بواسطه افزایش سنتز نیتریک اکساید توسط سلول های آندوتلیال است. برخی اثرات محافظت قلبی به نیتریک اکساید نسبت داده شده است مانند ضد آپوپتوزی، ضد التهابی و اثرات آنتی اکسیدانی که اثرات میتوکندری ها را تعدیل می‌نماید (۷). استرس اکسیداتیو یکی از مهم ترین پاتوژنزهای ایجاد ایسکمی میوکاردیال می‌باشد. مداخلات درمانی نشان داده است که آنتی‌اکسیدان ها و ترکیباتی که فعالیت جمع‌کنندگی رادیکال های آزادرادارند اثرات سودمندی بر ضد استرس اکسیداتیو همراه بیماری های مختلف قلبی عروقی مانند ایسکمی قلبی دارند (۱۱). با توجه به اهمیت بیماری‌های قلبی به ویژه انفارکتوس در جوامع مختلف و نقش استرس اکسیداتیو در این بیماری و هم چنین عوارض داروهای موجود و با توجه به مطالعات انجام شده قبلی در مورد مفید بودن عصاره کراتاگوس هم از این جهت که خاصیت آنتی‌اکسیدانی دارد و هم باعث افزایش سنتز

[Downloaded from jssu.ssu.ac.ir on 2024-10-12]

[DOI: 10.18502/ssu.v26i11.550]

نیتریک‌اکساید می‌شود که در بیماران قلبی کاربرد زیادی دارد، در این مطالعه به بررسی اثر این عصاره بر استرس اکسیداتیو و آسیب بافتی در مدل انفارکتوس ناشی از ایزوپرترنول خواهیم پرداخت.

روش بررسی

در این مطالعه که به صورت تجربی پس آزمون انجام گردید، ۴۰ سر موش صحرایی نربالغ دو ماهه نژاد ویستار با وزن ۲۰۰-۲۲۰ گرم از مرکز تکثیر وپرورش حیوانات آزمایشگاهی دانشگاه علوم پزشکی تبریز تهیه و به‌طور تصادفی به چهار گروه (هرگروه شامل ۱۰ سر موش) تقسیم شدند. بعد از یک هفته دوره سازش پذیری (*Acclimatization*) تحت شرایط یکسان محیطی و تغذیه‌ای و با رعایت موارد اخلاقی طی مراحل مختلف و بر اساس راهنمای انستیتوی ملی سلامت انجام شد و وارد مرحله آزمایشی گردیدند، گروه اول: گروه کنترل، گروه دوم: گروه ایزوپرترنول، به مدت ۱۵ روز نگهداری و سپس در روز ۱۵ و۱۶ ایزوپرترنول با دوز ۸۵ میلی گرم بر کیلوگرم از راه زیر جلدی (برای ایجاد انفارکتوس قلبی) به آن ها تزریق شد (۱۲،۱۱و۱۳). گروه سوم: گروه کراتاگوس، عصاره گیاه کراتاگوس را روزانه با دوز ۱۰۰ میلی‌گرم بر کیلوگرم به صورت گاواژ به مدت ۳۰ روز دریافت نمودند (۱۴)، گروه چهارم: گروه ایزوپرترنول به همراه کراتاگوس، عصاره گیاه کراتاگوس را روزانه با دوز ۱۰۰ میلی‌گرم بر کیلوگرم به صورت گاواژ به مدت ۳۰ روز دریافت نمودند و در روز ۱۵ و ۱۶ ایزوپرترنول با دوز ۸۵ میلی‌گرم بر کیلوگرم از راه زیر جلدی به آن ها تزریق شد. در پایان دوره درمانی موش‌ها با استفاده از اتر بیهوش و نمونه خون از قلب اخذ شد بعد از خون‌گیری دوباره در محفظه حاوی اتر قرار داده تا در حیوان مرگ ایجاد شود. سپس با ایجاد برش بر روی قفسه سینه وجداسازی عروق قلب حیوان خارج و با سالین خنک در مجاورت یخ شسته شد برای هموژنیزه کردن حدود ۵۰ میلی گرم از عضله بطن روی یخ در ۱ میلی‌لیتر از بافر لیز کننده سلولی (10Mm NaCl، 20%glycerol، 20Mm HEPES، 1.5Mm MgCl2، 0.1% TritonX-100، 1mM leupeptinol و pH7.4) هموژنیزه شده و سپس برای یک دقیقه در ۴ درجه و در ۱۰۰۰ دور دردقیقه سانتریفوژ و قسمت رویی جدا و مهار کننده‌های پروتئازاضافه و تا زمان آنالیز در ۸۰- درجه ذخیره شد. فعالیت آنزیم‌های آنتی اکسیدانی (سوپر اکسید دسموتاز، گلوتاتیون پراکسیداز،آنتی اکسیدان تام) در پلاسما و بافت با استفاده از کیت های اختصاصی تولید شده توسط راندوکس (United kingdom) و میزان فعالیت مالون دی آلدئید با استفاده از روش واکنش با اسید تیوباربیتوریک و میزان پروتئین با استفاده از روش برادفورد و میزان کاتالاز با استفاده از روش Aebi اندازه‌گیری گردیدند.

میزان SOD (Superoxide dismutase) به وسیله استفاده از روش اسپکتوفتومتری با جذب نوری ۵۴۰ نانومتر تعیین و واحد آن در خون برحسب واحد بر گرم پروتیین و در بافت ها برحسب واحد بر میلی‌گرم پروتئین بیان‌گردید (۱۵). اندازه‌گیری فعالیت GPX: فعالیت گلوتاتیون پراکسیداز بر اساس روش Paglia و Valentine با بکارگیری دستورالعمل کیت راندوکس و در طول موج ۳۴۰ نانومتراندازه گیری شد (۱۶). اندازه گیری آنتی‌اکسیدان تام: برطبق دستور العمل کیت راندوکس (United kingdom) صورت پذیرفت. اندازه گیری فعالیت MDA (Malondialdehyde): محصول نهایی اکسیداسیون لیپیدها ترکیبی به نام MDA می باشد. اندازه‌گیری جذب نوری در طول موج ۵۳۲ نانومتر در مقابل بوتانل نرمال به‌عنوان بلانک انجام گرفته و غلظت پس از انتقال اعداد حاصل از جذب نوری به منحنی استاندارد، تعیین شد و واحد آن در بافت بر اساس نانو مول در میلی‌گرم پروتئین و در سرم بر اساس نانومول برمیلی لیتر بیان گردید. تعیین غلظت پروتین با روش برادفورد در طول موج ۵۹۵ نانو مترانجام گردید (۱۷). برای بررسی بافتی، بطن چپ قلب جدا با نرمالین سالین سرد شستشو داده و در محلول تثبیت کننده (فرمالین۱۰٪) قرار داده تا تثبیت شوند سپس نمونه‌ها در الکل اتیلیک به طور صعودی آب گیری شده و در گزیلل شفاف‌سازی گردید و سپس در پارافین قالب گیری شده و برش های ۴µm از بافت با میکروتوم داده و رنگ آمیزی هماتوکسیلین – ائوزین (H&E) صورت گرفت.

[Downloaded from jssu.ssu.ac.ir on 2024-10-12]

[DOI: 10.18502/ssu.v26i11.550]

تجزیه و تحلیل آماری

برای تحلیل داده‌ها از نرم افزارv۱۶ SPSS استفاده شد. داده‌ها به صورت کمی و به صورت میانگین ± خطای استاندارد میانگین (Mean ± SEM) ارایه گردید. اختلاف معنی‌دار بین گروه‌ها توسط آزمون آماری آنالیز واریانس یک طرفه (ANOVA) و آزمون تعقیبی توکی (Tukey) مورد بررسی قرار گرفت. در مطالعات بافت شناسی برای مقایسه نتایج درجه بندی شده آسیب بافتی از آزمون کروکسال والیس (Kruskal-wallis) و سپس آزمون یومن ویتنی(Mann- whitney u test) برای ارزیابی دو به دو استفاده شد. اختلاف در سطح (p<۰/۰۵) معنی‌دار تلقی گردید.

ملاحظات اخلاقی

پروپوزال این تحقیق توسط دانشگاه آزاد اسلامی واحد شبستر (باشگاه پژوهشگران جوان و نخبگان) تایید شده است (کد اخلاق۹۲۴۹۶.IR.Iaushab).

نتایج

بافت قلب در موش‌های صحرایی گروه کنترل، فاقد سلول های التهابی و ادم و ساختار طبیعی داشت شکل (۱). در گروه تیمار با ایزوپرترنول، نکروز تارهای عضلانی قلب و ارتشاح سلول های آماسی و ادم‌بینابینی و در برخی موارد حضور گلبول های قرمز دیده شد شکل (۲). در گروه تیمار با ایزوپرترنول و کراتاگوس، تغییرات پاتولوژیکی مانند ارتشاح سلول های آماسی و ادم بینابینی و در کل آسیب کاهش یافت شکل (۳). در گروه تیمار با کراتاگوس، تغییرات پاتولوژیکی خاصی مشاهده نگردید و از لحاظ بافتی مشابه گروه کنترل بود شکل (۴). سطح کاتالاز در گروه دریافت کننده ایزوپرترنول در بافت قلب و سرم در مقایسه با گروه کنترل کاهش یافته بود (p<۰/۰۵) در گروه دریافت‌کننده ایزوپرترنول به همراه کراتاگوس سطح کاتالاز در بافت قلب و سرم در مقایسه با گروه کنترل تفاوت معنی‌داری نداشت (p>۰/۰۵) جدول(۱). سطح SOD در گروه دریافت کننده ایزوپرترنول در بافت قلب و سرم در مقایسه با گروه کنترل کاهش یافته بود(p<۰/۰۵) در گروه دریافت کننده ایزوپرترنول به‌همراه کراتاگوس سطح SOD در بافت قلب و سرم در مقایسه با گروه کنترل تفاوت معنی داری نداشت (p>۰/۰۵)، جدول(۲). سطح GPX در گروه دریافت کننده ایزوپرترنول در بافت قلب وسرم در مقایسه با گروه کنترل کاهش یافته بود (p<۰/۰۵) در گروه دریافت کننده ایزوپرترنول به همراه کراتاگوس سطح GPX در بافت قلب وسرم در مقایسه با گروه کنترل تفاوت معنی داری نداشت (p>۰/۰۵)، جدول(۳).

سطح MDA در گروه دریافت کننده ایزوپرترنول در بافت قلب وسرم در مقایسه با گروه کنترل افزایش یافته بود (p<۰/۰۵) در گروه دریافت کننده ایزوپرترنول به همراه کراتاگوس سطح MDA در بافت قلب وسرم در مقایسه با گروه کنترل تفاوت معنی داری نداشت (p>۰/۰۵)، جدول(۴). سطح کل آنتی‌اکسیدان ها در گروه دریافت کننده ایزوپرترنول در مقایسه با گروه کنترل کاهش یافته بود (p<۰/۰۵) ، در گروه دریافت کننده ایزوپرترنول به همراه کراتاگوس سطح کل آنتی اکسیدان ها در مقایسه با گروه کنترل تفاوت معنی داری نداشت (p>۰/۰۵)، در گروه دریافت کننده کراتاگوس سطح کل آنتی اکسیدان ها درمقایسه با گروه کنترل افزایش معنی داری نشان داد (p<۰/۰۵) ، جدول(۵).

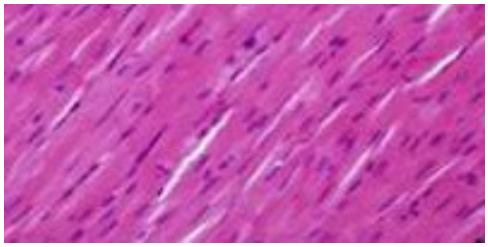

شکل۱: نمای میکروسکوپی ازبافت قلب موش صحرایی گروه کنترل (رنگ آمیزی هماتوکسیلین ائوزین درشت نمایی ۴۰×)

[Downloaded from jssu.ssu.ac.ir on 2024-10-12]

[DOI: 10.18502/ssu.v26i11.550]

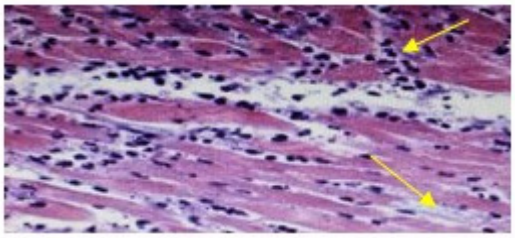

شکل۲: نمای میکروسکوپی ازبافت قلب موش صحرایی گروه دریافت کننده ایزوپرترنول، ارتشاح سلول های آماسی، ادم بینابینی، فلش‌های زرد نشان دهنده سلول های التهابی وادم می‌باشند (رنگ آمیزی هماتوکسیلین ائوزین درشت نمایی ۴۰×)

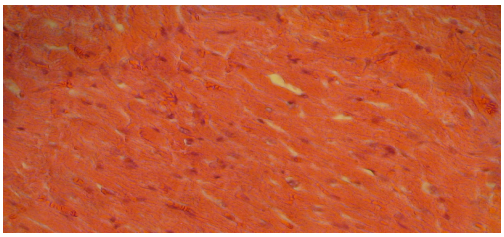

شکل۳: نمای میکروسکوپی از بافت قلب موش صحرایی گروه دریافت کننده ایزوپرترنول به همراه کراتاگوس، ارتشاح سلول‌ها و ادم کاهش یافته است. (رنگ آمیزی هماتوکسیلین ائوزین درشت نمایی ۴۰×)

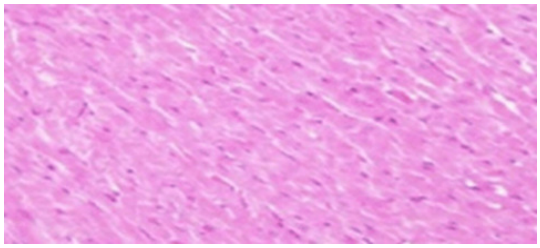

شکل۴: نمای میکروسکوپی ازبافت قلب موش صحرایی گروه کراتاگوس (رنگ آمیزی هماتوکسیلین ائوزین درشت نمایی ۴۰×)

جدول ۱: سطح فعالیت آنزیم کاتالاز در قلب و سرم موش‌های صحرایی مورد مطالعه

گروه ها	کاتالاز قلب (k بر گرم پروتئین)	کاتالاز سرم (k بر گرم هموگلوبین)
کنترل	۱۸/۳۲ ± ۰/۳۱	۵۱/۰۸ ± ۲/۴
گروه کراتاگوس	۱۸/۲۲ ± ۰/۲	۵۶/۹۷ ± ۱/۸۲
گروه ایزوپرترنول	۱۳/۰۵ ± ۰/۳۳*	۲۸/۷۸ ± ۱/۶۱*
گروه ایزوپرترنول و کراتاگوس	۱۷/۲۵ ± ۰/۲۴	۴۹/۲۷ ± ۱/۶۷
		ANOVA Test

k: واحد فعالیت کاتالیستی، برابر یک مول محصول تشکیل شده (یا سوبسترای مصرف شده) در هر ثانیه

* $p < ۰/۰۵$ نسبت به تمامی گروهها، داده ها بصورت انحراف معیار میانگین (Mean ± SEM) برای هر گروه بیان شده است.

[Downloaded from jssu.ssu.ac.ir on 2024-10-12]

[DOI: 10.18502/ssu.v26i11.550]

جدول ۲: سطح فعالیت آنزیم SOD (Superoxide dismutase) در قلب و سرم موش‌های صحرایی مورد مطالعه

گروه ها	SOD قلب (یونیت بر میلی‌گرم پروتئین)	SOD سرم (یونیت بر گرم هموگلوبین)
کنترل	۹/۱۶ ± ۰/۲۹	۱۲۳۹ ± ۶۱
گروه کراتاگوس	۸/۹ ± ۰/۹۴	۱۳۱۵ ± ۲۷
گروه ایزوپرترنول	۵/۸۹ ± ۰/۲۲*	۱۰۱۸ ± ۱۸*
گروه ایزوپرترنول و کراتاگوس	۹/۶ ± ۰/۲۴	۱۱۹۷ ± ۲۵
		ANOVA Test

* $p < ۰/۰۵$ نسبت به تمامی گروه‌ها، داده ها به‌صورت انحراف معیار میانگین (Mean ± SEM) برای هر گروه بیان شده است.

جدول ۳: سطح فعالیت آنزیم Glutathione peroxidase (GPX) در قلب وسرم موش‌های صحرایی مورد مطالعه

گروه‌ها	GPX قلب (یونیت بر میلی‌گرم پروتئین)	GPX سرم (یونیت بر گرم هموگلوبین)
کنترل	۸/۴ ± ۰/۲۸	۵۸/۰۸ ± ۱/۱۷
گروه کراتاگوس	۸/۲ ± ۰/۲۵	۵۹/۰۹ ± ۱/۲
گروه ایزوپرترنول	۶/۱۳ ± ۰/۱۹*	۴۵/۸ ± ۱/۳*
گروه ایزوپرترنول و کراتاگوس	۷/۷ ± ۰/۱۴	۵۳/۷ ± ۱/۳۴
		ANOVA Test

* $p < ۰/۰۵$ نسبت به تمامی گروه‌ها، داده ها بصورت انحراف معیار میانگین (Mean ± SEM) برای هر گروه بیان شده است.

جدول ۴: سطح فعالیت آنزیم Malondialdehyde (MDA) در قلب و سرم موش‌های صحرایی مورد مطالعه

گروه‌ها	MDA قلب (نانومول بر میلی‌گرم پروتئین)	MDA سرم (نانومول برمیلی‌لیتر)
کنترل	۰/۰۳۱ ± ۰/۰۰۲	۲/۷۷ ± ۰/۱۲۲
گروه کراتاگوس	۰/۰۶۲ ± ۰/۰۰۲	۲/۸ ± ۰/۱۷۶
گروه ایزوپرترنول	۰/۱۹۵ ± ۰/۰۱۶*	۳/۷۷ ± ۰/۱۵۹*
گروه ایزوپرترنول و کراتاگوس	۰/۰۵۹ ± ۰/۰۰۳	۲/۶۵ ± ۰/۱۴۳
		ANOVA Test

* $p < ۰/۰۵$ نسبت به تمامی گروه ها، داده‌ها به صورت انحراف معیار میانگین (Mean ± SEM) برای هر گروه بیان شده است.

[Downloaded from jssu.ssu.ac.ir on 2024-10-12]

[DOI: 10.18502/ssu.v26i11.550]

جدول ۵: سطح کل آنتی‌اکسیدان هادر موش های صحرایی مورد مطالعه

گروه‌ها	TAS (میلی مول بر لیتر)
کنترل	۰/۷۲۴ ± ۰/۰۲۸
گروه کراتاگوس	۰/۸۳۸ ± ۰/۰۲۱*
گروه ایزوپرترنول	۰/۳۰۳ ± ۰/۰۱۳*
گروه ایزوپرترنول و کراتاگوس	۰/۶۶۴ ± ۰/۰۱۹
	ANOVA Test

* $p < ۰/۰۵$ نسبت به تمامی گروه ها، داده‌ها به‌صورت انحراف معیار میانگین (Mean ± SEM) برای هر گروه بیان شده است.

بحث

مطالعه حاضر پیرامون تاثیر کراتاگوس بر روی وضعیت آنتی اکسیدن‌ها و آسیب بافتی در انفارکتوس میوکارد القا شده توسط ایزوپرترنول بود با توجه به نتایج از این مطالعه کراتاگوس در گروهی که ایزوپرترنول وکراتاگوس را به‌طورهم‌زمان دریافت نمودند، سطح مالون‌دی‌آلدئید سرم و بافت قلب را به‌طورمعنی داری کاهش و سطح کاتالاز، سوپراکسیددسموتاز، گلوتاتیون پراکسیداز سرم و بافت قلب و هم چنین سطح کل آنتی‌اکسیدان‌ها را در مقابل گروهی که فقط ایزوپرترنول دریافت نمودند، به طور معنی‌داری افزایش داد. کراتاگوس هم چنین میزان آسیب‌های بافتی مانند ادم و ارتشاح سلول های آماسی و نکروز را در گروه دریافت‌کننده ایزوپرترنول و کراتاگوس در مقایسه با گروهی که فقط ایزوپرترنول دریافت نمودند به‌طور معنی‌داری کاهش داد. ایزوپرترنول در حیوانات و انسان می‌تواند با تولید ایسکمی منجر به اختلالات متابولیک گردد (۷). از آن جائی‌که استقرار مجدد جریان خون به بافت ایسکمیک قلبی همراه با تشکیل رادیکال های آزاد اکسیژن هم چنین تجمع و فعال شدن گرانولوسیت های پلی‌مورفونوکلئر می‌باشد، هرچه زمان خون رسانی مجدد به بافت ایسکمیک قلب کوتاه‌تر باشد احتمال زنده‌مانی بیشتر خواهد بود (۷). طبق نتایج به‌دست آمده قبلی با مصرف عصاره کراتاگوس پرفیوژن بعد از ایسکمی ۷-۲۰ دقیقه طول می‌کشد. تحت این شرایط نشان داده شد که آسیب کاردیومیوسیت ها قابل برگشت می باشد (۷).

هم چنین ممانعت از آزادسازی آنزیم های پروتئولیتیک و اکسیژن‌های فعال از سلول های گرانولوسیت پلی مورفونوکلئر از مکانیسم های موثر دیگر می‌باشد. تحقیقات نشان داده است که عصاره کراتاگوس دارای خاصیت اینوتروپیک مثبت به واسطه ممانعت ازفعالیت پمپ سدیم-پتاسیم ATPase و افزایش در دسترس بودن یون های کلسیم می‌باشد. کراتاگوس هم چنین خواص بسط عروقی وابسته به نیتریک اکساید را نشان می‌دهد (۱۸). با توجه به این‌که رادیکال های آزاد اکسیژن با آسیب به لیپیدهای غشایی و پروتئین های سلولی موجب مرگ یاخته‌های قلب می‌شوند با استفاده از مواد آنتی اکسیدان می‌توان اندازه منطقه انفارکتوس را کاهش داد (۱۱). رادیکال‌های آزاد اکسیژن نقش مهمی در پاتوژنز بیماری های میوکارد داشته و استفاده از داروهای آنتی اکسیدان می‌تواند در کاهش اختلالات عملکرد بطنی موثر باشد (۱۹). در سال ۱۹۸۸ مطالعات ligvo و همکارانش نشان داد که سوپراکسید دسموتاز پلی اتیلن گلیکول قادر است بافت‌میوکارد را نجات داده به عبارت دیگر آنزیم فوق از نکروز میوکارد ناشی از آزاد شدن رادیکال های اکسیژن جلوگیری می‌نماید و نشان داده شد که اندازه ناحیه انفارکتوس در گروه درمان شده با سوپراکسید دسموتاز پلی اتیلن گلیکول به‌طور قابل توجهی کمتر از سایر گروه ها بود (۱۱). در سال ۱۹۸۵ مطالعه چمبر و همکارانش نشان داد که آلوپرینول و سوپراکسید دسموتاز، وقتی به‌صورت داخل وریدی تجویز شوند وسعت ناحیه انفارکتوس را در مقایسه با گروه کنترل کاهش می‌دهند (۲۰).

هم چنین تحقیق مایکل و همکاران در سال ۱۹۸۹ نشان داد که درمان ترکیبی ویتامین ث و Trolox (آنالوگ ویتامین E) به عنوان عوامل آنتی اکسیدان باعث کاهش اندازه ناحیه انفارکتوس می‌شوند. هم چنین نشان داده شد که کاهش

[Downloaded from jssu.ssu.ac.ir on 2024-10-12]

[DOI: 10.18502/ssu.v26i11.550]

مصرف ویتامین E می‌تواند خطر ابتلا به تصلب شرایین را افزایش دهد (۲۱). ولی در تحقیقی که در سال ۱۹۹۱ توسط هرمان صورت گرفت نشان داده شد که انالوگ ویتامین E تاثیری در اندازه انفارکتوس ندارد (۱۱). بررسی‌های متعدد آزمایشگاهی روی مدل های حیوانی نشان داد که اثر ویتامین E در میوکارد ایسکمیک به علت تولید یون هیدروژن می‌باشد که باعث خنثی شدن رادیکال های آزاد اکسیژن شده و مانع شروع واکنش های زنجیری در لیپیدهای غشایی و ارگان های داخل سلولی می‌شود که این خود منجر به بهبود عملکرد میتوکندری ها، سارکوپلاسما واعمال مکانیکی بطن می‌شود. هم چنین دریک بررسی نشان داده شد که موادی مانند اسید اسکوربیک، دفروکسامین و گلوتاتیون اثر خنثی‌کنندگی روی رادیکال های آزاد اکسیژن داشته و قادر به حفاظت میوکارد ایسکمیک در برابر آسیب های جدی هستند (۱۱). در سال۲۰۰۴ مطالعات Veveris و همکاران نشان داد که فراکسیون ویژه‌ای از عصاره کاراتاگوس به نام WS 1442 عملکرد قلب و اندازه انفارکتوس را در رت‌هایی که تحت تاثیر ایسکمی ورپرفیوژن طولانی کرونر قرار داشتند بهبود بخشید (۷). متابولیسم ایزوپرترنول کینین ها را تولید می‌نماید که با اکسیژن واکنش داده و تولید سوپراکسید و هیدروژن پراکسید می‌نماید که منتهی به استرس اکسیداتیو و تخلیه سیسسم آنتی‌اکسیدانی می‌گردد. آسیب اکسیداتیو منتهی به آسیب غشا میتوکندری که منجر به آزاد شدن سیتوکرمc گشته که آن‌هم منجر به آسیب DNA و آپوپتوز می‌گردد (۱۹). فلاونوئیدها دارای خاصیت آنتی اکسیدانی عالی بوده و ریکاوری قلب را بهبود می‌بخشند.

در گروه های درمانی با عصاره الکلی کراتاگوس ممکن است افزایش آنزیم های آنتی اکسیدانی نظیر SOD و کاتالاز توسط فلاونوییدهای موجود در عصاره الکلی کراتاگوس صورت گیرد. ترکیبات پلی فنولی اصلی موجود در عصاره الکلی کراتاگوس مانند کاتچین، اپی کاتچین و پروآنتوسیانیدین آنتی‌اکسیدان های قوی هستند که از لیپید پراکسیداسیون جلوگیری می‌نمایند نتایج تحقیقات نشان داده که نه تنها عصاره الکلی کراتاگوس به‌عنوان یک آنتی‌اکسیدان عمل می‌نماید بلکه بوسیله کاهش آپوپتوز از آسیب میوکاردیوم هم جلوگیری می‌نماید (۲۲). مالون دی آلدید در اثر پراکسیداسیون چربی ایجاد شده که ممکن است در اثر تولید رادیکال های آزاد و کاهش فعالیت آنتی اکسیدان ها افزایش یابد. مطالعات قبلی نشان داده است که انفارکتوس قلبی در اثر ایزوپرترنول در اثر پراکسیداسیون لیپیدی ناشی از رادیکال های آزاد اتفاق می‌افتد (۲۳). نتایج مطالعه حاضر نیز منطبق بر این تحقیقات بود و نشان داد که در گروه دریافت کننده ایزوپرترنول میزان مالون دی آلدئید به‌طور معنی داری نسبت به سایر گروه‌ها افزایش یافت.

هم چنین مطالعه حاضر نشان داد که کراتاگوس مقادیر افزایش یافته مالون دی آلدئید ناشی از ایزوپرترنول را کاهش می‌دهد. این کاهش در میزان مالون دی آلدئید در قلب بعد از درمان با کراتاگوس ممکن است در اثر افزایش فعالیت آنزیم های سوپراکسید دسموتاز، گلوتاتیون پراکسیداز و کاتالاز باشد. کراتاگوس می‌تواند رادیکال های آزاد القا شده توسط ایزوپرترنول را توسط آنزیم های فوق پاکسازی نماید و از آسیب ایسکمیک میوکارد ناشی از ایزوپرترنول بکاهد. مطالعات دیگر نشان داد که عصاره کراتاگوس اثرات ضد التهابی وضد آپوپتوزی در انفارکتوس میوکاردالقا شده توسط ایزوپرترنول را دارد که بیشتر فلاونوییدها مسئول این خواص هستند (۲۴).

در مطالعه حاضر دیده شد که بافت عضله قلب موش‌های تحت درمان با ایزوپرترنول تغییراتی مانند نکروز کاردیومیوسیت‌ها، خونریزی و ادم بینابینی و نفوذ لکوسیت ها را که ناشی از آسیب میوکارد است نشان می‌دهد. در این مطالعه نشان داده شد که کراتاگوس به طور قابل توجهی آسیب عضله قلب را در گروه دریافت کننده ایزوپرترنول کاهش داد که منطبق با یافته فوق بوده و می‌تواند حاکی از اثرات محافظتی و ضد التهابی کراتاگوس باشد.

[Downloaded from jssu.ssu.ac.ir on 2024-10-12]

[DOI: 10.18502/ssu.v26i11.550]

نتیجه گیری

در مجموع با توجه به مطالب فوق می‌توان گفت با توجه به کاهش زمان پرفیوژن بعد ازایسکمی توسط کراتاگوس و با توجه به خواص ضد التهابی که در این گیاه گزارش شده این گیاه می‌تواند در موارد انفارکتوس مفید باشد هم‌چنین یکی از مکانیسم هایی که کاراتاگوس می‌تواند از آسیب قلبی در انفارکتوس جلوگیری نماید خاصیت آنتی‌اکسیدانی این گیاه می‌باشد. این گیاه می‌تواند در پیشگیری از آسیب های اکسیداتیو میوکارد در بیمارانی که دچار انفارکتوس‌قلبی شده‌اند مفید باشد که البته نیاز به تحقیقات بیشتر آزمایشگاهی درزمینه تاثیر این گیاه بر روی سایر پارامترهای آسیب میوکارد و هم چنین مطالعات انسانی نیز دارد.

سپاسگزاری

از باشگاه پژوهش‌گران دانشگاه آزاد اسلامی واحد شبستر که با حمایت های مالی خود در انجام این تحقیق (در قالب طرح پژوهشی با کد: ۹۲۴۹۶) یاری نمودند و هم‌چنین از مرکز تحقیقات کاربردی دارویی دانشگاه علوم پزشکی تبریز به‌ویژه آقای امیر منصور وطن خواه که بخش آنالیزهای آزمایشگاهی را بر عهده داشتند، قدردانی می‌شود.

تعارض در منافع: وجود ندارد.

References:

1- Kazerani H. ***Epidemiologic study of patients with acute myocardial infarction admitted in Shahid Beheshti hospital of Kermanshah during 1998-1999***. J Ilam Uni Med Sci 2006; 14(3): 40-44. [Persian]

2- Davoodvandi Sh, Elahi N, Hqyqyzadh M. ***Cardiac rehabilitation programs are short-term impact on the clinical course of myocardial infarction protests***. J Of Hayat 2009; 15(3): 666-73. [Persian]

3- De Meester F, Watson RR. ***Wild-type Food in Health romotion and Disease Prevention.*** 1st ed. USA: Humana Press Inc 2008: 435-42.

4- Vijayan NA, Thiruchenduran M, Devaraj SN. ***Anti-inflammatory and anti-apoptotic effects of Crataegus oxyacantha on isoproterenol-induced myocardial damage***. Mol Cell Biochem 2012; 367(1-2): 1-8.

5- Saroff J, Wexler BC. ***Isoproterenol-Induced Myocardial Infarction in Rats. Distribution of Corticosterone.*** Circ Res 1970; 27(6): 1101-9.

6- Omar MEA, Sleem AA, Shafee N. ***Effect of Crataegus Extract on Carbon Tetrachloride-Induced Hepatic Damage.*** Comp Clin Pathol 2012; 21(6): 1719-26.

7- Veveris M, Koch E, Chatterjee S. ***Crataegus special extract WS 1442 improves cardiac function and reduces infarct size in a rat model of prolonged coronary ischemia and reperfusion.*** Life Sci 2004; 74(15): 1945-55.

8- Akila M, Halagowder D. ***Synergistic Effect of Tincture of Crataegus and Mangifera Indica L. Extract on Hyperlipidemic and Antioxidant Status in Atherogenic Rats***. Vascul Pharmacol 2008; 49(4-6): 173-77.

9- Zhang J, Liang R, Wang L, Yan R, Hou R, Gao S, et al. ***Effects of an Aqueous Extract of Crataegus Pinnatifida Bge. Var. Major N.E.Br. Fruit on Experimental Atherosclerosis in Rats***. J Ethnopharmacol 2013; 148(2): 563-69.

10- Jayalakshmi R, Thirupurasundari CJ, Niranjali Devaraj S. ***Pretreatment with Alcoholic Extract of Shape Crataegus Oxycantha (AEC) Activates Mitochondrial Protection during Isoproterenol -***

[Downloaded from jssu.ssu.ac.ir on 2024-10-12]

[DOI: 10.18502/ssu.v26i11.550]

Induced Myocardial Infarction in Rats. Mol Cell Biochem 2006; 292(1-2): 59-67.

11- Farahani B, Hadiyan KH, Mohseni A. ***Effect of combined Antioxidants on Acute Myocardial infarction size.*** J Mazandran Uni Med Science 2011; 30(11): 54-9. [Persian]

12- Karthikeyan K, SaralaBai B R, NiranjaliDevaraj S. ***Efficacy of grapeseed proanthocyanidins on serum and heart tissue lipids in rats subjected to isoproterenol-induced myocardial injury.*** Vasc Pharmacol 2007; 47(5-6): 295-301.

13- Madhesh M, Vaiyapuri M. ***Effect of luteolin on lipid peroxidation and antioxidants in acute and chronic Periods of isoproterenol induced myocardial infarction in rats***. J OF Acute MED 2012; 2(3): 70-76.

14- Elango Ch, Jayachandaran S, Niranjali Devaraj S. ***Hawthorn extract reduces infarct volume and improves neurological score by Reducing oxidative stress in rat brain following middle cerebral artery occlusion***. Int J Dev Neurosci 2009; 27(8): 799-803.

15- Shyrpvr AR, Salami S, Khadem Ansari M, Qadri minded F, cosmopolitan minister K, Saadatian S, Karimipour M. ***The protective effect of vitamin E on diabetes induced apoptosis and oxidative stress in diabetic rat heart***. J Of Endocrin Metab 2008; 10(1): 67-74. [Persian]

16- Darbin A, Pezeshkiyan M, Afrasiyabi A, Dolatkhah H, Vatankhah AM, Javadi L, et al. ***Effect of a High-Cholesterol Diet on Antioxidative/Prooxidative Balance in Rabbits***. MED J Tabriz Uni 2011; 33(2): 37-42.

17- Ahmadi S, Jafari M, Asgari A R, Salehi M. ***Acute effect of diazinon on the antioxidant system of rat's heart tissue.*** Kowsar MED J 2011; 16(2): 87-93. [Persian]

18- Salam OM, Sleem AA, Shafee N. ***Effect of Crataegus Extract on Carbon Tetrachloride-Induced Hepatic Damage***. Comp Clin Pathol 2012; 21(6): 1719-26.

19- Ferravi R, Ceconi C, Curello S, Cargnoni A, Pasini E, De Giuli F, et al. ***Role of oxygen free radicals in ischemic and reperfusion myocardium.*** Am J Clin Nutr 1991: 2155-225.

20- McCord JM. ***Oxygen-derived free radicals in postischemic tissue***. New England J Med 1985: 159-63.

21- Mickle DA, Li RK, Weisel RD, Birnbaum PL, Wu TW, Jackowski G, et al. ***Myocardial salvage with trolox and ascorbic acid for an acute evolving infarction.*** Ann Thorac Surg 1989: 553-57.

22- Vijayan NA, Thiruchenduran M, Devaraj SN. ***Anti-inflammatory and anti-apoptotic effects of Crataegus oxyacantha on isoproterenol-induced myocardial damage***. Mol Cell Biochem 2012; 367(1-2): 1-8.

23- Mohajeri D, Monadi A, Mousavi Gh, Rezaei Saber AP. ***Cardioprotective effect of resveratrol on isoproterenol - induced experimental myocardial infarction in rat***. Vet Clin Pathol 2014; 8(3): 537-48. [Persian]

24- Kim SH, Kang KW, Kim KW, Kim ND. ***Procyanidins in Crataegus Extract Evoke Endothelium-Dependent Vasorelaxation in Rat Aorta.*** Life Sci 2000; 67(2): 121-31.

[Downloaded from jssu.ssu.ac.ir on 2024-10-12]

[DOI: 10.18502/ssu.v26i11.550]

Journal of Shahid Sadoughi University of Medical Sciences
Vol 26| NO 11 | Apr 2019

Received: 1 Sep 2017
Accepted: 12 May 2018

Effect of crataegus oxyacanta on antioxidant status in isoproterenol-induced myocardial infarction in male adult rats.

Amir Reza Karamibonari[*1]

Original Article

Introdution: Crataegus oxycanta (hawthorn) is used in herbal and homeopathic medicine as a cardiotonic.The present study was done to investigate the effect of the Crataegus oxycanta on antioxidant status in induced myocardial infarction in rat.

Methods: In this experimental study, four groups of wistar rats (200-220g) each comprising 10 animals, were selected for this study. Group I, rats served as control. Group II rats were given isoperternol (85mg/kg body weight) subcutaneously on 15th and 16th days. Group III rats were given Crataegus oxycanta (100mg/kg/day), orally for 30 days. Group IV rats were given Crataegus oxycanta (100mg/kg/day), orally for 30 days and isoperternol (85mg/kg body weight, subcutaneously) was given on 15th and 16th days. At the end of the experimental period, the rats were anaesthetized and blood obtained from the heart then rats were sacrificed and the hearts were removed for biochemical and histological analysis. The activity of malondialdehyde (MDA), catalase, superoxide dismutase (SOD), glutathione peroxidase (GPX) and total antioxidants was studied. Descriptive one-way analysis of variance (ANOVA) was used in different group. Significance was defined as $P \leq 0.05$. Statistical analysis was performed using SPSS software version 16.

Results: Crataegus significantly reduced plasma and heart tissue MDA levels ($p<0.05$) and significantly increased catalase, SOD, GPX and total antioxidant levels versus the group that received only isoperternol ($p<0.05$). Crataegus also decreased the rate of edema, inflammatory cell infiltration and heart tissue necrosis compared to the group that received only isoperternol.

Conclusion: The study confirms the protective effect of Crataegus oxycanta against tissue damage and oxidative stress caused by isoperternol induced myocardial infarction

Keywords: Isoperternol**,** Myocardial infarction**,** Crataegus, Rat

Citation: Karamibonari AR. **Effect of crataegus oxyacanta on antioxidant status in isoproterenol- induced myocardial infarction in male adult rats.** J Shahid Sadoughi Uni Med Sci 2019; 26(11): 966-77

[1]Young Researcher and Elite Club, Shabestar Branch,Islamic Azad University, Shabestar, Iran.
***Corresponding author: Tel:** 09144172698, **email:** pharmakarami@yahoo.com

[Downloaded from jssu.ssu.ac.ir on 2024-10-12]

[DOI: 10.18502/ssu.v26i11.550]