

اثرات ترکیبی آتورواستاتین و سولفات روی بر سطح سرمی انسولین، گلوکز و هیستولوژی بافت پانکراس در موش‌های صحرایی دیابتی شده با استرپتوزوتوسین

زهرا کرم پور قبیچاق^{۱*}، رضا حیدری^۲

چکیده

مقدمه: دیابت یک ناهنجاری متابولیکی می‌باشد که با هیپرگلاسمی ناشی از نقص در ترشح انسولین، نقص در عملکرد انسولین یا هر دو ایجاد می‌شود. هدف از انجام این مطالعه بررسی اثرات ترکیبی آتورواستاتین و سولفات روی بر سطح سرمی انسولین، گلوکز و مورفولوژی پانکراس در موش‌های صحرایی مبتلا به دیابت نوع ۱ می‌باشد.

روش بررسی: در این مطالعه تجربی، ۴۰ سر موش صحرایی ماده نژاد ویستار به صورت تصادفی در پنج گروه (n=۸): شاهد سالم، شاهد دیابتی، دیابتی تیمار شده با 20mg/kg آتورواستاتین، دیابتی تیمار شده با 30mg/kg سولفات روی و دیابتی تیمار شده با ترکیبی از نصف دز آتورواستاتین و سولفات روی، قرار گرفتند. دیابت با تزریق 60mg/kg استرپتوزوتوسین، به صورت درون صفاقی القاء شد. یک هفته بعد از تزریق استرپتوزوتوسین، حیوانات به مدت یک ماه، به صورت روزانه به روش گاوژ معدی تیمار شدند. بعد از اتمام دوره تیمار، از تمامی گروه‌های مورد مطالعه نمونه خون برای اندازه‌گیری سطح سرمی گلوکز به روش اسپکتروفتومتری و انسولین به روش الایزا اخذ شد. پس از تهیه مقاطع بافتی از پانکراس و رنگ‌آمیزی H&E مطالعات بافتی با میکروسکوپ نوری صورت گرفت. در پایان، داده‌های جمع‌آوری شده با استفاده از نرم افزار SPSS و آزمون آماری آنالیز واریانس و آزمون تعقیبی توکی تجزیه و تحلیل شدند.

نتایج: نتایج نشان داد که سولفات روی و آتورواستاتین به تنهایی بیش از آنکه موجب کاهش قندخون و افزایش انسولین شود، موجب کاهش عوارض ناشی از دیابتی شدن از جمله آسیب به بافت پانکراس، کاهش تعداد و قطر جزایر پانکراس می‌گردد و ترکیب این دو در کنار کاهش سطح عوارض ناشی از دیابت، موجب کاهش معنی‌دار ($p < 0.05$) قندخون و افزایش معنی‌دار انسولین خواهد شد. نتیجه‌گیری: به نظر می‌رسد ترکیب آتورواستاتین و سولفات روی اثر بهتری در کنترل سطح قندخون، انسولین و بهبود جزایر پانکراس داشته باشد.

واژه‌های کلیدی: دیابت نوع ۱، آتورواستاتین، سولفات روی، انسولین، گلوکز

۱- کارشناسی ارشد، گروه زیست‌شناسی، دانشکده علوم پایه، دانشگاه ارومیه

۲- ستاد، گروه زیست‌شناسی، دانشکده علوم پایه، دانشگاه ارومیه

* (نویسنده مسئول): تلفن: ۰۹۳۳۲۱۳۹۸۸۴، پست الکترونیکی: zkarampoor@yahoo.com

تاریخ پذیرش ۱۳۹۶/۶/۲۵

تاریخ دریافت: ۱۳۹۶/۴/۱۰

مقدمه

بیماری دیابت قندی یکی از شایع‌ترین اختلال‌های غدد درون ریز است که سالانه بیش از ۱۰۰ میلیون نفر را مبتلا می‌کند و هفتمین علت مرگ شناخته شده است. اکثر افراد مبتلا به این عارضه از شروع بیماری خود آگاهی ندارند و موقعی به بیماری خود پی می‌برند که بدن قادر به کنترل قند خون نیست و بیماری پیشرفت خود را کرده است (۳-۱). این بیماری با هیپرگلیسمی مزمن به دلیل تخریب اختصاصی سلول‌های بتا تولیدکننده انسولین جزایر لانگرهانس پانکراس و یا به دلیل مقاومت بدن نسبت به عملکرد انسولین همراه با اختلال تدریجی در عملکرد سلول‌های بتا اتفاق می‌افتد (۴). کمبود و یا کاهش نسبی میزان انسولین در این بیماری با عوارض متابولیکی حاد نظیر کتواسیدوز و اغمای با اسمولاریته کم و با اختلالات مزمن و عوارض نامطلوب در دراز مدت نظیر رتینوپاتی، ضایعات پوستی، گرفتاری عروق کلیوی، نوروپاتی، اختلالات سیستم قلب و گردش خون همراه می‌باشد (۶،۵). این بیماری با علائمی مانند هیپرگلیسمی، پرادراری، پرنوشی، کاهش وزن، تأخیر در التیام زخم، تاری دید، افزایش گلوکز در ادرار و برخی علائم دیگر مشخص می‌شود. در صورت عدم درمان عوارض آن از جمله آسیب‌های عصبی، قلبی عروقی، کلیوی و گانگرن پاها بروز می‌کند (۴-۶).

آتورواستاتین از جمله ترکیبات دارویی است که تأثیر آن بر بیماری دیابت مورد بررسی قرار گرفته است، این دارو و خانواده استاتین‌ها با مهار آنزیم ۳- هیدروکسی-۳- متیل گلوکوتاریل کوآنزیم آ (HMG-CoA) ردوکتاز، مسیر تبدیل مولونات به HMG-CoA را متوقف می‌کنند و در نتیجه تولید کلسترول را کاهش می‌دهند. این داروها علی‌رغم کاهش کلسترول خون، دارای برخی اثرات آنتی‌اکسیدانی، ضد التهابی، ضد آپوپتوزی و محافظتی بافتی در برخی شرایط پاتولوژیک هستند (۸،۷). آتورواستاتین به عنوان یکی از طولانی‌اثرترین، چربی‌دوست‌ترین و کم‌عارضه‌ترین استاتین بیان شده است که براساس نتایج تحقیق Li و همکاران، اثر بخشی آن از بقیه استاتین‌ها بیشتر است (۹). از طرفی، در این تحقیق از عنصر روی نیز به

عنوان یک آنتی‌اکسیدان قوی استفاده شد (۱۰). این ریزمغذی به عنوان یک آنتی‌اکسیدان ترکیبی عمل می‌کند و یکی از ترکیبات ضروری بسیاری از آنزیم‌های آنتی‌اکسیدانی مانند سوپر اکساید دسموتاز (SOD) و هم‌چنین کوفاکتور بسیاری از آنزیم‌های مهم در متابولیسم گلوکز و لیپید است (۱۲،۱۱). روی علاوه بر نقش آنتی‌اکسیدانی، در تولید و ترشح انسولین، مصرف گلوکز توسط سلول‌ها و بسیاری از فرایندهای حیاتی بدن از جمله فعالیت سیستم ایمنی و بهبود زخم‌ها شرکت دارد، که به خصوص برای بیماران دیابتی حائز اهمیت است، و تجویز آن موجب کاهش میزان گلوکز در دیابت نوع ۱ می‌گردد. از این رو مصرف روی به عنوان یک رویکرد پشتیبان در درمان بیماران مبتلا به دیابت، مخصوصاً نوع ۱ پیشنهاد شده است (۱۳،۱۰).

با توجه به افزایش دانش بشری در مورد دیابت و عوارض متعدد و خطرناکی که این بیماری در بافت‌های مختلف از جمله پانکراس بر جای می‌گذارد، لزوم بررسی راه‌های درمان، تخفیف و پیشگیری از آن بیشتر احساس می‌شود (۱۴). در حال حاضر، به دلیل مشکلات تهیه و تزریق انسولین و داروهای پایین آورنده قند خون و همچنین با در نظر گرفتن عوارض جانبی داروهای صنایعی توجه محققین برای یافتن ترکیبات جدید دارویی و روش موثر در درمان دیابت با عوارض جانبی کمتر جهت افزودن به برنامه درمانی بیماران دیابتی جلب گردیده است. در عین حال، به دلیل پیچیدگی ذاتی بیماری دیابت و دخالت طیف گسترده‌ای از عوامل، درمان این بیماری به صورت استفاده تنها از یک دارو ندرتاً موثر واقع می‌گردد و در نهایت در بسیاری از بیماران حتی با وجود استفاده از داروهای قوی کاهنده قند خون، بیماری به پیشرفت خود ادامه خواهد داد. بنابراین امروزه تلاش‌های گسترده‌ای در جهت استفاده از درمان‌های ترکیبی در حال انجام می‌باشد (۱۵). استفاده از درمان ترکیبی یک شیوه متداول در درمان بسیاری از بیماری‌ها از جمله دیابت شیرین، سرطان و ... می‌باشد (۱۶). با توجه به نقش استرس اکسیداتیو، التهاب و تغییرات

۲۰۰-۳۰۰mg/dl در نظر گرفته شد (۱۹). سپس رت‌ها به مدت ۴ هفته داروها را به صورت حل شده در نرمال سالین به روش گاوآژ معدی از طریق لوله گاوآژ، روزانه به ترتیب زیر دریافت کردند.

۱- گروه شاهد سالم (NC): این گروه شامل موش‌های صحرایی سالم بود که در طول آزمایش هیچ دارویی مصرف نکرده و تنها یک میلی لیتر نرمال سالین روزانه به مدت ۴ هفته از طریق گاوآژ دریافت کردند.

۲- گروه شاهد دیابتی (DC): دیابت نوع اول در حیوانات این گروه با تزریق درون صفاقی (60mg/kg) استرپتوزوتوسین القا گردید. پس از ۳ روز از ثابت شدن علائم دیابت (پرنوشی، پراداری و گلوکز خون بالا (به عنوان معیار اصلی) از حیوانات این گروه به عنوان شاهد دیابتی استفاده شد. حیوانات این گروه در طول آزمایش، هیچ دارویی مصرف نکرده و تنها یک میلی لیتر نرمال سالین روزانه به مدت ۴ هفته از طریق گاوآژ دریافت کردند.

۳- گروه دیابتی مصرف کننده آتورواستاتین (DA): در این گروه، تمامی انجام مراحل آزمایش شبیه گروه شاهد دیابتی بود، با این تفاوت که حیوانات این گروه در طی دوره آزمایش با داروی آتورواستاتین (به میزان ۲۰ میلی گرم بر کیلوگرم) به صورت محلول در ۱ میلی لیتر نرمال سالین روزانه از طریق گاوآژ تیمار شدند.

۴- گروه دیابتی مصرف کننده سولفات روی (DZ): در این گروه نیز، تمامی انجام مراحل آزمایش شبیه گروه شاهد دیابتی بود، با این تفاوت که حیوانات این گروه در طی دوره آزمایش با داروی سولفات روی (به میزان ۳۰ میلی گرم بر کیلوگرم) به صورت محلول در ۱ میلی لیتر نرمال سالین روزانه از طریق گاوآژ تیمار شدند.

۵- گروه دیابتی مصرف کننده ترکیبی از نصف دز داروهای آتورواستاتین و سولفات روی (DZA): در این گروه رت‌های مبتلا به دیابت و تحت تیمار ترکیبی (D-Combination)، به منظور ارزیابی فواید تیمار ترکیبی به وسیله داروهایی که هر یک به تنهایی نیز در رت‌های مبتلا موثر می‌باشند، قرار گرفتند.

آزمی در بروز برخی تغییرات بیوشیمیایی و بافتی نامطلوب ناشی از دیابت به ویژه نوع ۱ (۱۷) و علی رغم وجود مطالعات متعدد در خصوص اثرات تفکیکی آتورواستاتین و سولفات روی بر دیابت، تاکنون مطالعاتی در خصوص تیمار با ترکیبی از این دو دارو بر دیابت صورت نگرفته است. لذا پژوهش حاضر در راستای بررسی اثر ترکیبی این دو دارو بر میزان قند خون، انسولین و مورفولوژی پانکراس در موش‌های صحرایی دیابتی شده با استرپتوزوتوسین صورت گرفت.

روش بررسی

مطالعه حاضر به روش تجربی- آزمایشگاهی در خانه حیوانات گروه زیست شناسی دانشگاه ارومیه با کد طرح ۱۳۸-۲۴ انجام شد. کلیه مراحل این تحقیق از نظر کار با حیوانات آزمایشگاهی مطابق با معاهده هلسینکی و زیر نظر معاونت پژوهشی دانشگاه انجام گرفت.

در این مطالعه از ۴۰ سر موش صحرایی ماده نژاد ویستار با وزن متوسط ۱۵۰-۱۸۰ گرم که از مرکز نگهداری حیوانات آزمایشگاهی دانشگاه تهیه شده بود، استفاده گردید. حیوانات در اتاقی با حرارت ۲۲-۲۴ درجه سانتی‌گراد و تحت شرایط نوری ۱۲ ساعت روشنایی و ۱۲ ساعت تاریکی نگهداری شدند. موش‌های صحرایی آزادانه به آب و غذای مخصوص (پلیت) دسترسی داشتند. جهت حصول سازش با شرایط محیط جدید، تمامی آزمایش‌ها پس از گذشت دو هفته از استقرار حیوان‌ها انجام شد.

همچنین به منظور ابتلا رت‌ها به دیابت، به تمامی رت‌های گروه ۲ تا ۵ به میزان ۶۰ میلی گرم بر کیلوگرم استرپتوزوسین تهیه شده از شرکت سیگمای آمریکا که در بافر سیترات (PH=۴/۵) حل شده بود، به صورت درون صفاقی تزریق شد (۱۸) و به مدت یک هفته آب و غذای مخصوص موش به میزان آزاد در اختیار آن‌ها قرار داده شد. سپس تمامی نمونه‌ها به مدت ۲ ساعت بدون غذا نگهداری و میزان قندخون آن‌ها با خونگیری دمی و لانست زدن مستقیم از دم حیوان توسط دستگاه گلوکومتر (EZ,SD,USA On Call) کنترل شد. ملاک دیابتی شدن افزایش میزان گلوکز خون بین

محاسبه شد (۲۱).

در نهایت داده‌های به دست آمده با استفاده از نرم افزار کامپیوتری SPSS نسخه ۲۲ مورد تجزیه و تحلیل آماری قرار گرفت. داده‌ها به صورت میانگین \pm انحراف معیار ارائه شدند. جهت مقایسه میانگین‌ها در گروه‌های تحت مطالعه از آزمون ANOVA و پس آزمون Tukey استفاده شد. اختلاف زمانی معنی‌دار تلقی شد که $P < 0/05$ بود.

نتایج

داده‌های مربوط به میزان گلوکز خون را پس از چهار هفته تیمار در گروه‌های مختلف در نمودار ۱ نشان داده شده است. سطح سرمی گلوکز در گروه شاهد دیابتی در مقایسه با سایر گروه‌ها افزایش معنی‌دار ($p < 0/05$) نشان داد. تیمار رت‌های دیابتی با سولفات‌روی و ترکیبی از نصف دز آتورواستاتین و سولفات‌روی سبب کاهش معنی‌دار سطح گلوکز خون در مقایسه با گروه شاهد دیابتی شد که این کاهش میزان گلوکز در گروه تحت تیمار ترکیبی چشمگیرتر ($p < 0/05$) است، اما اختلاف بین این گروه‌ها با گروه شاهد سالم همچنان معنی‌دار باقی ماند. همچنین قابل ذکر است که تیمار رت‌های دیابتی با آتورواستاتین تأثیر معنی‌داری ($p < 0/05$) بر سطح گلوکز خون نداشت.

نتایج مربوط به میزان انسولین سرم را پس از چهار هفته تیمار در گروه‌های مختلف در نمودار ۲ نشان داده شده است. میزان انسولین در گروه شاهد دیابتی در مقایسه با گروه شاهد سالم به طور قابل توجهی (معنی‌دار) کاهش یافت و تیمار رت‌های دیابتی با ترکیبی از نصف دز آتورواستاتین و سولفات روی منجر به افزایش معنی‌دار ($p < 0/05$) سطح سرمی انسولین نسبت به گروه شاهد دیابتی شد، اما همچنان اختلاف بین این گروه و گروه شاهد سالم معنی‌دار باقی ماند. در حالیکه سطح انسولین در گروه‌های تیمار شده با آتورواستاتین و سولفات‌روی به تنهایی با دز کامل نسبت به گروه شاهد دیابتی افزایش معنی‌داری نشان نداد و از لحاظ عملکردی بین این دو گروه اختلاف معنی‌داری ($p < 0/05$) مشاهده نشد.

نتایج میکروسکوپی: همچنان که در نمودارهای ۳ و ۴

البته باید توجه شود که در تیمار ترکیبی از دزهای تحت بهینه هر یک از داروهای مذکور استفاده گردد، جهت نیل به این هدف، رت‌های موجود در این گروه تحت تیمار روزانه آتورواستاتین به میزان 10mg/kg و سولفات‌روی 15mg/kg قرار گرفتند. بنابراین این گروه شامل، گروه دیابتی که ترکیبی از نصف دز داروهای آتورواستاتین و سولفات‌روی را بصورت هم زمان دریافت کردند.

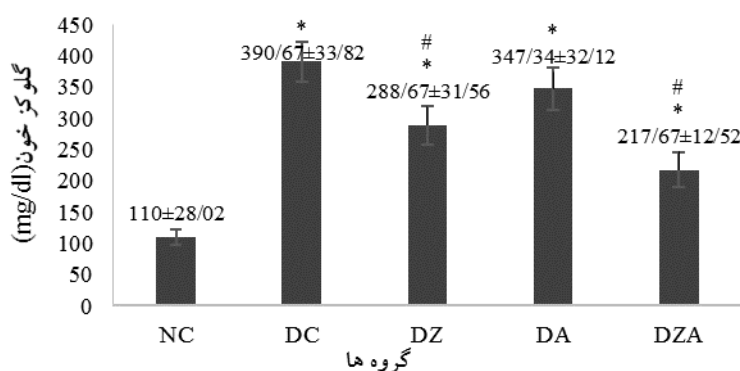
در ادامه، پس از پایان ۲۸ روز دوره‌ی آزمایش، همه موش‌های صحرایی در فاز استروس (با روش اسمیر واژینال) تحت بیهوشی عمیق قرار گرفته و و نمونه‌های خون از قلب آن‌ها جمع‌آوری گردید. نمونه‌های خون به منظور ایجاد لخته به مدت ۳۰ دقیقه در محیط آزمایشگاه قرار داده شد، سپس عمل سانتریفیوژ انجام گرفت. سرم تهیه شده جهت اندازه‌گیری گلوکز و انسولین با استفاده از کیت‌های شرکت پارس آزمون به ترتیب به روش اسپکتروفتومتری و الیزا، به آزمایشگاه منتقل شد.

برای بررسی بافت‌ها نیز، پس از آسان کشتی رت‌ها، بلافاصله پانکراس (از قسمت‌های متصل به طحال) هر موش صحرایی از بدن خارج و به منظور تثبیت، درون فرمالین سالی ۱۰٪ قرار داده شد، سپس به روش تهیه مقاطع بافتی برش‌هایی به ضخامت ۵-۶ میکرومتر تهیه و پس از آن برش‌ها با روش هماتوکسیلین-ائوزین رنگ‌آمیزی شدند و سپس مورد مطالعه هیستولوژیک و هیستومتریکی قرار گرفتند.

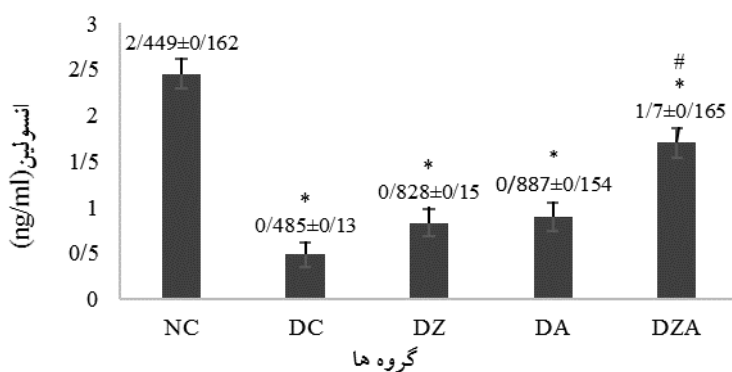
در این مطالعه تعداد و اندازه جزایر لانگرهانس با استفاده از لنز Digital Dino-Lite و نرم‌افزار Dino Capturel شمارش گردید. برای اندازه‌گیری تعداد جزایر پس از تهیه ۵ برش بافتی از هر یک از نمونه‌ها، ۵ میدان میکروسکوپی با بزرگ‌نمایی 100x به طور تصادفی انتخاب و پس از شمارش جزایر، تعداد متوسط جزایر به دست آمد (۲۰). همچنین جهت اندازه‌گیری قطر جزایر هر برش بافتی، ۵ میدان دید میکروسکوپی با بزرگ‌نمایی 400x به طور تصادفی انتخاب و قطر کوچک و بزرگ هر یک از جزایر موجود در میدان دید بر حسب میکرومتر تعیین و با قرار دادن اندازه‌ها در فرمول، میانگین قطر

نصف دز آتورواستاتین و سولفات روی قابل ملاحظه تر بود. همچنین تعداد جزایر لانگرهانس در گروه‌های تیمار شده با آتورواستاتین و ترکیبی از نصف دز آتورواستاتین و سولفات روی در مقایسه با گروه شاهد دیابتی به طور معنی‌دار ($p < 0/05$) افزایش یافت ولی در گروه دیابتی تحت تیمار با سولفات روی نسبت به گروه شاهد دیابتی افزایش معنی‌داری ($p < 0/05$) را نشان نداد.

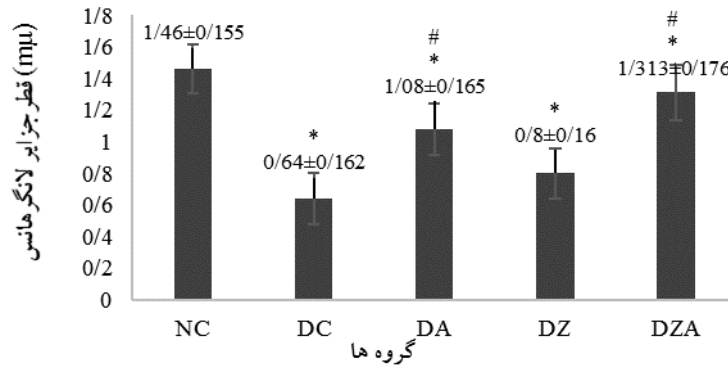
مشاهده می‌گردد، در ساختار بافتی پانکراس گروه‌های مورد مطالعه از نظر قطر و تعداد جزایر لانگرهانس تفاوت‌های قابل توجهی وجود دارد. بطوری که تعداد و قطر جزایر لانگرهانس در گروه شاهد دیابتی در مقایسه با گروه شاهد سالم بطور معنی‌دار ($p < 0/05$) کاهش یافت. قطر جزایر لانگرهانس در گروه‌های تحت تیمار با آتورواستاتین، سولفات روی و ترکیبی از نصف دز این دو در مقایسه با گروه شاهد دیابتی به طور معنی‌دار افزایش یافت که این افزایش در گروه دیابتی تیمار شده با ترکیبی از



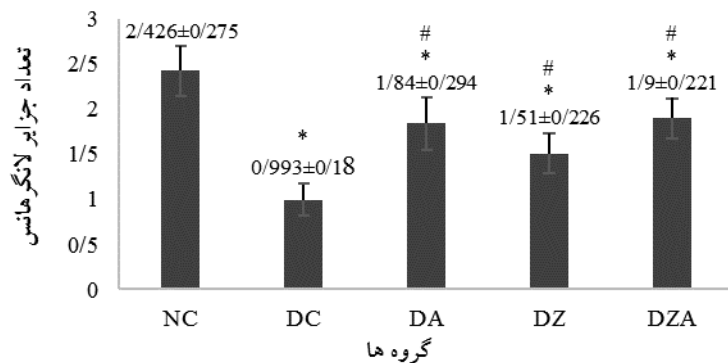
نمودار ۱: مقایسه اثر تیمار خوراکی آتورواستاتین، سولفات روی و ترکیب این دو بر میزان گلوکز سرم موش‌های صحرایی دیابتی شده با استرپتوزوتوسین. NC: گروه شاهد سالم، DC: گروه شاهد دیابتی، DZ: گروه دیابتی تیمار شده با 30mg/kg سولفات روی، DA: گروه دیابتی تیمار شده با 20mg/kg آتورواستاتین، DZA: گروه دیابتی تیمار شده با 15mg/kg سولفات روی + 10mg/kg آتورواستاتین. هر ستون Mean ± SD را نشان می‌دهد. * $p < 0/05$ تفاوت معنی‌دار نسبت به گروه NC و # $p < 0/05$ تفاوت معنی‌دار نسبت به گروه DC را نشان می‌دهد.



نمودار ۲: مقایسه اثر تیمار خوراکی آتورواستاتین، سولفات روی و ترکیب این دو بر میزان انسولین سرم موش‌های صحرایی دیابتی شده با استرپتوزوتوسین. NC: گروه شاهد سالم، DC: گروه شاهد دیابتی، DZ: گروه دیابتی تیمار شده با 30mg/kg سولفات روی، DA: گروه دیابتی تیمار شده با 20mg/kg آتورواستاتین، DZA: گروه دیابتی تیمار شده با 15mg/kg سولفات روی + 10mg/kg آتورواستاتین. هر ستون Mean ± SD را نشان می‌دهد. * $p < 0/05$ تفاوت معنی‌دار نسبت به گروه NC و # $p < 0/05$ تفاوت معنی‌دار نسبت به گروه DC را نشان می‌دهد.



نمودار ۳: مقایسه اثر تیمار خوراکی آتورواستاتین، سولفات روی و ترکیب این دو بر تعداد جزایر لانگرهانس موش‌های صحرایی دیابتی شده با استرپتوزوتوسین. NC: گروه شاهد سالم، DC: گروه شاهد دیابتی، DA: گروه دیابتی تیمار شده با 20mg/kg آتورواستاتین، DZ: گروه دیابتی تیمار شده با 30mg/kg سولفات روی، DZA: گروه دیابتی تیمار شده با 15mg/kg سولفات روی + 10mg/kg آتورواستاتین. هر ستون Mean ± SD را نشان می‌دهد. * $p < 0/05$ تفاوت معنی دار نسبت به گروه NC و # $p < 0/05$ تفاوت معنی دار نسبت به گروه DC را نشان می‌دهد.

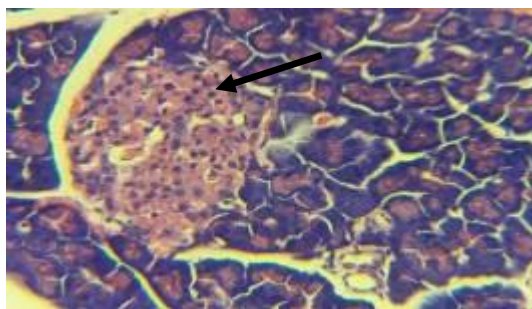


نمودار ۴: مقایسه اثر تیمار خوراکی آتورواستاتین، سولفات روی و ترکیب این دو بر قطر جزایر لانگرهانس (μm) موش‌های صحرایی دیابتی شده با استرپتوزوتوسین. NC: گروه شاهد سالم، DC: گروه شاهد دیابتی، DA: گروه دیابتی تیمار شده با 20mg/kg آتورواستاتین، DZ: گروه دیابتی تیمار شده با 30mg/kg سولفات روی، DZA: گروه دیابتی تیمار شده با 15mg/kg سولفات روی + 10mg/kg آتورواستاتین. هر ستون Mean ± SD را نشان می‌دهد. * $p < 0/05$ تفاوت معنی دار نسبت به گروه NC و # $p < 0/05$ تفاوت معنی دار نسبت به گروه DC را نشان می‌دهد.

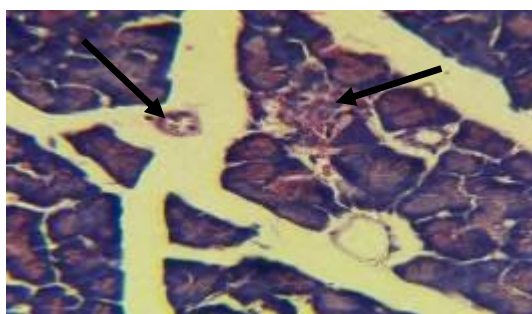
یافته‌های بافت شناسی:

التهاب و آتروفی نسبت به گروه شاهد دیابتی دیده می‌شود (شکل C و D). در گروه دیابتی دریافت کننده ترکیبی از نصف دز آتورواستاتین و سولفات روی نیز تعداد و اندازه جزایر نسبت به گروه شاهد دیابتی افزایش داشت که این افزایش قابل ملاحظه (معنی‌دار) بوده و آثار آتروفی و التهاب نسبت به گروه شاهد دیابتی کاهش چشمگیری داشت (شکل E). در کل با توجه به نتایج بافتی، گروه تحت تیمار با ترکیبی از نصف دز آتورواستاتین و سولفات روی توانسته بود آثار تخریبی ناشی از دیابت را بطور قابل ملاحظه تری کاهش دهد.

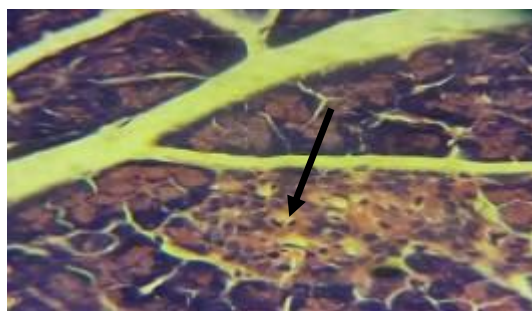
بررسی و مطالعه اسلایدهای بافت پانکراس گروه شاهد سالم نشان داد که اندازه و تعداد جزایر در این گروه طبیعی است و آثار التهاب و آتروفی در سلول‌های جزایر مشاهده نمی‌شود (شکل A). در گروه‌های دیابتی از تعداد و اندازه جزایر کاسته شده، جزایر لانگرهانس کوچکتر شده و سلول‌های آن دارای شکل نامنظم و هسته پیکنوزه شده می‌باشند، و آثار آتروفی و التهاب در بافت پانکراس این گروه قابل مشاهده است (شکل B). در گروه‌های دیابتی تیمار شده با سولفات روی و آتورواستاتین افزایش تعداد و اندازه جزایر لانگرهانس و کاهش



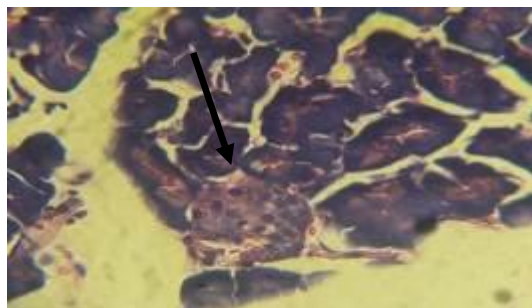
شکل A: در گروه شاهد سالم (NC)، اندازه و قطر جزایر لانگرهانس در حد طبیعی هستند و هیچ گونه ضایعه ای مانند آتروفی و التهاب در جزایر مشاهده نشد، برش عرضی از بافت پانکراس گروه شاهد سالم. درشت نمایی $400\times$ ، رنگ آمیزی H&E.



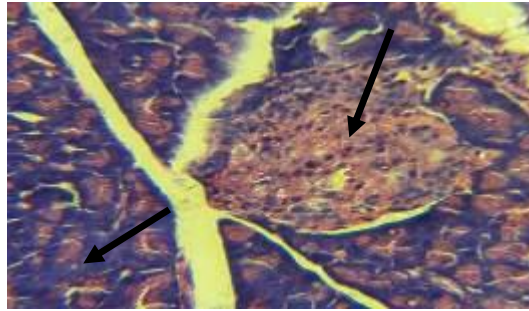
شکل B: در گروه شاهد دیابتی قطر جزایر کاسته شده و آثار التهاب و آتروفی و کانون های متعدد نکروز سلول های جزایر لانگرهانس نیز در این گروه به چشم می خورد، برش عرضی از بافت پانکراس گروه شاهد دیابتی. درشت نمایی $400\times$ ، رنگ آمیزی H&E.



شکل C: در گروه دیابتی تحت تیمار با سولفات روی افزایش اندازه و تعداد جزایر لانگرهانس و تا حدودی کاهش آثار التهاب و آتروفی و کانون های نکروز در مقایسه با گروه شاهد دیابتی مشاهده می شود، برش عرضی از بافت پانکراس گروه دیابتی تحت تیمار با سولفات روی. درشت نمایی $400\times$ ، رنگ آمیزی H&E.



شکل D: در گروه دیابتی تحت تیمار با آتورواستاتین مثل گروه دیابتی تحت تیمار سولفات روی، افزایش اندازه و تعداد جزایر لانگرهانس و کاهش آتروفی در مقایسه با گروه شاهد دیابتی دیده می شود، برش عرضی از بافت پانکراس گروه دیابتی تحت تیمار با آتورواستاتین. درشت نمایی $400\times$ ، رنگ آمیزی H&E.



شکل E: در گروه دیابتی تحت تیمار با ترکیبی از نصف دز آتورواستاتین و سولفات روی، افزایش تعداد و قطر جزایر و کاهش قابل ملاحظه آثار آتروفی و کانون‌های نکروز نسبت به بقیه گروه‌های دیابتی مشاهده شد. برش عرضی از بافت پانکراس گروه دیابتی تحت تیمار با ترکیبی از نصف دز آتورواستاتین و سولفات روی. درشت نمایی $\times 400$ ، رنگ آمیزی H&E.

بحث

رویشی رادیکال‌های آزاد و ماهیت ضدالتهابی است (۱۰). همان‌طور که نتایج تحقیقات قبلی نشان می‌دهد داروی آتورواستاتین باعث کاهش تولید رادیکال‌های آزاد و التهاب در بافت‌های مختلف بدن در شرایط دیابت و پرفشاری از جمله بافت پانکراس و مغز می‌شود (۲۵،۲۶). پژوهش‌های مختلف نشان می‌دهند که ترکیبات دارای خاصیت آنتی‌اکسیدانی دارای نقش آنتی‌هایپرگلیسمیک می‌باشند. این ترکیبات عوارض دیابت را کاهش می‌دهند (۲۷). آتورواستاتین علی‌رغم داشتن خاصیت آنتی‌اکسیدانی، ضدالتهابی و حفاظتی و ترمیمی بر بافت‌ها در برابر آسیب، بر میزان گلوکز خون حیوانات دیابتی بی‌تأثیر است. هر چند در بررسی نتایج مطالعات انجام شده در این زمینه، تناقض‌های هم مشاهده می‌شود (۲۶). با توجه به این، معدودی از محققین اعتقاد دارند که استاتین‌ها باعث تحریک سلول‌های جزایر لانگرهانس شده و ترشح انسولین را افزایش می‌دهند و بدین وسیله گلوکز خون را کاهش می‌دهند (۲۸). ولی اکثر محققین بر این عقیده استوارند که داروی آتورواستاتین و سایر استاتین‌ها بر گلوکز خون بی‌تأثیرند و یا حتی در موارد اندک برخی محققین اعتقاد دارند که این داروها باعث تشدید دیابت هم می‌شوند (۳۰،۳۱). در کل می‌توان گفت آتورواستاتین می‌تواند از راه مهار فرآیند استرس‌اکسیداتیو و التهاب پانکراس، از آسیب‌های ایجاد شده و نکروز بافت پانکراس در طی دیابت جلوگیری به عمل آورد بدون اینکه تأثیر قابل ملاحظه‌ای بر سطح انسولین و گلوکز خون داشته باشد.

استرپتوزوتوسین آنتی‌بیوتیکی است که به دلیل تولید رادیکال‌های آزاد و کاهش فعالیت آنتی‌اکسیدانی مکرراً برای ایجاد دیابت تجربی نوع I و یا عوارض ناشی از دیابت نوع II در موش‌های صحرایی استفاده می‌شود (۲۲). این دارو با تولید سیتوکین‌ها و رادیکال‌های آزاد سبب ایجاد التهاب و تخریب سلول‌های بتای پانکراس می‌شود. و در نتیجه سبب ایجاد دیابت نوع I می‌شود (۲۳،۲۴).

در مطالعه حاضر اثر ترکیبی آتورواستاتین و سولفات روی بر کنترل هیپرگلیسمی و اثرات هیستوپاتولوژیک پانکراس در موش‌های صحرایی دیابتی شده بررسی گردید. اولین متغیر مورد سنجش در مطالعه حاضر، میزان گلوکز خون حیوانات بود. همان‌طور که مسلم است به دنبال دیابتی شدن رت‌ها افزایش قند خون به عنوان یکی از علائم بارز دیابتی شدن در آزمایش‌های ما مشاهده شد و مصرف آتورواستاتین به تنهایی در تحقیق حاضر نتوانست بر میزان گلوکز خون حیوانات دیابتی، تأثیر معنی‌داری داشته باشد، در حالیکه میزان قندخون در گروه‌های تحت تیمار با سولفات روی و ترکیبی از نصف دز آتورواستاتین و سولفات روی به طور معنی‌داری کاهش یافت که این کاهش در گروه تحت تیمار ترکیبی چشمگیرتر بود (نمودار ۱). دومین متغیر مورد بررسی ما، میزان انسولین سرم بود که با مصرف ترکیبی از نصف دز آتورواستاتین و سولفات روی به شکل کاملاً بارزی (معنی‌داری) در حیوانات دیابتی کاهش یافت (نمودار ۲). براساس نتایج تحقیقات قبلی، آتورواستاتین دارای خاصیت

با این وجود، روی به عنوان یک عنصر معدنی علاوه بر خاصیت آنتی‌اکسیدانتی، نقش مهمی در هموستاز گلوکز و درمان دیابت دارد (۳۰). مطالعات مختلف نشان دادند بین روی با گلوکز ارتباط معکوسی وجود دارد، در این مطالعات کمبود روی منجر به افزایش گلوکز و مصرف مکمل روی منجر به کاهش گلوکز خون شده است (۳۲،۳۳). که با نتایج مطالعه حاضر هم خوانی دارد. همچنین از سال‌ها پیش وجود ارتباط فیزیکی و شیمیایی میان انسولین و روی ثابت شده است. روی در همه مراحل متابولیسم انسولین نظیر تولید، ترشح و ذخیره‌سازی نقش دارد و یک نقش حفاظتی در برابر تخریب سلول‌های بتا ایفا می‌کند. عدم وجود این عنصر توانایی سلول‌های بتای پانکراس را در پاسخ به بدن برای تولید و ترشح انسولین تحت تاثیر قرار می‌دهد (۳۴). کمبود روی به عنوان یک عنصر ضدالتهاب می‌تواند صدمات القاء شده توسط سیتوکین‌ها در تهاجم خودایمنی را تشدید کند که این موجب تخریب سلول‌های بتا می‌شود (۳۵). به نظر می‌رسد روی با اعمال اثرات شبه انسولین با حمایت از انتقال سیگنال انسولین و با کاهش تولید سیتوکین که در طول پروسه‌ی التهاب در پانکراس منجر به مرگ سلول بتا می‌شود، نقش دارد به همین دلیل برای بهبود تولید و ترشح انسولین و کنترل قند خون در دیابت تیپ ۲ و ۱ در انسان و حیوان روی با اهمیت شمرده شده است (۳۶،۳۷).

در مورد مکانیسم اثر تخریبی دیابت بر سلول‌های بتای جزایر لانگرهانس توضیحات مختلفی می‌توان بیان کرد. تخریب سلول‌های بتا در افراد دیابتی ممکن است به دلیل مواد شیمیایی خارجی محیط یا رژیم غذایی، عفونت‌های ویروسی، استرس اکسیداتیو، التهاب یا عوامل ایمنی مثل اختلال خودایمنی باشد (۳۸).

نتایج به دست آمده در این پژوهش نشانگر آن است که تغییرات بافت پانکراس از نظر کاهش قطر و تعداد جزایر در رت‌های دیابتی درمان نشده، همتای تغییرات بافتی در پانکراس افراد مبتلا به دیابت تیپ یک می‌باشد (۳۹-۴۱). این تغییرات بافتی پانکراس در رت‌های دیابتی تیمار شده با

ترکیبی از نصف دز آتورواستاتین و سولفات روی تا حد زیادی کنترل شد که این نشانگر اثر بهتر تیمار ترکیبی آتورواستاتین و سولفات روی در بهبود و بازسازی بافت پانکراس و کاهش التهاب جزایر لانگرهانس می‌باشد. همسو با نتایج مطالعه حاضر، تحقیقات کاظمی و همکاران (۱۳۸۹)، نشان داد که تغییرات معنی‌داری در میانگین قطر جزایر لانگرهانس در گروه مبتلا به دیابت نسبت به گروه سالم وجود دارد، به طوری که میانگین اندازه جزایر در گروه مبتلا به دیابت نسبت به گروه سالم به گونه معنی‌دار کاهش یافته بود (۴۲). تحقیقات xiu و همکاران (سال ۲۰۰۱) نشان داد که در بیماری دیابت تعداد و اندازه جزایر لانگرهانس کاهش می‌یابد و سلول‌های جزایر دچار آتروفی می‌شوند (۲۴). همچنین Soleimani و همکاران در سال ۲۰۰۷ گزارش کردند که در موش‌های صحرایی دیابتی شده با استرپتوزوتوسین جزایر لانگرهانس دارای شکل نامنظم، کوچک و تحلیل رفته، تیره، دارای سیتوپلاسم اندک، هسته پیکنوزه شده و علائم مرگ سلولی نظیر نکروز بودند و همچنین تعداد سلول‌های بتا در این جزایر بسیار کاهش یافته بودند. آنها بیان کردند که نفوذ لنفوسیت‌ها همراه تعداد اندکی از ماکروفاژها و نوتروفیل‌ها می‌تواند نشان‌دهنده شکل‌گیری یک واکنش خودایمن باشد که سبب از بین رفتن سلول‌های جزایر لانگرهانس مخصوصاً سلول‌های بتا گردیده است (۴۳). بنابراین، جهت جلوگیری از تولید سایتوکاین‌ها و رادیکال‌های آزاد که سبب ایجاد التهاب و تخریب سلول‌های بتا می‌شوند، استفاده از ترکیباتی که هم خاصیت ضددیابتی داشته باشد و هم خاصیت آنتی‌اکسیدانی و ضدالتهابی می‌تواند از اهمیت بسزایی برخوردار باشد. زیرا این ترکیبات با مهار شرایط استرس اکسیداتیو و التهاب، منجر به افزایش تقسیمات و افزایش قدرت ترمیم سلولی می‌شوند (۴۴). از آنجایی که افزایش ترشح انسولین رابطه مستقیم با فرایند ترمیم جزایر لانگرهانس دارد (۴۵)، لذا بهبود در قطر و تعداد جزایر لانگرهانس در گروه‌های دیابتی تیمار شده با آتورواستاتین و سولفات روی، مخصوصاً گروه تحت تیمار ترکیبی را می‌توان به خاصیت ضددیابتی، آنتی‌اکسیدانی و ضدالتهابی این ترکیبات نسبت داد.

نتیجه‌گیری

بنابر نتایج حاصل از این مطالعه، کاربرد درمانی داروهایی آتورواستاتین و سولفات‌روی به صورت ترکیبی در نصف دزهای بهینه در قیاس با تجویز انفرادی دز کامل هر یک از این داروها دارای اثرات مثبتی بر فاکتورهای دخیل در کنترل گلوکز و انسولین خون در دیابت خواهد شد. بنابراین استفاده از این رهیافت دارویی (درمان ترکیبی) به عنوان یک استراتژی سودمند در درمان بیماری دیابت که طیف گسترده‌ای از عوامل در ایجاد و بروز عوارض ناشی از آن دخیل هستند پیشنهاد می‌گردد. هرچند که به منظور یافتن سایر سازوکارهای احتمالی

تحقیقات بیشتری نیازمند می‌باشد.

سپاسگزاری

این پژوهش در قالب پایان نامه کارشناسی ارشد بیوشیمی به شماره ثبت ۱۳۸-۲ع با حمایت مالی معاونت پژوهشی دانشکده علوم، دانشگاه ارومیه انجام شده است. بدین وسیله از این دانشگاه به دلیل حمایت مالی و مسئول محترم آزمایشگاه بیوشیمی سرکار خانم ندا فرناد و جناب آقای حازقی کارشناس محترم آزمایشگاه بافت و جنین شناسی به منظور همیاری و مساعدت در انجام پروژه حاضر، صمیمانه تشکر و قدردانی می‌شود.

References:

- 1- Bailey CJ, Day C. *Traditional plant medicines as treatments for diabetes*. Diabetes care 1989; 12(8): 553-64.
- 2- Nathan DM, Buse JB, Davidson MB, Ferrannini E, Holman RR, Sherwin R, et al. *Medical management of hyperglycemia in type 2 diabetes: a consensus algorithm for the initiation and adjustment of therapy*. Diabet care 2009; 22(1): 193-203.
- 3- Day C. *Traditional plant treatments for diabetes mellitus: pharmaceutical foods*. British J Nutr 1998; 80(1): 5-6.
- 4- Jones AW, Sagarduy A, Ericsson E, Arnqvist HJ. *Concentrations of acetone in venous blood samples from drunk drivers, type -I diabetic outpatients, and healthy blood donors*. J Anal Toxi 1993; 17(3): 182-5.
- 5- Bolen S, Feldman L, Vassy J, Wilson L, Yeh HC, Marinopoulos S, et al. *Systematic review: comparative effectiveness and safety of oral medications for type 2 diabetes mellitus*. Annal Inter med 2007; 147(6): 386-99.
- 6- Galer BS, Gianas A, Jensen MP. *Painful diabetic polyneuropathy: epidemiology, pain description, and quality of life*. Diabetes Res Clin Pract 2000; 47(2): 123-8.
- 7- Arboix A, García-Eroles L, Oliveres M, Targa C, Balcells M, Massons J. *Pretreatment with statins improves early outcome in patients with first-ever ischaemic stroke: a pleiotropic effect of statins or a beneficial effect of hypercholesterolemia?*. BMC neur 2010; 10(1): 47.
- 8- Grip O, Janciauskiene S, Bredberg A. *Use of atorvastatin as an anti-inflammatory treatment in Crohn's disease*. British J pharm 2008; 155(7): 1085-92.
- 9- Li J, Sun YM, Wang LF, Li ZQ, Pan W, Cao HY. *Comparison of effects of simvastatin versus atorvastatin on oxidative stress in patients with coronary heart disease*. Clinical cardiology 2010; 33(4): 222-7.

- 10- Bray TM, Bettger WJ. *The physiological role of zinc as an antioxidant*. Free Radical Biology and Med 1990; 8(3): 281-91.
- 11- Prasad AS, Bao B, Beck FW, Kucuk O, Sarkar FH. *Antioxidant effect of zinc in humans*. Free Rad Bio Med 2004; 37(8): 1182-90.
- 12- Anderson RA, Roussel AM, Zouari N, Mahjoub S, Matheau JM, Kerkeni A. *Potential antioxidant effects of zinc and chromium supplementation in people with type 2 diabetes mellitus*. J American College Nutr 2001; 20(3): 212-8.
- 13- Chausmer AB. *Zinc, insulin and diabetes*. J American College Nutr 1998; 17(2): 109-15.
- 14- Suji G, Sivakami S. *Approaches to the treatment of diabetes mellitus: an overview*. Cellular molecular bio (Noisy-le-Grand, France) 2003; 49(4): 635-9.
- 15- Chen X, Hu X, Zou Y, Pi R, Liu M, Wang T, et al. *Combined treatment with minocycline and prednisone attenuates experimental autoimmune encephalomyelitis in C57 BL/6 mice*. J neur 2009; 210(1): 22-9.
- 16- Conway D, Cohen JA. *Combination therapy in multiple sclerosis*. Lancet Neur 2010; 9(3): 299-308.
- 17- Buckingham J, Cooper CM, Purchase R. *Natural Products Desk Reference*. CRC Press; 2015 Nov 18.
- 18- Sancheti S, Bafna M, Seo SY. *Antihyperglycemic, antihyperlipidemic, and antioxidant effects of Chaenomeles sinensis fruit extract in streptozotocin-induced diabetic rats*. European Food Res Techno 2010; 231(3): 415-21.
- 19- Hosseinzadeh H, Ramezani MO, Danaei AR. *Antihyperglycaemic effect and acute toxicity of Securigera 20-securidaca L. seed extracts in mice*. Phyt Res 2002; 16(8): 745-7. [Persian]
- 20- Soudamani S, Yuvaraj S, Malini T, Balasubramanian K. *Experimental diabetes has adverse effects on the differentiation of ventral prostate during sexual maturation of rats*. Anat Rec A Discov Mol Cell Evol Biol 2005; 287(2): 1281-9.
- 21- Asgary S, Parkhideh S, Solhpour A, Madani H, Mahzouni P, Rahimi P. *Effect of ethanolic extract of Juglans regia L. on blood sugar in diabetes-induced rats*. J med food 2008; 11(3): 533-8.
- 22- Li XM. *Protective effect of Lycium barbarum polysaccharides on streptozotocin-induced oxidative stress in rats*. Inter J bio macromolecules 2007; 40(5): 461-5.
- 23- Ahmadi S, Karimian SM, Sotoudeh M, Bahadori M. *Histological and immunohistochemical study of pancreatic islet beta cells of diabetic rats treated with oral vanadyl sulphate*. Med J Islam Rep Iran (MJIRI) 2002; 16(3): 173-8. [Persian]
- 24- Xiu LM, Miura AB, Yamamoto K, Kobayashi T, Song QH, Kitamura H, et al. *Pancreatic islet regeneration by ephedrine in mice with streptozotocin-induced diabetes*. American J Chin med 2001; 29(3): 493-500.
- 25- Mohammadi MT, Ramezani Binabaj M, Mirjalili MH, Ghaed nia Jahromi, Mojtaba, Jafari M, et al.

- Effect of Atorvastatin on Pancreatic Oxidative Stress in Streptozotocin-induced Diabetic Rat.* Iranian J Endo Met 2013; 15(2): 197-204. [Persian]
- 26- Mohammadi MT, Amini R, Jahanbakhsh Z, Shekarforoush S. *Effects of atorvastatin on the hypertension-induced oxidative stress in the rat brain.* Iran bio J 2013; 17(3): 152. [Persian]
- 27- Attele AS, Zhou YP, Xie JT, Wu JA, Zhang L, Dey L, et al. *Antidiabetic effects of Panax ginseng berry extract and the identification of an effective component.* Diabetes 2002; 51(6): 1851-8.
- 28- Antonopoulos S, Mikros S, Kokkoris S, Protopsaltis J, Filioi K, Karamanolis D, et al. *A case of acute pancreatitis possibly associated with combined salicylate and simvastatin treatment.* Jop 2005; 6(3): 264-8.
- 29- Mohammadi MT, Jahromi MG, Mirjalili MH, Binabaj MR, Jafari M, Salem F. *Atorvastatin inhibits brain oxidative stress of Streptozotocin-induced diabetic rat.* J Experimental App Animal Sci 2013; 1(1): 35-43. [Persian]
- 30- Koh KK, Sakuma I, Quon MJ. *Differential metabolic effects of distinct statins.* Atherosclerosis 2011; 215(1): 1-8.
- 31- Umrani RD, Paknikar KM. *Zinc oxide nanoparticles show antidiabetic activity in streptozotocin-induced Type 1 and 2 diabetic rats.* Nanomed 2014; 9(1): 89-104. [Persian]
- 32- Hussain SA, Khadim HM, Khalaf BH, Ismail SH, Hussein KI, Sahib AS. *Effects of melatonin and zinc on glycemic control in type 2 diabetic patients poorly controlled with metformin.* Saudi med J 2006; 27(10): 1483-8. [Persian]
- 33- Rasheed K, Tariq MI, Munir C, Hussain I, Siddiqui HL. *Synthesis, characterization and hypoglycemic activity of Zn (II), Cd (II) and Hg (II) complexes with glibenclamide.* Chem Pharm Bull 2008; 56(2): 168-72.
- 34- Jansen J, Karges W, Rink L. *Zinc and diabetes—clinical links and molecular mechanisms.* J nutritional biochem 2009; 20(6): 399-417.
- 35- Chausmer AB. *Zinc, insulin and diabetes.* J American College Nutr 1998; 17(2): 109-15.
- 36- Peterson DG, Scrimgeour AG, McClung JP, Koutsos EA. *Moderate zinc restriction affects intestinal health and immune function in lipopolysaccharide-challenged mice.* J nutr biochem 2008; 19(3): 193-9.
- 37- Yamaoka J, Kume T, Akaike A, Miyachi Y. *Suppressive effect of zinc ion on iNOS expression induced by interferon- γ or tumor necrosis factor- α in murine keratinocytes.* J dermatol sci 2000; 23(1): 27-35.
- 38- Marles RJ, Farnsworth NR. *Antidiabetic plants and their active constituents.* Phytomed 1995; 2(2): 137-89.
- 39- McGee JO, Isaacson PG, Wright NA, editors. *Oxford Textbook of Pathology: Principles of pathology; 2a i 2b.* Pathology of systems. Oxford University Press; 1992.
- 40- Huang SW, Plaut MS, Taylor GE, Manclark CR. *The development and the abrogation of murine immune insulinitis induced with streptozotocin.* Ped Res 1980; 14(4).

- 41- Wright JR, Lefkowitz JB, Schreiner G, Lacy PE. *Essential fatty acid deficiency prevents multiple low-dose streptozotocin-induced diabetes in CD-1 mice*. Proc Nat Acad Sci 1988; 85(16): 6137-41.
- 42- Kazemi S, Asgari S, Moshtaghian SJ, Rafieian M, Mahzooni P. *Preventive Effect of Pumpkin (Cucurbita Pepo L.) on Diabetic Index and Histopathology of Pancreas in Alloxan-Induced Diabetes in Rats*. J Isfahan Med School 2011; 28(117): 872-881. [Persian]
- 43- Soleimani S, Azarbaizani FF, Nejati V. *The effect of Equisetum arvense L.(Equisetaceae) in histological changes of pancreatic β -cells in streptozotocin-induced diabetic in rats*. Pak J Biol Sci 2007; 10(23): 4236-40.[Persian]
- 44- Rajendran P, Nandakumar N, Rengarajan T, Palaniswami R, Gnanadhas EN, Lakshminarasaiiah U, et al. *Antioxidants and human diseases*. Clin Chim Acta 2014; 436: 332-47.
- 45- Ahmadi S, Karimian SM, Sotoudeh M, Bahadori M. *Histological and immunohistochemical study of pancreatic islet beta cells of diabetic rats treated with oral vanadyl sulphate*. Med J Islamic republic Iran 2002; 3: 173-8. [Persian]

The effect of combined Atorvastatin and zinc sulfate on serum level of insulin, glucose, and histology of pancreas in streptozotocin-induced diabetic rats

Zahra Karampour-Qibchag ^{*1}, Reza Heidari ²

^{1,2}Department of Biology, Faculty of Science, Urmia University, Urmia, Iran

Received: 1 Jul 2017

Accepted: 16 Sep 2017

Abstract

Introduction: Diabetes is an abnormality in metabolism, which occurs because of hyperglycemia resulting from failure in insulin release, function, or both. This study was conducted to investigate the effect of combined atorvastatin and zinc on serum levels of glucose and insulin and morphology of pancreas in type 1 diabetic rats.

Methods: In this experimental study, 40 female Wistar rats were randomly divided into five groups (n=8): normal control (NC), diabetic control (DC), diabetic rats treated with 20mg/kg atorvastatin (DA), 30mg/kg zinc oxide (DZ) and combination of each drug in half dose (DZA). Diabetes was induced by intraperitoneal injection of 60 mg/kg streptozotocin. One week after streptozotocin injection, animals were treated with gastric gavage daily for one month. At the end of the treatment, rats sacrificed and fasting blood samples were collected from cervical vein and serum levels of glucose and insulin were measured with commercial kits by spectrophotometry and elisa, respectively. The pancreas of rats were removed and fixed and after tissue processing stained with H&E for light microscopic investigations. At the end, the data were analyzed statistically by SPSS software, ANOVA and Tukey tests.

Results: The results showed that zinc and atorvastatin caused the decrease of blood sugar and increase of insulin, as well as the decrease of the complications of diabetes, such as damage to pancreatic tissue, and reducing the number and diameter of the pancreatic islets. The combined of zinc and atorvastatin followed the decreasing of the lower levels of diabetic complications, caused the significant decreasing ($p<0/05$) of the blood sugar and increasing insulin.

Conclusion: It seems that a combination of atorvastatin and zinc has synergistic benefits to control of the glucose levels and insulin as well as improving pancreatic islets.

Keywords: Type 1 Diabetes, Atorvastatin, Zinc, Insulin, Glucose

This paper should be cited as:

Karampour-Qibchag Z, Heidari R. The effect of combined Atorvastatin and zinc sulfate on serum level of insulin, glucose, and histology of pancreas in streptozotocin-induced diabetic rats. J Shahid Sadoughi Univ Med Sci 2018; 25(11): 864-77.

*Corresponding author: Tel: 09332139884, email: zkarampour@yahoo.com