Journal of Shahid Sadoughi University of Medical Sciences
Vol. 25, No.5, Aug 2017
Pages: 381-395

مجله علمی پژوهشی دانشگاه علوم پزشکی شهید صدوقی یزد
دوره ۲۵، شماره ۵، مرداد ۱۳۹۶
صفحه: ۳۹۵-۳۸۱

بررسی فعالیت آنزیم‌های آلکالین فسفاتاز، لاکتات دهیدروژناز، ترانس آمینازها و تغییرات هیستوپاتولوژیک کبد بعد از مواجهه با اکسید نیکل و نانوذره اکسید نیکل در موش صحرایی

آیدین مرزبان[۱]، باقر سید علیپور*[۲]، منیژه میان آبادی[۳]، علی طراوتی[۴]

چکیده

مقدمه: نیکل و ترکیبات نیکل به‌طور گسترده‌ای در صنعت، نانوپزشکی و رادیوتراپی استفاده می‌شود. با این حال، سمیت نانوذره نیکل و ترکیبات نیکل هنوز به طور کامل مشخص نیست. در این مطالعه، سمیت نانوذره اکسید نیکل و اکسید نیکل با استفاده از روش‌های تشخیصی پزشکی همانند تست‌های بیوشیمیایی و تغییرات هیستوپاتولوژیک کبد در موش مورد بررسی قرار گرفت.

روش بررسی: در این مطالعه تجربی، ۴۹ موش صحرایی نر به صورت تصادفی به هفت گروه شامل یک گروه کنترل و شش گروه تیمار (سه گروه با نانوذره اکسید نیکل و سه گروه با اکسید نیکل) در غلظت‌های ۱۰، ۲۵ و ۵۰ میلی‌گرم بر کیلوگرم وزن بدن تقسیم شدند. تزریق به صورت درون صفاقی به مدت هشت روز متوالی انجام شد. پس از پایان یافتن دوره تزریق خون‌گیری از قلب موش‌ها انجام شد و فعالیت آنزیم‌های کبدی خون اندازه‌گیری شد. پس از کالبدشکافی موش‌ها، بافت کبد جهت بررسی هیستوپاتولوژی با روش هماتوکسیلین و ائوزین رنگ‌آمیزی شدند. داده‌ها با نرم‌افزار SPSS نسخه ۲۱ به روش آنالیز واریانس یک‌طرفه (آنوا) و تست تعقیبی توکی مورد تجزیه و تحلیل قرار گرفت.

نتایج: یافته‌ها نشان داد که میزان فعالیت آنزیم‌های لاکتات دهیدروژناز، آسپارتات آمینوترانسفراز، آلانین آمینوترانسفراز و آلکالن فسفاتاز در گروه تیمار در مقایسه با گروه کنترل افزایش معنی‌داری داشته است ($P<۰/۰۵$). مطالعه آسیب‌شناسی طیفی از تغییرات هیستوپاتولوژیک از جمله اینفیلتریشن سلول‌های آماسی، پرخونی و سیروز را در بافت کبد نشان داد.

نتیجه‌گیری: نتایج حاصل از این مطالعه نشان می‌دهد که قرار گرفتن در معرض دوزهای مختلف اکسید نیکل و نانوذرات اکسید نیکل می‌تواند درجات مختلفی از آسیب‌های کبدی را در مسیر وابسته به دوز القاء کند. بنابراین، افزایش غلظت آنزیم‌های کبدی و تغییرات هیستوپاتولوژی کبد سمیت نانوذره اکسیدنیکل و نانوذرات اکسید نیکل را تائید می‌کند.

واژه‌های کلیدی: اکسید نیکل، نانوذره اکسید نیکل، تست‌های بیوشیمیایی، هیستوپاتولوژیک، موش صحرایی

۳،۱- گروه زیست شناسی ، دانشکده علوم پایه، دانشگاه گلستان، گرگان
۴،۲- گروه زیست شناسی سلولی و مولکولی، دانشکده علوم پایه، دانشگاه مازندران، بابلسر
*(نویسنده مسئول)؛تلفن: ۰۱۱۳۵۳۰۲۴۰۵، پست الکترونیکی: b.alipour81@gmail.com
تاریخ دریافت: ۱۳۹۶/۱/۱۴ تاریخ پذیرش: ۱۳۹۶/۴/۱۵

[Downloaded from jssu.ssu.ac.ir on 2024-10-12]

مقدمه

نیکل یک فلز سفید نقره‌ای با جلای بالا، سخت، هادی و دارای قابلیت تغییر حالت است. نیکل ابتدا به صورت ترکیب با اکسیژن و سولفور به عنوان اکسید و سولفید در پوسته زمین کشف شده است. راه‌های ورود نیکل به بدن انسان از طریق هوا، آشامیدن آب، خوردن غذا و کشیدن سیگار است. ممکن است بر اثر تماس پوست با خاک یا آب آلوده به نیکل، مقداری نیکل وارد بدن انسان شود. جذب گوارشی این فلز به کندی انجام می‌شود اما استنشاق فیوم‌های نیکل موجب جذب آن می‌شود. مقدار نیکل در طبیعت بسیار کم است. در صورتی که افراد از سبزی‌های حاصل از مناطق آلوده به نیکل تغذیه کنند، مقدار زیادی نیکل وارد بدنشان می‌شود. مقدار اندک نیکل برای انسان ضروری است اما اگر مقدار آن افزایش یابد، برای سلامت انسان خطرناک است. در بسیاری از تحقیقات گزارش شده است نفوذ ذرات نیکل به پوست منجر به حساسیت به نیکل و همچنین تنفس ذرات نیکل منجر به ایجاد التهاب و آسیب ریه می‌شود (۱).

نیکل شانس مبتلا شدن به سرطان ریه، سرطان بینی، سرطان حنجره و سرطان پروستات را افزایش می‌دهد. پس از اینکه فرد در معرض گاز نیکل قرار گرفت، دچار کسالت و سرگیجه می‌شود. آب آوردن ریه‌ها، مشکلات تنفسی، کاهش توانایی تولید مثل، آسم و برونشیت مزمن، حساسیت‌هایی از قبیل خارش پوست (به خصوص هنگام استفاده از جواهرات) و نارسایی قلبی از اثرات نیکل است. نیکل در همه جای طبیعت وجود دارد و مواجهه جمعیت‌های عمومی عمدتاً از طریق سیگار، هوا، آب و غذا است. اما میزان نیکل در این مواد آن‌قدر کم است که از نظر سم‌شناسی کم اهمیت است. عمده‌ترین خطر مواجهه با نیکل در کارگرانی می‌باشد که در مشاغل چون استخراج معادن، صنایع ذوب، آبکاری الکترونیک، باطری‌سازی و جوشکاری مشغول بکارند. در حال حاضر تنفس و پوست به عنوان مهم‌ترین مسیرهای مواجهه با این فلز در جوامع انسانی است. از مهم‌ترین علائم مواجهه با نیکل می‌توان به درماتیت اشاره کرد که در ۱۰ تا ۲۰ درصد جمعیت عمومی مشاهده می‌شود. که علت آن می‌تواند ناشی از مواجهه پوستی مدت‌دار با نیکل موجود در هوا، محلول نیکل و یا مواجهه با اقلام فلزی حاوی نیکل همچون سکه و جواهرات باشد. در مطالعات اپیدمیولوژی مشاهده شده که نیکل می‌تواند به عنوان یک سرطان‌زای ناحیه تنفسی عمل کند. از ترکیب نیکل فلزی با منو کسید کربن، نیکل کربونیل تشکیل می‌شود که به شدت سمی و کشنده بوده است (۲،۳).

اکسید نیکل یک ماده با اهمیت است که در ترکیبات الکترونیکی،کاتالیست‌ها و مواد سرامیکی مورد استفاده قرار می‌گیرد. به طور کلی اکسید نیکل نسبت به سایر ترکیبات نیکل از سمیت کمتری برخوردار است. همچنین به نظر می‌رسد که دود و سولفید نیکل، سرطان‌زا باشد. نانوذره نیکل به عنوان یک ضد سایش و ضد اصطکاک در روغن‌های روان کننده بکار می‌رود. همچنین نانوذره نیکل به عنوان یک کاتالیست مهم در فرآیندهای هیدروژناسیون و تصفیه هیدروژنی شناخته می‌شود که فعالیت کاتالیستی، انتخاب پذیری و پایداری آن با افزایش فلزات دیگر بهبود می‌یابد (۴،۵).

امروزه طیف وسیع فعالیت‌ها و کاربردهای فناوری نانو توجه بسیاری از محققین و دانشمندان را به خود جلب کرده است. ویژگی‌های ذرات بسیار ریز نسبت به ذرات توده‌ای و متراکم باعث کاربرد گسترده آن‌ها در صنایع مختلف شده است. به طور کلی نانوذرات به ذراتی با ماهیت مستقل و ابعاد حداکثر۱۰۰ نانومتر گفته می‌شود. خصوصیات ویژه نانوذرات فلزی و مهندسی شده به طور مستقیم با سایز ذرات، خاصیت شیمیایی و شکل آن‌ها مرتبط است که منجر به دامنه وسیع کاربردهای نانوتکنولوژی می‌شود (۶). مکانیسم مسمومیت اثر این عنصر از طریق ایجاد اتصالات غیر برگشتی با ماکرومولکول‌های ضروری و حیاتی است و به همین علت موجب اختلال در فعالیت بیولوژیکی سلول‌ها می‌شود. هم‌اکنون اطلاعات کمی در ارتباط با اثر سم‌شناسی زیست‌محیطی و انسانی نانوذرات در دسترس است با این وجود با توجه به ویژگی‌های فیزیکی و شیمیایی نانو مواد پیش‌بینی می‌شود که این مواد با اجزای زیستی واکنش داشته باشد و اثرات زیادی بر عملکرد و خصوصیات

[Downloaded from jssu.ssu.ac.ir on 2024-10-12]

ماکرومولکول‌ها، سلول و بدن موجود زنده به جای گذارد (۷). با توسعه زمینه‌های مرتبط با ترکیبات نانو، به‌ویژه به‌کارگیری نانوذرات در زمینه پزشکی، احتمال مواجهه انسان با نانوذرات افزایش پیدا کرده است و باعث افزایش نگرانی‌ها از جنبه ایمنی و سلامت شده است (۸). مطالعات متعدد نشان داد که نانوذرات می‌توانند از طریق تزریق زیر جلدی، استنشاقی و خوراکی در گردش خون انتقال و به اندام‌های مختلف از جمله کبد، کلیه، طحال، گره‌های لنفاوی و مغز استخوان توزیع شوند.

آمینوترانسفرازها باعث کاتالیز واکنش‌های شیمیایی در سلول‌ها می‌شوند که در آن گروه آمین از یک مولکول دهنده به مولکول گیرنده منتقل می‌گردد. به همین دلیل به آن‌ها آمینوترانسفراز گفته می‌شود. آسپارتات آمینوترانسفراز (Aspartate transaminase) و آلانین آمینوترانسفراز (Alanine aminotransferase) حساس‌ترین و پرمصرف‌ترین آنزیم‌های تشخیصی کبد هستند. این آنزیم‌ها به طور معمول داخل سلول‌های کبدی قرار دارند زمانی که کبد دچار آسیب می‌شود سلول‌های کبدی آنزیم‌ها را وارد جریان خون می‌کنند، بالا رفتن سطح آنزیم‌ها در خون نشانه آسیب کبدی است. AST به طور طبیعی در انواع مختلف بافت‌ها از قبیل کبد، قلب، ماهیچه، کلیه و مغز قرار دارد. این آنزیم در زمان آسیب به هرکدام از این بافت‌ها وارد خون می‌شود. قسمت عمده ALT برعکس AST به طور طبیعی در کبد یافت می‌شود. اگر چه نمی‌توان گفت که این آنزیم منحصراً در کبد قرار دارد اما کبد جایی است که دربرگیرنده بیشترین غلظت این آنزیم است. این آنزیم درنتیجه آسیب کبدی وارد خون می‌گردد، بنابراین نسبتاً از این آنزیم به عنوان شناساگر ویژه موقعیت کبدی استفاده می‌شود (۹،۱۰).

آلکالین فسفاتاز (Alkaline Phosphatase)، آنزیمی است که در بافت‌های مختلف سراسر بدن از جمله کبد، مغز استخوان، کلیه و روده یافت می‌شود. تست ALP برای تشخیص بیماری‌های کبد و استخوان مفید است. در موارد آسیب خفیف سلول کبدی، سطح ALP ممکن است تنها به طور خفیفی بالا رود. اما در بیماری حاد کبد می‌تواند به طرز آشکاری افزایش یابد. افزایش میزان ALP در خون معمولاً با بیماری کبدی یا اختلالات استخوان ایجاد می‌شود. سطوح این آنزیم می‌تواند تا حد زیادی افزایش یابد، به عنوان مثال در مواردی که یک یا تعدادی مجاری صفراوی مسدود شده‌اند (۱۱). باتوجه به اینکه کبد نقش اصلی در سم‌زدایی بدن ایفا می‌کند، بطوریکه در هنگام آسیب به کبد، مهم‌ترین آنزیم‌های کبدی مانند آسپارتات آمینوترانسفراز، آلکالین فسفاتاز و آلانین آمینو ترانسفراز وارد سرم می‌شوند. بنابراین این آنزیم‌ها از اهمیت بالینی برخوردارند و در بررسی چگونگی عملکرد سلول‌های کبدی به عنوان تست‌های استاندارد مورد استفاده قرار می‌گیرند (۱۲،۱۳). با توجه به گسترش صنعتی فناوری نانو افراد زیادی در معرض مواجه با این ذرات خواهند بود. قابلیت ذرات فلزی در ابعاد نانو، به دلیل افزایش سطح آن‌ها بسیار بیشتر از ابعاد عادی آن بوده و دارای خواص جدیدی است. لذا بررسی و مطالعه نانوذرات به جهت دست یافتن به مزایا وکاربردهای گسترده آن و همچنین اثرات سمی محتمل از اهمیت فراوانی برخوردار است. در این راستا، این مطالعه به بررسی اثر اکسیدنیکل و نانوذره اکسید نیکل بر روی آنزیم‌های کبدی و تغییرات هیستوپاتولوژی در موش صحرایی می‌پردازد.

روش بررسی

حیوانات

این مطالعه به طور تجربی بر روی ۴۹ سر موش نر بالغ از نژاد ویستار با وزن تقریبی ۳۵±۲۰۰ گرم و میانگین سنی ۷-۸ هفته که از خانه حیوانات دانشگاه علوم پزشکی بابل تهیه شده بود انجام گرفت. حیوانات در شرایط استاندارد ۱۲ ساعت روشنایی و ۱۲ ساعت تاریکی، حرارت ۲±۲۳ درجه سانتی‌گراد و دسترسی کافی به آب و غذا نگهداری شده و آب آشامیدنی از آب لوله‌کشی شهری و تغذیه حیوانات به‌وسیله خوراک مخصوص موش انجام شد. وزن حیوانات قبل از تیمار، روز سوم و انتهای آزمایش به طور دقیق اندازه‌گیری شدند. ظاهر حیوانات (میزان تحرک، بی‌حالی و کاهش شدید وزن) در طول زمان تزریق نانوذره اکسید نیکل و اکسید نیکل با غلظت‌های مختلف کنترل شد. معیارهای ورود به مطالعه شامل نر بودن

[Downloaded from jssu.ssu.ac.ir on 2024-10-12]

موش‌ها، استفاده از موش صحرایی نژاد ویستار، محدوده سنی ۸-۷ هفته و محدوده وزن۲۳۰-۱۷۰گرم، استفاده از روش تزریق درون صفاقی، سلامت کامل موش‌ها و عدم استفاده پیشین از هرگونه ترکیبات شیمیایی بود. معیارهای خروج از مطالعه شامل مشاهده هرگونه بیماری، عفونت یا التهاب در هنگام آزمایش، مؤنث بودن و عدم تناسب وزنی و سنی موش با مطالعه حاضر بود. پژوهش حاضر در شرایط کاملاً یکسان و رعایت شرایط استاندارد مطابق اصول اخلاقی کار با حیوانات آزمایشگاهی در دانشگاه مازندران صورت گرفت.

تهیه اکسید نیکل و نانوذره اکسید نیکل

اکسید نیکل (مرک) و نانوذره اکسید نیکل مورد استفاده در این آزمایش از شرکت پیشگامان ایرانیان مشهد تهیه شد که پودر سیاه‌رنگی با ذراتی به ابعاد ۲۰-۱۰ نانومتر و سطح ویژهm^2/g ۱۰۰-۵۰ درصد خلوص ۹۹٪ بود. ابتدا غلظت‌های مورد نظر اکسید نیکل و نانوذره اکسید نیکل به وسیله نرمال سالین تهیه شد. بطوریکه مقدار مورد نیاز از پودر نانوذره اکسید نیکل و اکسید نیکل با توجه به دوزی که به موش تزریق خواهد شد، بر حسب میلی‌گرم وزن شده و در درون میکروتیوب با مقدار معینی از نرمال سالین مخلوط شد و سپس میکروتیوب به مدت چند دقیقه ورتکس شد تا محتویات آن به خوبی حل شود. سپس در شرایط استریل یک سی سی محلول سیاه‌رنگ از اکسید نیکل و نانوذره اکسیدنیکل با غلظت‌های مختلف به صورت داخل صفاقی به هر موش تزریق گردید.

گروه‌های مورد مطالعه و تیمار حیوانات

حیوانات به طور تصادفی به۷ گروه ۷ تایی (یک گروه کنترل و شش گروه تجربی) تقسیم شدند. گروه‌ها شامل:

گروه کنترل، تزریق با نرمال سالین، ۱ سی‌سی ۰/۹ درصد، به صورت درون صفاقی، هر روز، به مدت یک هفته

گرو تجربی ۱، تزریق نانوذره اکسید نیکل با غلظت mg/kg ۱۰، ۱ سی‌سی، به صورت درون صفاقی، هر روز، به مدت یک هفته

گرو تجربی ۲، تزریق نانوذره اکسید نیکل با غلظت mg/kg ۲۵، ۱ سی‌سی، به صورت درون صفاقی، هر روز، به مدت یک هفته

گرو تجربی ۳، تزریق نانوذره اکسید نیکل با غلظتmg/kg ۵۰، ۱ سی‌سی، به صورت درون صفاقی، هر روز، به مدت یک هفته

گرو تجربی ۴، تزریق اکسید نیکل با غلظتmg/kg ۱،۱۰ سی‌سی، به صورت درون صفاقی، هر روز، به مدت یک هفته

گرو تجربی ۵، تزریق اکسید نیکل با غلظتmg/kg ۱،۲۵ سی سی، به صورت درون صفاقی، هر روز، به مدت یک هفته

گرو تجربی ۶، تزریق اکسید نیکل با غلظتmg/kg ۵۰، ۱ سی سی، به صورت درون صفاقی، هر روز، به مدت یک هفته

بررسی پارامترهای بیوشیمیایی

پس از آخرین تزریق با رعایت شرایط ناشتا (۱۲ ساعت قبل از بیهوشی هیچ غذا و تزریقی انجام نشد) خون‌گیری از قلب تحت بیهوشی عمیق صورت گرفت. ابتدا موش را با کلروفرم بی‌هوش کرده سپس جانور را فیکس و برای تشریح، پوست و عضله را جدا کرده و در حالت بی‌هوشی قفسه سینه را شکافته و عمل جمع‌آوری خون از قلب به وسیله سرنگ ۵ سی سی انجام گرفت. جهت بررسی پارامترهای بیوشیمیایی نمونه خون به مدت ۱۵ دقیقه و با سرعت ۳۰۰۰ دور در دقیقه سانتریفیوژ شده و سرم آن جداسازی شد و برای سنجش آنزیم‌های کبدی و پارامترهای بیوشیمیایی استفاده گردید. برای سنجش آسپارتات آمینو ترانسفراز (AST)، آلانین آمینو ترانسفراز (ALT)، آلکالن فسفاتاز (ALP) و لاکتات دهیدروژناز (LDH) در سرم با روش فتومتریک (کیت آنزیمی شرکت پارس آزمون) و توسط روش پیشنهادی فدراسیون بین‌المللی شیمی بالینی (IFCC)، با کمک دستگاه اتوآنالایزر (Roche, Cobas Mira, Swiss) انجام شد.

بررسی هیستوپاتولوژی

جهت بررسی هیستوپاتولوژی، موش‌ها با استفاده از کلروفرم بی‌هوش و کشته شدند. سپس کبد موش‌ها خارج و پس از شستشو با محلول سرم فیزیولوژی در فرمالین ۱۰ درصد تثبیت شدند. به منظور آبگیری بافت، نمونه را به ترتیب در الکل ۵۰ درصد، ۷۰ درصد، ۹۰ درصد و مطلق قرار گرفت که با این عمل آب بافت، جذب الکل شده و الکل جایگزین آن شد. در ادامه نمونه در داخل محلولی به نام گزیلول قرار گرفت که آن نیز جایگزین الکل شد. سپس در مرحله آغشته سازی (Infiltation)

[Downloaded from jssu.ssu.ac.ir on 2024-10-12]

نمونه را در داخل پارافین مذاب قرار دادیم تا به داخل بافت نفوذ کند. پارافین در دمای اتاق جامد است و در حرارت ۵۰ درجه به صورت مذاب در می‌آید. در مرحله قالب‌گیری (Embedding) نمونه آغشته شده با پارافین در این مرحله، در داخل قالب پر از پارافین مذاب قرار گرفت. ضمن انجماد پارافین، نمونه نیز در داخل باقی‌مانده و آماده مقطع‌گیری می‌شود. مقطع‌گیری (Sectioning) نمونه همراه با قالب پارافین توسط دستگاهی به نام میکروتوم (Leitz 1512, Germany) به ضخامت ۵ میکرون برش داده شد. نمونه‌ها به روش هماتوکسیلین- ائوزین (H&E) رنگ‌آمیزی و با میکروسکوپ نوری (Olympus CX31, Japan) مورد ارزیابی صورت گرفت.

روش تجزیه و تحلیل آماری

پس از جمع‌آوری داده‌ها تجزیه و تحلیل با استفاده از نرم‌افزار آماری SPSS نسخه ۲۱ انجام شد. برای بررسی وجود اختلاف بین گروه‌ها، از آزمون آنالیز واریانس یک‌طرفه (ANOVA) و به دنبال آن از آزمون توکی استفاده شد. داده‌ها به صورت میانگین±انحراف معیار گزارش و اختلاف بین گروه‌ها با $p< ۰/۰۵$ معنی‌دار تلقی شده است. به منظور تحلیل داده‌های هیستوپاتولوژی، به دلیل اینکه داده‌های هیستوپاتولوژیک کیفی بودند، از آزمون آماری ناپارامتریک کروسکال والیس برای بررسی وجود تفاوت بین گروه‌ها و از آزمون من ویتنی برای بررسی تفاوت بین هر کدام از گروه‌های تجربی با گروه کنترل استفاده شد. اختلاف بین گروه‌ها با $p<۰/۰۵$ معنی‌دار تلقی شده است.

نتایج

جهت انجام این مطالعه از نانوذره اکسید نیکل به ابعاد ۲۰-۱۰ نانومتر استفاده شد. به منظور مشاهده اندازه و شکل نانوذرات از آنالیز میکروسکوپ الکترونی عبوری استفاده شد. همان‌گونه که از تصویر ۱ نیز پیداست نانوذرات به شکل نسبتاً کروی و با نسبت ابعادی نزدیک به یک تشکیل شده‌اند. اگرچه به نظر می‌رسد که ذرات کمی به هم چسبیده و به حالت کلوخه‌ای در آمدند ولی اثری از چند دانه‌ای بودن نانوذرات مشاهده نمی‌شود. همچنین متوسط اندازه ذرات با توجه به اندازه‌گیری قطر تقریباً ۱۲۰ نانوذره در ۲ عکس متفاوت برابر ۲±۳۲ نانومتر بوده است.



شکل ۱: تصویر نانوذره اکسید نیکل توسط میکروسکوپ الکترونی عبوری (TEM)

[Downloaded from jssu.ssu.ac.ir on 2024-10-12]

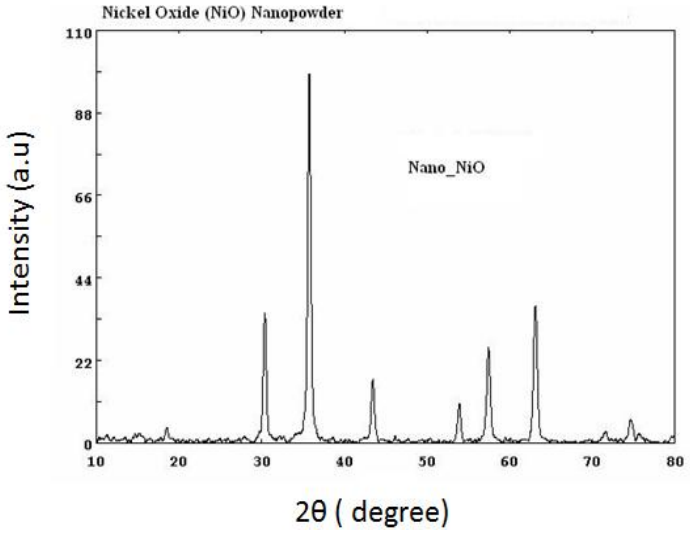

نمودار ۱: تصویر پراش اشعه ایکس (XRD) از نانوذره اکسید نیکل

جهت بررسی میزان بلوری بودن نانوذرات اکسید نیکل، نوع و فاز بلور از آنالیز XRD استفاده شده است که در نمودار ۱ نشان داده شده است. نتیجه به دست آمده از آنالیز پراش اشعه ایکس نشان دهنده تشکیل فاز اکسید نیکل بوده که با دقت بسیار زیادی با کارت استاندارد آن به شماره ۰۴-۰۸۳۵ تطابق دارد. در واقع قله‌های ظاهر شده در زوایای ۳۷/۷، ۳۶/۱، ۴۳/۷، ۵۴/۳، ۵۷/۸، ۶۳/۴، ۷۱/۹ و ۷۴/۸ مربوط به پراش از صفحات بلوری نانوذرات اکسید نیکل است که تیز بودن قله‌ها بیانگر بلوری بودن نانوذرات مورد استفاده است.

در مطالعه حاضر سمیت نانوذرات اکسید نیکل و اکسید نیکل بر وزن بدن موش مورد ارزیابی قرار گرفت. تغییرات وزن بدن موش نر قبل و بعد از دوره تیمار تفاوت معنی‌داری را نشان نداد (P<۰/۰۵). ظاهر حیوانات در طول زمان تیمار طبیعی بوده و علاوه بر این هیچ مرگ و میری مشاهده نشد. در بررسی آنزیم‌های کبدی نتایج این مطالعه تغییرات قابل ملاحظه‌ای را در میزان آنزیم‌های AST، ALT ، LDH و ALP نشان داد. آنالیز آماری با آزمون آنوا نشان داد که فعالیت آلکالین فسفاتاز در گروه‌های مورد مطالعه افزایش معنی‌داری را نشان داد (P<۰/۰۰۱). بر اساس تست تعقیبی توکی مشخص شد که فعالیت آنزیم در گروه تجربی ۳ با کنترل (p=۰/۰۲۶)، گروه‌های تجربی ۱ (p=۰/۰۰۵)، گروه تجربی ۲ (p=۰/۰۱۸)، گروه تجربی ۴ (p=۰/۰۰۶) و گروه تجربی ۵ (p=۰/۰۰۲) اختلاف معنی‌دار را نشان داد (نمودار ۲). همان‌طوری که در نمودار ۳ مشاهده می‌شود آنالیز آماری با آزمون آنوا نشان داد میزان فعالیت آسپارتات آمینوترانسفراز در گروه‌های مورد مطالعه افزایش معنی‌داری را نشان دادند (p=۰/۰۳۷). بر اساس تست تعقیبی توکی مشخص شد میزان فعالیت آسپارتات آمینوترانسفراز بین گروه تجربی ۳ با گروه تجربی ۴ اختلاف معنی‌داری دارد (p=۰/۰۳۸) در حالی که بین بقیه گروه‌ها اختلاف معنی‌داری مشاهده نشد. نتایج نشان داد میزان فعالیت آلانین آمینوترانسفراز در گروه‌های تجربی نسبت به کنترل افزایش یافته اما این گروه‌ها تفاوت معنی‌داری با گروه کنترل در سطح احتمال کمتر از پنج‌صدم نشان ندادند (نمودار ۴). همان‌طوری که در نمودار ۵ مشاهده می‌شود فعالیت آنزیم LDH در گروه‌های مورد مطالعه افزایش معنی‌داری را نشان داد (p<۰/۰۰۱). در بررسی میزان فعالیت آنزیم LDH، با افزایش غلظت در تمام گروه‌های تجربی افزایش مشاهده شد به طوری که بر اساس تست تعقیبی توکی بین گروه کنترل و گروه تجربی ۵ (p=۰/۰۳۴) و گروه تجربی ۶ (p<۰/۰۰۱) اختلاف معنی‌داری مشاهده شد. همچنین بین گروه تجربی ۶ با گروه‌های تجربی ۱ و ۴ تفاوت معنی‌داری مشاهده شد (p۰=/۰۰۱). بقیه گروه‌ها اختلاف معنی با هم نشان ندادند.

[Downloaded from jssu.ssu.ac.ir on 2024-10-12]



نمودار ۲: بررسی تغییرات آنزیمALP پس از تیمارسازی با غلظت‌های مختلف نانوذره اکسید نیکل و اکسید نیکل در موش صحرایی نر.

یافته‌ها به صورت میانگین±انحراف معیار نشان داده شده‌اند شده است.

(n=۷). اختلاف در سطح کمتر از p< ۰/۰۵ معنی‌دار تلقی



نمودار ۳: بررسی تغییرات آنزیمAST پس از تیمارسازی با غلظت‌های مختلف نانوذره اکسید نیکل و اکسید نیکل در موش صحرایی نر.

یافته‌ها به صورت میانگین±انحراف معیار نشان داده شده‌اند شده است.

(n=۷). اختلاف در سطح کمتر از p< ۰/۰۵ معنی‌دار تلقی



[Downloaded from jssu.ssu.ac.ir on 2024-10-12]

نمودار ۴: بررسی تغییرات آنزیمALT پس از تیمارسازی با غلظت‌های مختلف نانوذره اکسید نیکل و اکسید نیکل در موش صحرایی نر.

یافته‌ها به صورت میانگین±انحراف معیار نشان داده شده‌اند (n=۷). اختلاف در سطح کمتر از p< ۰/۰۵ معنی‌دار تلقی شده است.

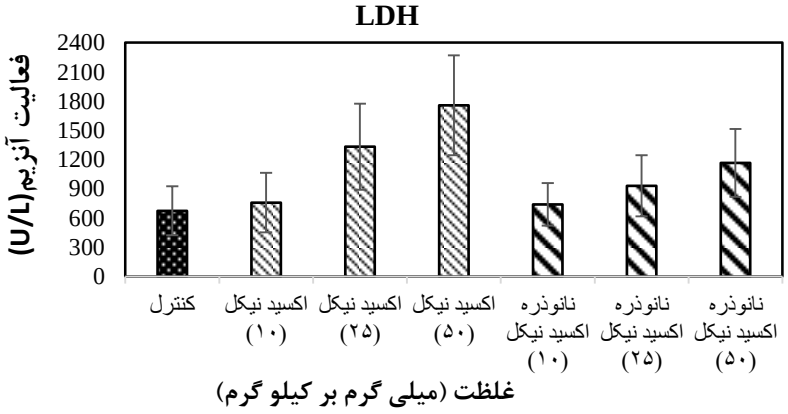

نمودار ۵: بررسی تغییرات آنزیمLDH پس از تیمارسازی با غلظت‌های مختلف نانوذره اکسید نیکل و اکسید نیکل در موش صحرایی نر.

یافته‌ها به صورت میانگین±انحراف معیار نشان داده شده‌اند (n=۷). اختلاف در سطح کمتر از p<۰/۰۵ معنی‌دار تلقی شده است.

نتایج مطالعه هیستوپاتولوژی نشان داد که نانو ذره اکسید نیکل و اکسید نیکل با غلظت‌های مختلف بر روی کبد اثر گذاشت و باعث پرخونی، اینفیلتریشن سلول‌های آماسی و درجاتی از سیروز شد (شکل ۲). همان‌طوری که در جدول یک مشاهده می‌شود بر اساس آزمون آماری ناپارامتریک کروسکال والیس، شدت تغییرات اینفیلترشن سلول‌های آماسی بافت کبد بین گروه کنترل و گروه‌های تجربی اختلاف معنی‌داری را نشان داد (p<۰/۰۰۱). نتایج آسیب‌شناسی بافت کبد نشان داد بیشترین تغییرات اینفیلترشن سلول‌های آماسی به صورت ملایم (Moderate) در گروه تجربی ۳ و ۶ قابل‌مشاهده است که بر اساس آزمون من-ویتنی این تغییرات در گروه تجربی ۳ و ۶ با گروه کنترل معنی‌دار است (p=۰/۰۰۱). البته این تغییرات در بقیه گروه تجربی به صورت خفیف (Mild) مشاهده شد که با گروه کنترل اختلاف معنی‌داری نشان داد. بررسی آماری آسیب‌های اینفیلترشن سلول‌های آماسی کبد بین گروه تجربی ۶ با گروه تجربی۳، ۴ و ۵ بر اساس آزمون من–ویتنی اختلاف معنی‌داری به ترتیب p=۰/۰۰۶، p=۰/۰۰۷ و p=۰/۰۰۱ نشان داد. بر اساس آزمون آماری ناپارامتریک کروسکال والیس، شدت تغییرات سیروز شدن بافت کبد بین گروه کنترل و گروه‌های تجربی اختلاف معنی‌داری را نشان داد (جدول ۱). نتایج آسیب‌شناسی بافت کبد نشان داد که درجاتی از سیروزی شدن در گروه تجربی ۳ به صورت خفیف قابل مشاهده است به طوریکه بر اساس آزمون من ویتنی اختلاف معنی‌داری با گروه کنترل (P=۰/۰۰۱) نشان داد البته این تغییرات در بقیه گروه تجربی در مقایسه با گروه کنترل اختلاف معنی‌داری را نشان نداد. آسیب‌شناسی بافت کبد تغییرات پاتولوژیک از جمله پرخونی را نیز نشان داد که بر اساس آزمون آماری کروسکال والیس این تغییرات اختلاف معنی‌داری را نشان دادند (p<۰/۰۰۱). از نظر کیفی تأثیر نانوذره اکسید نیکل در گروه‌های تجربی ۱ و ۲ در مقایسه با گروه تجربی ۳ ضعیف‌تر و به صورت خفیف بود. بررسی هیستوپاتولوژیک کبد در گروه تجربی ۳ و ۶ آسیب بیشتری را نشان داد (ملایم)، که بر اساس آزمون من-ویتنی این تغییرات از نظر آماری اختلاف معنی‌داری با گروه‌های دیگر نشان داد (p=۰/۰۰۱).

[Downloaded from jssu.ssu.ac.ir on 2024-10-12]

جدول ۱: مقایسه شدت تغییرات هیستوپاتولوژیک کبد بعد از مواجهه با غلظت‌های مختلف نانوذره اکسید نیکل و اکسید نیکل

گروه‌ها / آسیب‌های کبد	گروه کنترل	گروه تجربی ۱	گروه تجربی ۲	گروه تجربی ۳	گروه تجربی ۴	گروه تجربی ۵	گروه تجربی ۶
اینفیلتریشن سلول‌های آماسی	–	+	+	++	+	+	++
درجاتی از سیروز	–	–	–	+	–	–	–
پرخونی	–	+	+	++	–	+	++

الف) گروه کنترل، تزریق با نرمال سالین ب) گرو تجربی ۱، تزریق نانوذره اکسید نیکل با غلظت mg/kg ۱۰ ج) گرو تجربی ۲، تزریق نانوذره اکسید نیکل با غلظت mg/kg ۲۵ د) گرو تجربی ۳، تزریق نانوذره اکسید نیکل با غلظت mg/kg ۵۰ ه) گرو تجربی ۴، تزریق اکسید نیکل با غلظت mg/kg ۱۰ و) گرو تجربی ۵، تزریق اکسید نیکل با غلظت mg/kg ۲۵ ر) گرو تجربی ۶، تزریق اکسید نیکل با غلظت mg/kg ۵۰

- عدم مشاهده تغییرات بافتی(ساختار طبیعی)، + آسیب خفیف (mild)، 2 + آسیب ملایم (moderate)، 3 + آسیب شدید (severe)

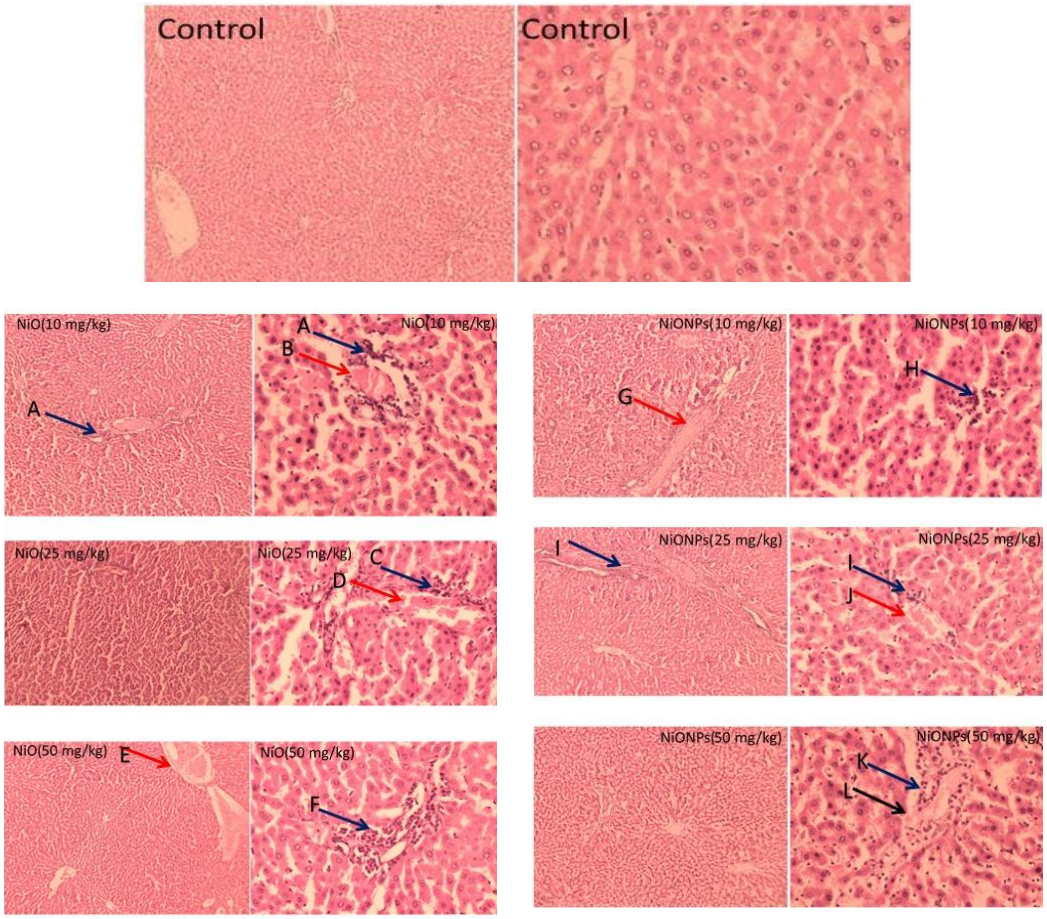

شکل ۲: بررسی تغییرات هیستوپاتولوژی کبد بعد از مواجهه با غلظت‌های مختلف نانوذره اکسید نیکل و اکسید نیکل

الف) گروه کنترل. بافت نرمال کبد. بزرگنمایی 10, 40X، رنگ‌آمیزی H&E. ب) گروه تیمار NiO. با غلظت mg /kg ۱۰ A: اینفیلتریشن سلول‌های آماسی B: پرخونی. بزرگنمایی 10, 40X، رنگ‌آمیزی H&E. ج) گروه تیمار NiOبا غلظت mg /kg ۲۵ C: پرخونی، D: اینفیلتریشن سلول‌های آماسی، بزرگنمایی 10, 40X، رنگ‌آمیزی H&E. و) گروه تیمار NiOبا غلظت mg /kg ۵۰، E: پرخونی، F: اینفیلتریشن سلول‌های آماسی، بزرگنمایی 10, 40X، رنگ‌آمیزی H&Eه) گروه تیمار نانوذرهNiO. با غلظت mg /kg ۱۰ H: اینفیلتریشن سلول‌های آماسی G: پرخونی. بزرگنمایی 10, 40X، رنگ‌آمیزی H&E. د) گروه تیمار نانوذرهNiO. با غلظت mg /kg ۲۵ I: اینفیلتریشن سلول‌های آماسی J: پرخونی. بزرگنمایی 10, 40X، رنگ‌آمیزیH&E ذ) گروه تیمار نانوذرهNiO. با غلظت mg /kg ۵۰K: اینفیلتریشن سلول‌های آماسی L: درجاتی از سیروز. بزرگنمایی 10, 40X، رنگ‌آمیزی H&E

[Downloaded from jssu.ssu.ac.ir on 2024-10-12]

بحث

امروزه از فناوری نانو به عنوان یک عامل تأثیرگذار بر علم و صنعت یاد می‌شود. با توجه به سمیت بالقوه آن‌ها، اثرات مضر نانوذرات مهندسی شده به میزان زیادی در آزمایشگاه و در محیط طبیعی مورد بررسی قرار گرفته است. اثرات سمی نانوذرات از جمله نگرانی‌های بزرگی است که مصرف این نانوذرات را با چالش‌های زیادی مواجه کرده است. عوارض جانبی و احتمالی نانوذرات باعث تردید در مصرف آن شده است. از جمله تاثیرات عمده‌ای که نانوذرات در بدن می‌تواند داشته باشد تأثیر آن بر کبد و متابولیسم آن است. اکثر مطالعات تائید می‌کند که عمده نانوذرات به وسیله کبد و طحال جذب می‌شوند و مقدار کمی هم به وسیله کلیه، قلب و مغز گرفته می‌شوند (۱۴).

نتایج آسیب‌شناسی بافت کبد در گروه‌های تیمار با غلظت‌های ۱۰، ۲۵ و ۵۰ میلی‌گرم بر کیلوگرم وزن بدن اکسید نیکل و نانوذرات اکسید نیکل، طیفی از تغییرات هیستو پاتولوژیک ازجمله اینفیلتریشن سلول‌های آماسی، پرخونی و درجاتی از سیروز را نشان داد. سیروز کبدی یا التهاب شدید کبد با طیفی از نمودهای بالینی مشخص همراه است که درنتیجه وارد آمدن آسیب مزمن به این اندام ایجاد می‌شود. به طوریکه پارانشیم کبد یک ضایعه مزمن غیرقابل برگشت را نشان می‌دهد و این ضایعات ناشی از بافت‌مردگی (نکروز) سلول‌های کبدی، تغییر شکل بستر رگ‌ها و بازسازی ندولی پارانشیم باقی‌مانده کبد هستند. این روند پاتولوژیک یک مسیر نهایی شایع در انواع بسیاری از آسیب‌های کبدی مزمن است. نانوذره اکسید نیکل می‌تواند تغییرات و آسیب‌های مختلفی شامل ادم سلولی، اینفیلترشن لنفوسیت و نوتروفیل، ناپدید شدن سینوس کبدی و نکروز فوکال و کانونی را در کبد موش القاء کند که در نتایج هیستوپاتولوژی لی و همکاران (۲۰۱۷) گزارش شد (۱۵). مطالعه حاضر درجاتی از سیروز کبدی را در غلظت (۵۰ میلی‌گرم بر کیلوگرم) نانو ذره اکسید نیکل نشان داد که نشان‌دهنده شدت صدمه کبدی می‌باشند. مطالعات بنسون و همکاران نشان داد موش‌های که بعد از ۶ ساعت در روز (برای ۱۲ روز متوالی) در معرض غلظت‌های مختلف سولفات نیکل ۰/۷-۱۳/۵ mg Ni/m^3 قرار گرفتند منجر به التهاب ریوی، دژنره شدن مخاط نای و آتروفی اپیتلیوم بویایی شدند(۴). اژدری و همکاران (۲۰۱۴) اثرات نیکل و ترکیبات آن را بر روی کبد، شش و طحال موش مطالعه کردند، که نتایج آن‌ها حاکی از اثرات نامطلوب و تغییرات هیستوپاتولوژیک این ترکیبات بر روی این بافت‌هاست (۱۶). در پژوهش حاضر تغییراتی نظیر پرخونی و گسترش وریدهای مرکزی و همچنین ترشحات سلول‌های التهابی از جمله نوتروفیل و لنفوسیت و تورم سلول‌های کوپفر مشاهده شد. مطالعه داینیک و همکاران (۱۹۹۵) نشان داد بعد از مواجهه شدن موش‌ها با نیکل اکسید، باعث نئوپلاسم در موش‌ها شد. آن‌ها پیشنهاد کردند نیکل با مهاجرت به غشای هسته و آزاد کردن یون نیکل باعث آسیب به DNA می‌شود (۱۷). نیکل با ایجاد پراکسیداسیون لیپیدهای غشایی باعث آسیب اکسیداتیو بافت کبد می‌شود. به طوریکه مطالعات ادجرود (۲۰۱۳) نشان داد تزریق زیر جلدی کلرید نیکل به موش در غلظت ۲۵ میلی‌گرم بر کیلوگرم باعث پرخونی سینوزئیدها، اتساع ورید مرکزی و نکروز و در غلظت‌های بالاتر (۵۰ و ۱۰۰) علاوه بر علائم فوق، باعث قطعه قطعه شدن هسته و اینفیلترشن سلول‌های آماسی در کبد می‌شود که با نتایج ما همخوانی دارد (۱۸).

کبد عضو مهم برای تجمع نانوذرات است و دلیل آن سیستم رتیکولواندوتلیال است. هر دو سلول هپاتوسیت و کوپفر در کبد به صورت انتخابی نانوذرات را بازجذب کرده که احتمالاً اساس این باز جذب خواص سطحی نانوذرات است. نانو ذرات می‌توانند از طریق مسیر صفراوی از کبد دفع شوند. اگرچه کبد دارای قابلیت خود حفاظتی است اما حفظ طولانی‌مدت نانوذرات توسط سیستم آنتی‌اکسیدانی و آنزیم‌های متابولیزه کننده مختلف، خطر سمیت کبدی را افزایش می‌دهد. نتایج به دست آمده از بررسی‌های هیستوپاتولوژیک در مطالعه حاضر، نتایج محققین دیگر را تائید می‌کند به طوریکه طیفی از ناهنجاری‌ها در کبد و طحال بعد از تزریق نانوذره نیکل مشاهده شد. زیرا کبد

[Downloaded from jssu.ssu.ac.ir on 2024-10-12]

و طحال به عنوان فیلتری برای خون عمل می‌کنند و ضمناً با متابولیزه کردن مواد گزنوبیوتیک از طریق واکنش‌های متعدد و آسیب‌پذیری آن‌ها باعث آسیب‌پذیری کمتر بدن می‌شوند (۱۹).

در مطالعه حاضر تأثیر اکسید نیکل و نانوذره اکسیدنیکل در غلظت‌های (۱۰، ۲۵ و ۵۰ میلی‌گرم بر کیلوگرم) بر میزان فعالیت آنزیم‌های سرم مورد بررسی قرار گرفت. بر اساس نتایج بیوشیمیایی این مطالعه، مواجهه موش‌های صحرایی با غلظت‌های مختلف اکسید نیکل و نانوذره اکسید نیکل در مقایسه با گروه کنترل، به خصوص در غلظت بالا، موجب افزایش معنی‌دار مقادیر آنزیم‌های سرمی ALT، AST و ALP شدند. AST وALT آنزیم‌های غیر عملکردی پلاسما هستند که به طور طبیعی در سلول‌های برخی از اندام‌ها از جمله کبد قرار گرفته‌اند یکی از دلایل افزایش سطح سرمی این آنزیم‌ها ممکن است تغییر در نفوذپذیری غشای پلاسمایی سلول‌های کبدی و یا صدمات سلولی حاصل از قرار گرفتن در معرض اکسید نیکل و نانوذره اکسید نیکل باشد. بنابراین ورود آنزیم‌های کبدی به داخل خون، ابزار بسیار مفیدی در مطالعات آسیب کبدی با اکسید نیکل و نانوذره اکسید نیکل است. ALT برای کبد اختصاصی بوده و آسیب سلول‌های کبدی باعث افزایش آزاد شدن این آنزیم می‌گردد؛ بنابراین دلیل افزایش این آنزیم در این مطالعه، به علت اثر تخریبی نانو ذرات اکسید نیکل بر سلول‌های کبدی و همچنین انسداد مجاری صفراوی نیز باعث افزایش غلظت سرمی این آنزیم می‌گردد. در راستای تایید نتایج این پژوهش، مطالعات انجام شده به وسیله پژوهش گران دیگر افزایش قابل‌توجهی در فعالیت آنزیم‌های AST، ALT و ALP سرم در موش‌ها مشاهده شده است که دلایل آن را نکروز سلول‌های کبدی، آسیب غشای هپاتوسیت‌ها، فقدان عملکرد صحیح غشای سلولی و نشت سلولی مطرح کردند (۲۰،۲۱). LDH یک آنزیم سیتوپلاسمی می‌باشد که جهت بررسی آسیب سلولی و به عنوان شاخص جهت بررسی سمیت یک ماده شیمیایی و لیز سلولی مورد استفاده قرار می‌گیرد (۲۲). نتایج مطالعه حاضر نشان داد که مقدار LDH در گروه‌های تیمار نسبت به گروه کنترل افزایش معنی‌داری یافته که تائید کننده اثر اکسید نیکل است. آسیب‌های کبدی مانند اینفیلترشن سلول‌های آماسی، تغییر ساختار پارانشیم کبدی و افزایش آنزیم‌های ALT، AST و ALP در پژوهش ماگایا و همکاران (۲۰۱۴) بعد از تزریق زیر جلدی نانوذره نیکل به موش مشاهده شد که با نتایج پژوهش ما همخوانی داشت (۱۹). همچنین افزایش آنزیم‌های کبدی سرم (ALT، AST و ALP)، افزایش تعداد سلول کوپفر و هپاتوسیت‌های دوهسته‌ای و بدون هسته در مطالعات کاتس نلسون و همکاران (۲۰۱۵) بعد از تزریق درون صفاقی نانوذره اکسید نیکل به موش مشاهده شد که با نتایج ما در یک راستا بود (۲۳).

مطالعات کاوانیشی(۲۰۰۲) و همکاران نشان داد اکسید نیکل با تولید گونه‌های واکنشگر اکسیژن باعث آسیب به DNA در ریه موش صحرایی می‌شود (۲۴). مطالعات نشان داد یون نیکل بعد از اتصال به DNA و واکنش با H_2O_2 منجر به آسیب شدید به DNA می‌شود (۲۵). مکانیسم دیگر آسیب اکسید اتیو به‌صورت غیرمستقیم در اثر التهاب، منابع مهم رادیکال‌های اکسیژن درون‌زا سلول‌های فاگوسیتوز مانند نوتروفیل‌ها و ماکروفاژها هستند (۲۶). در اثر استرس اکسیداتیو، رادیکال‌های آزاد با حمله به غشای سلولی سبب پراکسیداسیون لیپیدی شده و سپس منجر به هضم غشای سلولی و القای نکروز در سلول‌های پارانشیمی کبد می‌شود. بنابراین آسیب سلول‌های کبدی موجب آزادسازی آنزیم‌های کبدی و راه یافتن این آنزیم‌ها به خون و درنتیجه باعث افزایش فعالیت سرمی آن‌ها می‌شود. بر اساس توضیحات ذکرشده نیکل با القاء آسیب اکسیداتیو باعث آسیب به DNA می‌شود. همه ترکیبات نیکل به طور غیرمستقیم باعث القاء آسیب از طریق التهاب می‌شوند و سولفید نیکل همچنین به طور مستقیم باعث آسیب به DNA از طریق تشکیل آب‌اکسیژنه می‌شود. بنابراین نیکل از طریق واکنش‌هایی مانند واکنش فنتون و خنثی‌سازی فعالیت عوامل آنتی‌اکسیدان باعث آسیب می‌گردد (۲۷).

نتیجه‌گیری

جهت اطمینان از اینکه نانوذرات برای موجودات و محیط بی‌خطر است، سمیت باید تا مقادیر اندک کاهش یابد. دستیابی به این هدف نیازمند مطالعه بیشتر است که بر فاکتورهای

[Downloaded from jssu.ssu.ac.ir on 2024-10-12]

سمیت نانوذرات اکسیدفلز متمرکز شوند. نتایج ما نشان داد هم اکسید نیکل و نانو ذره اکسید نیکل با تجمع و اثرات سمی خود به ویژه در دوزهای بالا منجر به اینفیلتریشن سلول‌های آماسی، پرخونی و درجاتی از سیروز می‌شوند. فعالیت آنزیماتیک سرمی با آسیب‌های پارانشیمی کبد در ارتباط است. این آسیب‌ها موجب آزادسازی آنزیم‌های کبدی از مواضعشان در میتوکندری و سیتوزول هپاتوسیت‌ها و راه یافتن این آنزیم‌ها به خون شده و فعالیت سرمی آن‌ها را افزایش می‌دهند. افزایش فعالیت آنزیم‌های کبدی در این مطالعه نشان دهنده آسیب کبدی است که با تغییرات هیستوپاتولوژیک بافت کبد مطابقت دارد. بنابراین می‌توان از این نتایج برای افزایش ایمنی و سلامت انسان در برابر اثر سمیت نانوذرات استفاده کرد.

سپاسگزاری

این مقاله حاصل پایان‌نامه دوره کارشناسی ارشد آقای آیدین مرزبان است. بدین‌وسیله از سرکار خانم رجایی که در کارهای آزمایشگاهی و کارشناس آزمایشگاه آقای مجید قاسمی در تهیه نمونه‌ها و بافت‌ها ما را یاری نمودند نهایت تشکر به عمل می‌آید.

References:

1. Jacob SE, Moennich JN, McKean BA, Zirwas, MJ, Taylor JS. ***Nickel allergy in the United States: a public health issue in need of a ''nickel directive''.*** J Am Acad Dermatol 2009; 60(6):1067–69.
2. Carnes M, Buccella D, Chen JYC, Ramirez AP, Turro NJ, Nuckolls C, et al. ***A Stable Tetraalkyl Complex of Nickel (IV)*** .Chem Int Ed 2009; 48 (2): 3375–84.
3. Pfirrmann S, Limberg C, Herwig C, Stösser R, Ziemer B. ***A dinuclear nickel (I) dinitrogen complex and its reduction in single-electron steps.*** Angew Chem Int Ed Engl 2009; 48(18): 3357-61.
4. Benson JM, Henderson RF, McClelland RO. ***Comparative cytotoxicity of four nickel compounds to canine and rodent alveolar macrophages in vitro.*** J Toxicol Environ Health 1986: 19(1); 105-110.
5. Beak YW, AnaYJ. ***Microbial toxicity of metal oxide nanoparticles (CuO, ZnO, NiO) to Escherichia coli, Bacillus subtillis and Streptococcus aureus.*** Sci Total Environ 2011; 409(18): 1603-1608.
6. Peralta-Videa JR, Zhao ML, Lopez-Moreno G. ***Nanomaterials and the environment: a review for the biennium.*** J Hazardous Mater 2011; 186(1): 1-15.
7. Revell PA. ***The biological effects of nanoparticles.*** Nanotechnology Perceptions 2006; 2: 283-98.
8. Liang XW, Xu ZP, Grice J, Zvyagin AV, Roberts MS, Liu X. ***Penetration of nanoparticles into human skin.*** Curr Pharm Des 2013; 19(35): 6353-66.
9. Clark JM, Brancati FL, Diehl AM. ***The prevalence and etiology of elevated aminotransferase levels in the United States.*** Am J Gastroenterol 2003; 98: 960-67.
10. Ozer J, Ratner M, Shaw M, Bailey W, Schomaker S. ***The current state of serum biomarkers of hepatotoxicity.*** Toxicology 2008; 245(3):194–205.

[Downloaded from jssu.ssu.ac.ir on 2024-10-12]

11. Fernando S, Wijewickrama A, Gomes L, Punchihewa CT, Madusanka SDP, Dissanayake H, et al. ***Patterns and causes of liver involvement in acute dengue infection.*** BMC Infectious Diseases 2016; 16: 319.

12. Giannini EG, Testa R, Savarino V. ***Liver enzyme alteration: a guide for clinicians.*** Can Med Assoc J 2005; 172(3): 367-79.

13. Mokhtari M, Shariati M, geshmardi N. ***Oral effects of lead on thyroid hormones and liver enzymes in rats.*** Hormozgan Med J 2007; 11(2): 115-20. [persion]

14. Hillyer JF, Albrecht RM. ***Gastrointestinal persorption and tissue distribution of differently sized colloidal gold nanoparticles.*** J Pharm Sci 2001; 90(12): 1927–36.

15. Liu F, Chang X, Tian M, Zhu A, Zou L, Han A, et al. ***Nano NiO induce liver toxicity via activating NF-κB signaling pathway in rats.*** Toxicol Res 2017; 6: 242-250.

16. Ajdari M, Ziaee Ghahnavieh M. ***Histopathology effects of nickel nanoparticles on lungs, liver, and spleen tissues in male mice.*** Int Nano Lett 2014; 4:113.

17. Dunnick JK, Elwell MR, Radovsky AE, Benson JM, Hahn FF, Nikula KJ, et al. ***Comparative Carcinogenic Effects of Nickel Subsulfide, Nickel Oxide, or Nickel Sulfate Hexahydrate Chronic Exposures in the Lung.*** Cancer Res 1995; 55(22): 5251-56.

18. Adjroud O .***The toxic effects of nickel chloride on liver, erythropoiesis, and development in Wistar albino preimplanted rats can be reversed with selenium pretreatment.*** Environ Toxicol 2013; 28(5):290-8.

19. Magaye RR, Yue X, Zou B, Shi H, Yu H, Liu K, et al. ***Acute toxicity of nickel nanoparticles in rats after intravenous injection.*** Int J Nanomed 2014; 9(1): 1393–1402.

20. Baghinia N1, Vaezi G, Malekirad AA, Baghinia M. ***The effects of bilberry and cinnamon on blood biochemical parameters of workers exposed to nickel and chromium contaminants.*** Arak Medical University Journal 2014; 17(92): 1-8.

21. Horie M, Fukui H, Nishio K, Endoh S, Kato H, Fujita K et al. ***Evaluation of acute oxidative stress induced by NiO nanoparticles in vivo and in vitro.*** J Occup Health 2011; 53(2):64-74.

22. Drent M, Cobben N, Henderson R, Wouters E, Van Dieijen-Visser M. ***Usefulness of lactate dehydrogenase and its isoenzymes as indicators of lung damage or inflammation.*** Eur Respir J 1996; 9(8): 1736-42.

23. Katsnelson BA, Minigaliyeva IA, Panov VG, Privalova LI, Varaksin AN, Gurvich VB, et al. ***Some patterns of metallic nanoparticles' combined subchronic toxicity as exemplified by a combination of nickel and manganese oxide nanoparticles.*** Food Chem Toxicol 2015; 86:351-64.

[Downloaded from jssu.ssu.ac.ir on 2024-10-12]

24. Kawanishi S, Oikawa S, Inoue S, Nishino K. ***Distinct mechanisms of oxidative DNA damage induced by carcinogenic nickel subsulfide and nickel oxides.*** Environ Health Perspect 2002;110(suppl 5):789-91.

25. Kawanishi S, Inoue S, Yamamoto K. ***Site-specific DNA damage induced by nickel (II) ion and hydrogen peroxide.*** Carcinogenesis 1989; 10(12): 2231-35.

26. Grisham MB, Jourd'heuil D, Wink DA. ***Chronic inflammation and reactive oxygen and nitrogen metabolism-implications in DNA damage and mutagenesis [Review].*** Aliment Pharmacol Ther 2000; 14(suppl 1):3-9.

27. Zhu A, Chang H, Sun YB, Zou LY, Su L, Sun YF, et al. ***Role of oxidative stress and inflammatory response in subchronic pulmonary toxicity induced by nano nickel oxide in rats.*** J Nanosci Nanotechno 2017; 17(3): 1753-61.

[Downloaded from jssu.ssu.ac.ir on 2024-10-12]

Investigation of the Enzyme activities of Alkaline Phosphatase, Lactate Dehydrogenase, Transaminase and Histopathological Changes of Liver after Exposure to NiO and NiO Nanoparticles in Rats

Aidin Marzban [1], Bagher Seyedalipour *[2], Manijeh Mianabadi [3], Ali Travati [4]

[1, 3] Department of Biology, Faculty of Basic Sciences, Golestan University, Gorgan, Iran
[2, 4] Department of Cellular and Molecular Biology, University of Mazandaran, Babolsar, Iran

Received: 3 Apr 2017 **Accepted:** 6 Jul 2017

Abstract

Introduction: Nickel (Ni) and nickel compounds are widely used in industry, radiotherapy and nanomedicine. However, the toxicity of NiO nanoparticles is yet to be fully elucidated. In this study, we evaluated the toxicity of NiO and NiO nanoparticles (NiONPs) using basic medical diagnostic tools, such as biochemical tests and histopathological changes of liver in rats.

Methods: In this experimental study, 49 male rats were divided randomly into seven groups (n=7), including one control group and six experimental groups (three experimental groups received NiONPs and three experimental groups received NiO intraperitoneally) with doses of 10, 25 and 50 mg/kg for 8 days. After 8 days, blood samples were collected from heart and liver enzyme activity assay was performed on serum sample. Livert issue for histopathological evaluation were stained with hematoxylin and eosin. Data were analyzed using ANOVA and Tukey test with SPSS21 software at significant level of $P<0.05$.

Results: The results showed that enzyme activity of AST, ALT, ALP and LDH in different doses NiO NPs and NiO increased in compared to control group ($p<0.05$). Histopathological study of liver following intraperitoneal (IP) administration of NiONPs and NiO showed pathological changes, including congestion, Cirrhosis and inflammatory cell infiltration compared to control group.

Conclusion: The results of this study demonstrate that exposure to different doses of NiONPs and NiO can induce different degrees of damage in a dose dependent manner. Thus, increasing level of liver enzymes and histopathological changes confirmed NiONPs and NiO toxicity.

Keywords: NiO Nanoparticles, Nickel Oxide, Biochemical Tests, Histopathological, Rat

This paper should be cited as:
Aidin Marzban, Bagher Seyedalipour, Manijeh Mianabadi, Ali Travati. **Investigation of the Enzyme activities of Alkaline Phosphatase, Lactate Dehydrogenase, Transaminase and Histopathological Changes of Liver after Exposure to NiO and NiO Nanoparticles in Rats.** J Shahid Sadoughi Univ Med Sci 2017; 25(5): 381-95.

***Corresponding author: Tel: 01135302405 , email: b.alipour81@gmail.com**

[Downloaded from jssu.ssu.ac.ir on 2024-10-12]