

ارزیابی سلول‌های هالر در رادیوگرافی پانورامیک در جمعیت منتخب ایرانی

سحر قانع^۱، رامین راحتی^{۲*}

چکیده

مقدمه: هدف از این مطالعه ارزیابی سلول‌های هالر در رادیوگرافی پانورامیک در جمعیت منتخب ایرانی بود. بررسی سلول‌های هالر در این رادیوگرافی می‌تواند در تشخیص افتراقی دردهای دهانی صورتی مفید واقع گردد.

روش بررسی: در این مطالعه که به صورت توصیفی-مقطعی انجام شد، ۳۰۰ رادیوگرافی پانورامیک انتخاب شد که این گراف‌ها از ۱۵۱ زن و ۱۴۹ مرد ۱۸ تا ۶۸ سال گرفته شد. معیارهای لازم در رادیوگرافی‌ها بررسی شدند. داده‌ها توسط نرم‌افزار مورد استفاده SPSS نسخه ۱۷ و آزمون Fisher آنالیز شدند.

نتایج: بیشترین تعداد سلول‌های هالر (۳۳/۳۳٪) در گروه سنی ۱۸-۲۸ سال بود. شایع‌ترین حالت شکل بیضی (۴۵/۱۶٪) و کمترین حالت شکل قلبی (۱/۵٪) بود. ارتباط بین شکل و تعداد سلول‌های هالر معنی‌دار بود ($P < 0/001$). شیوع سلول‌های هالر به صورت منفرد (۷۶/۶۶٪) بیشتر از متعدد (۲۳/۳۳٪) بود. ارتباط بین شکل و سمت در سلول‌های هالر معنی‌دار بود ($P = 0/036$). بیشترین سلول‌های هالر در سمت چپ (۴۳/۶۶٪) و کمترین به صورت دو طرفه (۱۵/۸۳٪) بود. رابطه‌ای بین شکل سلول‌های هالر و جنسیت ($P = 0/3$) و همچنین بین شکل سلول‌های هالر و حفره‌دار بودن یا نبودن دیده نشد ($P = 0/13$).

نتیجه‌گیری: سلول‌های هالر در هر دو جنس شیوع تقریباً مشابهی دارند. شایع‌ترین شکل سلول‌های هالر بیضی و یک‌طرفه و در سمت چپ بود. تفاوت معنی‌داری از نظر حفره‌دار بودن سلول‌های هالر وجود نداشت.

واژه‌های کلیدی: استخوان اتموئید، رادیوگرافی، پانورامیک

۱- استادیار، بخش رادیولوژی دهان و فک و صورت، دانشکده دندانپزشکی، دانشگاه علوم پزشکی رفسنجان

۲- کمیته تحقیقات دانشجویی، دانشگاه علوم پزشکی رفسنجان، رفسنجان

* (نویسنده مسئول): تلفن: ۰۹۱۵۷۶۴۸۴۰۱، پست الکترونیکی: Ramin.Rahati@yahoo.com

تاریخ پذیرش: ۱۳۹۶/۱/۲۹

تاریخ دریافت: ۱۳۹۵/۱۱/۳۰

مقدمه

سلول‌های هالر یا سلول‌های هوایی اتموئید اینفرااوربیتال ناشی از گسترش سلول‌های هوایی سینوس اتموئید قدامی (۸۸ درصد) و خلفی (۲۱ درصد) در کف اوربیت و در قسمت فوقانی سینوس ماگزیلاری می‌باشند. این سلول‌ها برای اولین بار توسط آناتومیست سوئسی آلبرشتفون هالر در قرن ۲۸ به عنوان سلول‌هایی از سینوس اتموئید که استخوان ماگزیلا را حفره‌دار کرده‌اند و از کپسول لایبرینت اتموئید منشأ گرفته‌اند شرح داده شد (۱). برخلاف اهمیت کلینیکی این سلول‌ها، یک تعریف و نام واحد برای آن‌ها ارائه نشده است و با نام‌هایی مانند سلول‌های اوربیتو اتموئیدال و یا ماگزیلواتموئیدال نیز شناخته می‌شوند، اما بکار بردن نام سلول‌های اتموئیداینفرااوربیتال به علت توصیف محل و منشأ ایجاد آن بهتر است (۲). ساختارهای اطراف کمپلکس استئوماتال از جمله سلول‌های هالر، در ایجاد سینوزیت مطرح هستند. هواگیری بیشتر و گسترش این سلول‌های هوایی می‌تواند سبب انسداد مجرای اتموئید یا محدودیت در دسترسی به سینوس اتموئید قدامی و ماگزیلاری در جراحی‌های ناحیه بینی شود. عفونتی که فقط ناشی از سلول هالر باشد معمولاً بسیار نادر است ولی طبق مطالعات گوناگون در بیماران با مشکلات بینی و یا درد صورت می‌توان به وجود این نوع عفونت شک نمود (۳ و ۴). همچنین ارتباط این پدیده با علائم و بیماری‌هایی همچون سینوزیت، سردرد، موکوسل مطرح است. سی‌تی‌اسکن، تکنیک استاندارد جهت بررسی سینوس‌های پارانازال است، در عین حال تصاویر پانورامیک هم سلول‌های اتموئید اینفرااوربیتال را به نحو قابل قبولی به تصویر می‌کشند (۵ و ۶). در تصاویر پانورامیک سلول‌های هالر به صورت رادیولوسنسی‌هایی تکی یا چندتایی به اشکال متفاوت گرد، بیضی یا قطره مانند در قسمت مدیال نسبت به سوراخ اینفرااوربیتال دیده می‌شوند. همچنین حاشیه‌های این سلول‌ها به صورت صاف و یکنواخت می‌باشد که می‌تواند به صورت کورتیکال یا غیرکورتیکال باشد (۷ و ۸).

با توجه به شیوع بالای گزارش شده برای سلول‌های هالر (۴/۱ تا ۶۰ درصد) (۹) و اهمیت کلینیکی آن‌ها و همچنین استفاده قابل توجه از رادیوگرافی پانورامیک در دندانپزشکی، بررسی سلول‌های هالر و مشخصات آن‌ها در این رادیوگرافی می‌تواند در تشخیص افتراقی دردهای دهانی صورتی مفید واقع گردد (۱۰). لذا مطالعه حاضر جهت بررسی سلول‌های هالر در رادیوگرافی پانورامیک انجام شد.

روش بررسی

مطالعه توصیفی و از نوع مقطعی بود. از میان رادیوگرافی‌های پانورامیک موجود در بخش رادیولوژی دهان، فک و صورت دانشکده دندانپزشکی دانشگاه علوم پزشکی رفسنجان، ۳۰۰ رادیوگرافی پانورامیک انتخاب شد. بیماران در محدوده سنی ۱۸ تا ۶۸ سال (میانگین سنی ۳۷/۱ سال) و شامل ۱۵۱ زن و ۱۴۹ مرد بودند. این مطالعه در کمیته اخلاق دانشگاه علوم پزشکی رفسنجان ثبت گردید (کد اخلاق: IR.RUMS.REC.1395.35). معیار ورود به این مطالعه، تصاویر با حداقل خطاهای تکنیکی (قرارگیری سر بیمار در موقعیت مناسب از نظر بعد ساجیتال، قدامی-خلفی و فوقانی-تحتانی) بود. بیماران با تاریخچه تروما، جراحی ناحیه ماگزیلوفیشیال، بدخیمی، احتقان و پولیپ ناحیه سینونازال، بیماری‌های سیستمیکی که بر رشد کمپلکس ماگزیلوفاسیال اثر می‌گذارند و همچنین بیمارانی که شواهد کلینیکی و یا رادیوگرافی از آنومالی‌های رشدی و پاتولوژی‌های ناحیه ماگزوفاسیال را داشتند از مطالعه خارج شدند. رادیوگرافی‌های پانورامیک توسط دستگاه (Proline XC, Helsinki, Finland) KVP۸۰ و MA ۱۲ تهیه شده بودند. اطلاعات دموگرافیکی مانند سن و جنس بیمار ثبت شد. تصاویر پانورامیک توسط نرم‌افزار Planmeca Romexis 2.9.2.R و بر روی مانیتور ۱۷ اینچ LG (Flatron 55 St) با رزولوشن ۷۶۸ × ۱۳۶۶ و در محیط نیمه تاریک بررسی شدند. رادیوگرافی‌ها توسط یک متخصص رادیولوژی فک و صورت و یک دانشجوی دندانپزشکی که در این مورد آموزش دیده بود و با توافق جهت یک تشخیص واحد

مورد بررسی قرار گرفت. بنا بر مطالعه Ahmad و همکاران (۷) سلول‌های هالر به صورت زیر شناخته می‌شوند:

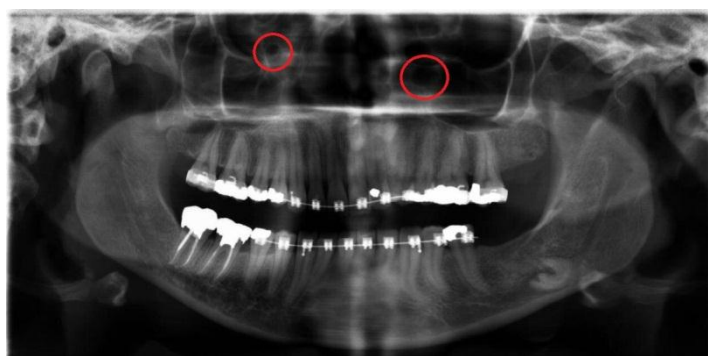
۱. رادیولوسنسی به شکل گرد، بیضی، قلبی شکل، قطره اشکی، هرمی شکل یا ترکیبی با حدود مشخص، منفرد یا چند تایی با حاشیه صاف، یک‌طرفه یا دوطرفه و چپ و راست که ممکن است کورتیکال یا غیر کورتیکال و یا چند حفره یا تک حفره باشد.

۲. این رادیولوسنسی باید مدیالی تر نسبت به انفرا اوربیتال

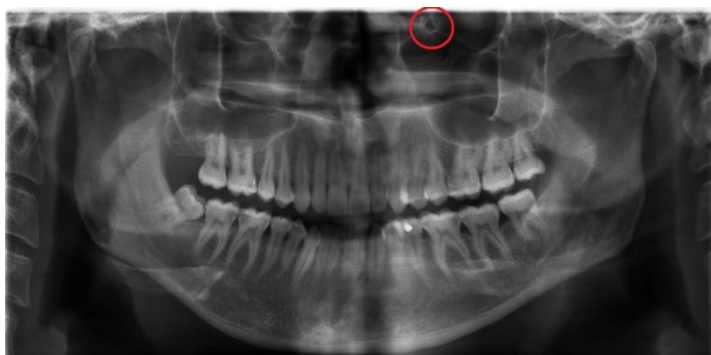فورامن قرار گرفته باشد.

۳. همه یا بیشتر حاشیه این سلول‌ها باید در رادیوگرافی پانورامیک دیده شود.

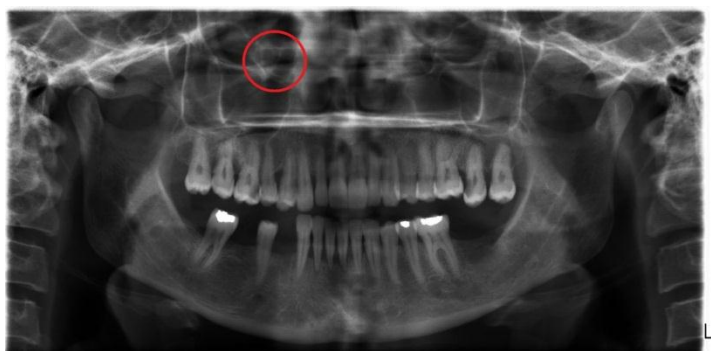۴. در موارد سوپرایموزیشن این سلول‌ها بر روی حاشیه تحتانی چشم، کورتیکیشن این حاشیه در تصویر از بین برود. داده‌ها توسط نرم‌افزار مورد استفاده SPSS نسخه ۱۷ آنالیز شدند و آزمون Fisher جهت تعیین ارتباط بین متغیرها استفاده شد. P-value کمتر از ۰/۰۵ معنی‌دار در نظر گرفته شد.



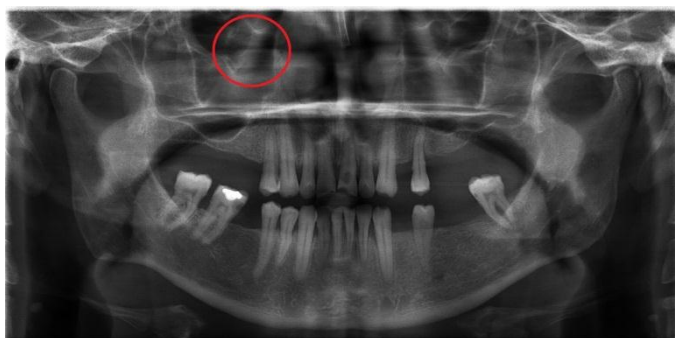شکل ۱: سلول هالر به صورت دایره‌ای در سمت چپ و بیضی در سمت راست



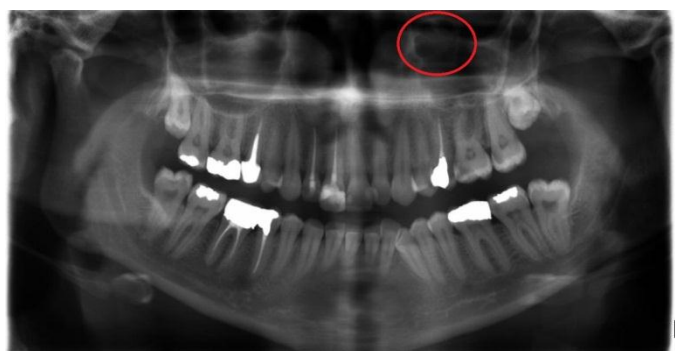
شکل ۲: سلول هالر به صورت هرمی در سمت چپ



شکل ۳: سلول هالر به صورت قطره اشکی در سمت راست



شکل ۴: سلول هالر به صورت قلبی در سمت راست



شکل ۵: سلول هالر به صورت ترکیبی در سمت چپ

نتایج

در این مطالعه ۳۰۰ رادیوگرافی پانورامیک (۶۰۰ سلول هالر) مورد بررسی قرار گرفت. حجم نمونه با شیوع ۲۱٪ و سطح اطمینان ۵٪ و خطای ۵٪ تعیین شد. در هر رادیوگرافی پانورامیک، متغیرهای زیر مرتبط با سلول هالر مشخص شد: شکل، تعداد، تعدد، سمت، جنسیت، حفره‌دار بودن. جدول ۱، توزیع سلول‌های هالر را بر اساس سن نشان می‌دهد. بیشترین تعداد سلول‌های هالر (۳۳/۳۳٪) در گروه سنی ۱۸-۲۸ سال دیده شد. همچنین این جدول، توزیع سلول‌های هالر را بر اساس شکل نشان می‌دهد. شایع‌ترین شکل سلول‌های هالر بیضی (۴۵/۱۶٪) و کمترین شیوع مربوط به شکل قلبی (۱/۵٪) بود. جدول ۲، ارتباط بین شکل و تعدد سلول‌های هالر را نشان می‌دهد که این ارتباط معنی‌دار است. نمودار ۱، توزیع سلول‌های هالر را در گروه‌های سنی نشان می‌دهد.

(P-value < ۰/۰۰۱). همچنین شیوع سلول‌های هالر به صورت منفرد (۷۶/۶۶٪) بیشتر از متعدد (۲۳/۳۳٪) بود. جدول ۳، ارتباط بین شکل و سمت را در سلول‌های هالر نشان می‌دهد که این ارتباط معنی‌دار می‌باشد (P-value = ۰/۰۳۶). بیشترین سلول‌های هالر در سمت چپ (۴۳/۶۶٪) و کمترین شیوع سلول‌ها به صورت دو طرفه (۱۵/۸۳٪) بود. رابطه‌ای بین شکل سلول‌های هالر و جنسیت (جدول ۴) یافت نشد (P-value = ۰/۳). همچنین رابطه‌ای بین شکل سلول‌های هالر و حفره‌دار بودن یا نبودن (جدول ۴) دیده نشد (P-value = ۰/۱۳).

دوره بیست و پنجم، شماره نهم، آذر ۱۳۹۶

مجله دانشگاه علوم پزشکی و خدمات بهداشتی - درمانی شهید صدوقی یزد

جدول ۱: توزیع سلول‌های هالر بر اساس گروه سنی و شکل سلول هالر

تعداد (%)	گروه سنی					جمع	شکل
	۱۸-۲۸	۲۹-۳۸	۳۹-۴۸	۴۹-۵۸	۵۹-۶۸		
۱۰۰ (٪)	۷۷ (٪۲۵/۶۶)	۶۴ (٪۲۱/۳۳)	۳۸ (٪۱۲/۶۶)	۲۱ (٪۷)	۳۰۰ (٪۱۰۰)	۹	قلبی
						۲۷۱ (٪۴۵/۱۶)	بیضی
						۶۳ (٪۱۰/۵)	هرمی
						۱۷۵ (٪۲۱/۱۶)	دایره‌ای
						۶۰ (٪۱۰)	قطره اشکی
						۲۲ (٪۳/۶۶)	ترکیبی
						۶۰۰ (٪۱۰۰)	جمع

جدول ۲: ارتباط بین شکل و تعدد در سلول‌های هالر

شکل	تعداد (%)	
	متعدد	متفرد
قلبی	۲ (٪۰/۳۳)	۷ (٪۱/۱۶)
بیضی	۴۵ (٪۷/۵)	۲۲۶ (٪۳۷/۶۶)
هرمی	۱۳ (٪۲/۱۶)	۵۰ (٪۸/۳۳)
دایره‌ای	۵۵ (٪۹/۱۶)	۱۲۰ (٪۲۰)
قطره اشکی	۱۱ (٪۱/۸۳)	۴۹ (٪۸/۱۶)
ترکیبی	۱۴ (٪۲/۳۳)	۸ (٪۱/۳۳)
جمع	۱۴۰ (٪۲۳/۳۳)	۴۶۰ (٪۷۶/۶۶)

P-value < ۰/۰۰۱

Fisher's exact test

جدول ۳: ارتباط بین شکل و سمت در سلول‌های هالر

شکل	تعداد (%)		
	چپ	راست	هر دو سمت
قلبی	۶ (٪۱)	۲ (٪۰/۳۳)	۱ (٪۰/۱۶)
بیضی	۱۲۰ (٪۲۰)	۱۰۱ (٪۱۶/۸۳)	۵۰ (٪۸/۳۳)
هرمی	۲۱ (٪۳/۵)	۲۷ (٪۴/۵)	۱۵ (٪۲/۵)
دایره‌ای	۷۳ (٪۱۲/۱۶)	۶۴ (٪۱۰/۶۶)	۳۸ (٪۶/۳۳)
قطره اشکی	۳۲ (٪۵/۱۶)	۲۱ (٪۳/۵)	۷ (٪۱/۱۶)
ترکیبی	۱۰ (٪۱۶/۶۶)	۱۰ (٪۱۶/۶۶)	۲ (٪۰/۳۳)
جمع	۲۶۲ (٪۴۳/۶۶)	۲۲۵ (٪۳۷/۵)	۱۱۳ (٪۱۸/۸۳)

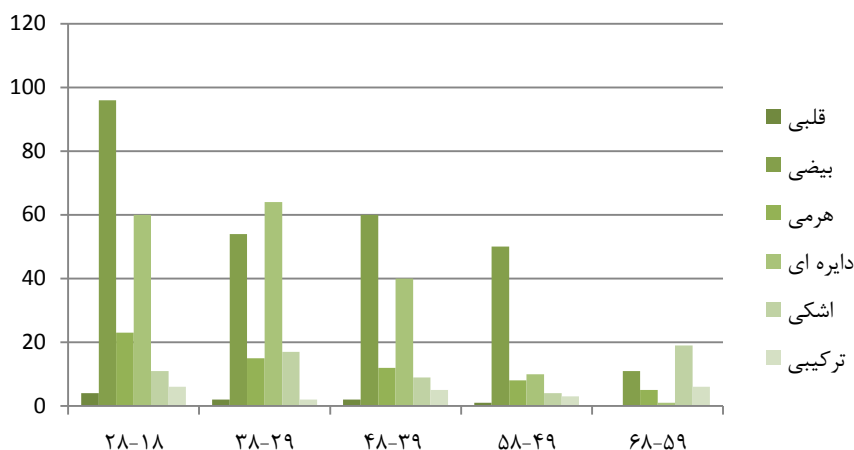
P-value = ۰/۰۳۶

Fisher's exact test

جدول ۴: ارتباط بین شکل با جنسیت و حفره‌دار بودن در سلول‌های هالر

شکل	جنسیت		حفره	
	مرد	زن	چند حفره‌ای	تک حفره‌ای
قلبی	۵ (٪۰/۸۳)	۴ (٪۰/۶۶)	۲ (٪۰/۳۳)	۷ (٪۱/۱۶)
بیضی	۱۳۰ (٪۲۱/۶۳)	۱۴۱ (٪۲۳/۵)	۶۲ (٪۱۰/۱۶)	۲۰۹ (٪۳۴/۸۳)
هرمی	۳۵ (٪۵/۸۳)	۲۸ (٪۴/۶۶)	۱۷ (٪۲/۸۳)	۴۶ (٪۷/۶۶)
دایره‌ای	۹۵ (٪۱۵/۸۳)	۸۰ (٪۱۳/۳۳)	۳۳ (٪۵/۵)	۱۴۲ (٪۲۳/۶۶)
قطره اشکی	۲۳ (٪۳/۸۳)	۳۷ (٪۶/۱۶)	۱۴ (٪۲/۳۳)	۴۶ (٪۷/۶۶)
ترکیبی	۱۰ (٪۱/۶۶)	۱۲ (٪۲)	۱۰ (٪۱/۶۶)	۱۲ (٪۲)
جمع	۲۹۸ (٪۴۹/۶۶)	۳۰۲ (٪۵۰/۳۶)	۱۳۸ (٪۲۳)	۴۶۲ (٪۷۷)
P-value	۰/۳		۰/۱۳	

Fisher's exact test



نمودار ۱: توزیع سلول‌های هالر در گروه‌های سنی

بحث

در مطالعه حاضر شایع‌ترین شکل سلول‌های هالر به صورت بیضی و کمترین شیوع مربوط به شکل قلبی بود که مشابه مطالعه Solanki و همکاران (۲) و مغایر با نتایج مطالعات خجسته پور و همکاران (۱۷)، Raina و همکاران (۱۱) و Ramaswamy و همکاران (۱) بود که می‌تواند به دلیل تفاوت در نژاد مورد بررسی و عدم بررسی شکل قلبی در این مطالعات باشد. مطالعات مذکور به ترتیب در جمعیت ایرانی و هندی انجام شده است.

در این مطالعه شیوع سلول‌های هالر به صورت منفرد بیشتر از متعدد بود و همچنین ارتباط معنی‌داری بین شکل و تعداد سلول‌های هالر پیدا شد ($P\text{-value} < 0/001$). این نتیجه مشابه با نتایج به دست آمده از مطالعه Raina و همکاران (۱۱)، Salonki و همکاران (۲)، غفاری و همکاران (۳) و Ramaswamy و همکاران (۱) بود ولی با نتایج مطالعه خجسته پور و همکاران (۱۷) مغایرت داشت که می‌تواند به علت تفاوت در روش تقسیم‌بندی سلول‌های هالر باشد.

در مطالعه حاضر همانند مطالعات مختلف (۱۸ و ۳-۱) بیشترین سلول‌های هالر در سمت چپ و کمترین شیوع سلول‌ها به صورت دو طرفه بود و این اختلاف معنی‌دار بود ($P\text{-value} = 0/036$). ولی در مطالعه ولی‌زاده و همکاران (۴) شیوع دو طرفه سلول‌های هالر بیشتر از نوع یک‌طرفه آن بود، در مطالعه مذکور تقسیم‌بندی

ساختارهای اطراف کمپلکس استئومنتال از جمله سلول‌های هالر، در ایجاد سینوزیت مطرح هستند. هواگیری بیشتر و گسترش این سلول‌های هوایی می‌تواند سبب انسداد مجرای اتموئید یا محدودیت در دسترسی به سینوس اتموئید قدامی و ماگزیلاری در جراحی‌های ناحیه بینی شود (۱).

در این مطالعه تمام ۳۰۰ رادیوگرافی بررسی شده حاوی سلول‌های هالر بودند. شیوع سلول‌های هالر بین ۴/۷ تا ۶۰ درصد گزارش شده است (۱،۲،۹،۱۱). این گستردگی در شیوع سلول‌های هالر به دلایل احتمالی متعددی از جمله تعاریف متفاوت، نژاد و محدوده سنی متفاوت بیماران مورد مطالعه ایجاد شده است (۱۶،۱۹-۱۲).

طبق مطالعه حاضر بیشترین تعداد سلول‌های هالر در گروه سنی ۱۸-۲۸ سال دیده شد که مشابه مطالعه Solanki و همکاران (۲)، Kantarci و همکاران (۹) و Raina و همکاران (۱۱) و داوودی و همکاران (۲۰) بود ولی با مطالعه Ramaswamy و همکاران (۱) مغایرت داشت که می‌تواند به علت نژاد باشد. مطالعه مذکور در جمعیت هندی بررسی شده است. در حالی که ولی‌زاده و همکاران (۴) تفاوت قابل ملاحظه‌ای بین شیوع سلول‌های هالر در گروه‌های سنی مختلف مشاهده نمودند، در مطالعه مذکور نسبت به مطالعه حاضر گروه‌بندی سنی متفاوت داشت.

مطالعه Ramaswamy و همکاران (۱) و مغایر با مطالعه Raina و همکاران (۱۱) بود که اختلاف معنی‌داری بین شکل و حفره‌دار بودن مشاهده کردند و نوع تک حفره‌ای شیوع بیشتری نسبت به نوع چند حفره‌ای داشت که این اختلاف می‌تواند مربوط به نژادهای مورد بررسی باشد.

نتیجه‌گیری

در مطالعه حاضر، سلول‌های هالر در هر دو جنس شیوع تقریباً مشابهی دارند و میزان شیوع این سلول‌ها با افزایش سن کاهش می‌یابد. شایع‌ترین شکل سلول‌های هالر در جمعیت مورد مطالعه نوع بیضی و به صورت یک‌طرفه و در سمت چپ بود. تفاوت معنی‌داری از نظر آماری در حفره‌دار بودن سلول‌های هالر وجود نداشت. با توجه به بررسی سلول‌های هالر در رادیوگرافی پانورامیک در این مطالعه، پیشنهاد می‌گردد مطالعاتی در زمینه مقایسه رادیوگرافی پانورامیک با دیگر تکنیک‌ها در بررسی سلول‌های هالر انجام گیرد.

سلول‌های هالر با مطالعه حاضر متفاوت بود. همچنین در مطالعه Ahmad و همکاران (۷) شیوع سلول‌های هالر در سمت راست و چپ یکسان بود، این مطالعه در جمعیت آمریکایی انجام شده است.

در مطالعه حاضر رابطه‌ای بین شکل سلول‌های هالر و جنسیت یافت نشد ($P\text{-value}=0/3$). مطالعات مختلفی از جمله Raina و همکاران (۱۱) و Solanki و همکاران (۲) و خیام و همکاران (۲۱) این نتیجه را تأیید کردند. ولی در مطالعه Ahmad و همکاران (۷) تعداد سلول‌های هالر در مردان بیشتر از زنان بود در حالی که در مطالعه Ramaswamy و همکاران (۱) تعداد این سلول‌ها در زنان بیشتر از مردان بود. این اختلاف می‌تواند به دلیل اختلاف نژادهایی باشد که در مطالعات مختلف استفاده شده است.

همچنین در این مطالعه رابطه‌ای بین شکل سلول‌های هالر و حفره‌دار بودن دیده نشد ($P\text{-value}=0/13$). این نتیجه مشابه به

References:

- 1-Ramaswamy P, Santosh N, Smitha B, Sudhakar S. *Prevalence of Haller's cells in south Indian population using digital panoramic radiographs*. Int J Stomatol Occlusion Med 2015; 8(1): 12-6.
- 2-Solanki J, Gupta S, Patil N, Kulkarni VV, Singh M, Laller S. *Prevalence of Haller's Cells: APanoramic Radiographic Study*. J Clin Diagn Res 2014; 8(9): 20.
- 3-GHaffari R, Sheikhi M, Zarrabi H, Safi H. *Prevalence of Infraorbital Ethmoid (Haller's) Air Cell on CT Image in Patients over 6 years of age*. Res Dent Sci 2010; 7(2): 14-9.
- 4-Valizadeh S, Mostafavi M, Ehsani S, Goorang S. *Visibility of infraorbital ethmoid air cell on panoramic radiographs*. J Dent Sch 2010; 28(1): 7-11.
- 5-Mathew R, Omami G, Hand A, Fellows D, Lurie A. *Cone beam CT analysis of Haller cells: Prevalence and clinical significance*. Dentomaxillofac Radiol 2013; 42(9): 20130055.
- 6-Sukalaya Lerdlum M, Vachiranubhap B. *Prevalence of anatomic variation demonstrated on screening sinus computed tomography and clinical correlation*. J Med Assoc Thai 2005; 88(4): 110-5.
- 7-Ahmad M, Khurana N, Jaber J, Sampair C, Kuba RK. *Prevalence of infraorbital ethmoid (Haller's) cells on panoramic radiographs*. Oral Surg Oral Med Oral Pathol Oral Radiol Endod 2006;101(5): 658-61.

- 8-Sivaslı E, Şirikçi A, Bayazıt Y, Gümüşburun E, Erbagci H, Bayram M, et al. *Anatomic variations of the paranasal sinus area in pediatric patients with chronic sinusitis*. Surg Radiol Anat 2002; 24(6): 400-5.
- 9-Kantarci M, Karasen RM, Alper F, Onbas O, Okur A, Karaman A. *Remarkable anatomic variations in paranasal sinus region and their clinical importance*. Eur J Radiol 2004; 50(3): 296-302.
- 10-Tosun F, Gerek M, Özkaptan Y. *Nasal surgery for contact point headaches*. J Head Face Pain 2000; 40(3): 237-40.
- 11- Raina A, Guledgud M, Patil K. *Infraorbital ethmoid (Haller's) cells: A panoramic radiographic study*. Dentomaxillofac Radiol 2012; 41(4): 305-8.
- 12-Bolger WE, Parsons DS, Butzin CA. *Paranasal sinus bony anatomic variations and mucosal abnormalities: CT analysis for endoscopic sinus surgery*. Laryngoscope 1991; 101(1): 56-64.
- 13- Stammberger HR, Kennedy DW, Bolger W. *Paranasal sinuses: Anatomic terminology and nomenclature*. Ann Otol Rhinol Laryngol 1995; 167: 7-16.
- 14- Zinreich SJ, Mattox DE, Kennedy DW, Chisholm HL, Diffley DM, Rosenbaum AE. *Concha bullosa: CT evaluation*. J Comput Assist Tomograph 1988; 12(5): 778-84.
- 15- Som PM. *CT of the paranasal sinuses*. Neuroradiology 1985; 27(3): 189-201.
- 16- Arslan H, Aydınlioğlu A, Bozkurt M, Egeli E. *Anatomic variations of the paranasal sinuses: CT examination for endoscopic sinus surgery*. Auris Nasus Larynx 1999; 26(1): 39-48.
- 17- Khojastepour L, Haghnegahdar A, Valipour E. *Prevalence of Haller's Cell by Using Panoramic Radiography*. J Mash Dent Sch 2016; 40(1): 27-36
- 18- Davoodi L, Ghaffari R. *Prevalance of haller scell in panoramic Radiography in cases more than 4years old. [dissertation]*. Islamic Azad University of dental sciences – Khorasgan 2004; 32-7.
- 19- Bašić N, Bašić V, Jukić T, Bašić M, Jelić M, Hat J. *Computed tomographic imaging to determine the frequency of anatomical variations in pneumatization of the ethmoid bone*. Eur Arch Otorhinolaryngol 1999; 256(2): 69-71.
- 20- Davoodi L, Ghaffari R, Sheykhi M, Sarikhani Kh. *Prevalence of infraorbital Ethmoid (haller's) Air cells on panoramic radiographs in patients older than 4 years referred to dental school of Islamic azaduniversity khorasgan branch*. J Shahid Sadoughi Univ Med Sci 2016; 24(2): 119-26.
- 21-Khayam E, Mahabadi AM, Ezoddini F, Golestani MA, Hamzeheli Z, Moeini M, et al. *The prevalence of ethmoidal infraorbital cells in panoramic radiography*. American journal of research communication 2013; 1(2): 109-118.

Assessment of Haller's cells by panoramic radiography in a Selected Iranian population

Sahar Ghanea¹, Ramin Rahati^{*2}

¹ Department of Oral and Maxillofacial Radiology, Faculty of Dentistry, Rafsanjan University of Medical Sciences, Rafsanjan, Iran

² Student Research committee, Rafsanjan University of Medical Sciences, Rafsanjan, Iran

Received: 18 Feb 2017

Accepted: 18 Apr 2017

Abstract

Introduction: The purpose of this study was to evaluate Haller cells in panoramic radiography in Iranian population. Examining the Haller cells in this radiography can be helpful in the differential diagnosis of orofacial pain.

Methods: This was a descriptive cross-sectional study. 300 panoramic radiographies were selected, including 151 women and 149 men, that they were 18-68 years old. Data were analyzed using version 17 of the SPSS software and the Fisher test.

Results: The highest number of Haller cells (%33.33) was founded in the age group of 18- 28 years. The most common form was oval (%45.16) and the least was heart shape (%1.5). The relationship between the shape and number of Haller cells was significant (P-value <0.001). The prevalence of single Haller cells was (%76.66) more than multiple cells (%23.33). The relationship between the shape and position were significant in Haller cells (P-value = 0.036). Most of the Haller cells were on the left side (%43.66) and the least were bilateral (%15.83). There were no significant relationship between the shape of the Haller cells and gender (P-value = 0.3). There were no significant relationship between shape of haller cells and presence or absence of cavity (p-value= 0.13) and no presence or absence of cavity were found between the shape of the Haller cells (P-value=%13).

Conclusion: Haller cells have almost the same prevalence in both genders. The most common form of Haller cells was oval and one-sided, and left-handed. There was no significant difference in the existence of cavity in Haller cells.

Key words: Ethmoid bone, Radiography, Panoramic.

This paper should be cited as:

Ghanea S, Rahati R. Assessment of Haller's cells by panoramic radiography in a Selected Iranian population. J Shahid Sadoughi Univ Med Sci 2017; 25(9): 719-27.

*Corresponding author: Tel: 09157648401, email: Ramin.Rahati@yahoo.com