

بررسی مورفومتریک تحلیل خارجی ریشه دندان مولر دوم مندیبل مجاور با دندان مولر سوم نهفته در تصاویر Cone Beam Computed Tomography در جمعیت تهران بین سال‌های ۹۳-۱۳۹۰

فاطمه عزالدینی اردکانی^۱، یاسر صافی^۲، گلشن جمالی^{۳*}

چکیده

مقدمه: وقوع تحلیل خارجی ریشه در مولر دوم مرتبط با مولر سوم نهفته مندیبل نادر نیست و اگر این موضوع نادیده گرفته شود، ممکن است به ناحیه پالپ دندان گسترش یابد و منجر به از دست دادن مولر دوم گردد. هدف از مطالعه حاضر بررسی شیوع و ریسک فاکتورهای مؤثر بر ایجاد تحلیل خارجی ریشه در مولر دوم مرتبط با مولر سوم نهفته در موقعیت میوانگولر و افقی با استفاده از تصاویر Cone Beam Computer Tomography (CBCT) است.

روش بررسی: این مطالعه به روش توصیفی-مقطعی انجام شد. نمونه‌ها شامل ۲۳۱ اسکن CBCT بیمار دارای مولر سوم نهفته مندیبل در موقعیت میوانگولر و افقی بود. وجود تحلیل خارجی ریشه مولر دوم، تأثیر سن، جنس و پارامترهای کلینیکی تأثیرگذار نظیر مکان و شدت تحلیل خارجی ریشه، عمق و Inclination مولر سوم نهفته مندیبل توسط تصاویر CBCT مورد ارزیابی قرار گرفت. داده‌ها توسط Chi-square test مورد آنالیز قرار گرفتند.

نتایج: شیوع کلی تحلیل خارجی ریشه مولر دوم ۲۲/۰۸٪ بود. شیوع تحلیل خارجی ریشه مولر دوم به طور معنی‌داری با جنس و Inclination مولر سوم نهفته مرتبط بود، میان تحلیل خارجی ریشه و سن یا عمق نهفتگی مولر سوم رابطه آماری معنی‌داری یافت نشد. رابطه میان شدت تحلیل خارجی ریشه و مکان تحلیل ریشه یا عمق نهفتگی مولر سوم معنی‌دار بود. نتیجه‌گیری: جنسیت بیمار و Inclination افقی مولر سوم، مهم‌ترین فاکتورهای اثرگذار بر ایجاد تحلیل خارجی ریشه مولر دوم مرتبط با مولر سوم نهفته مندیبل در موقعیت میوانگولر و افقی بودند.

واژه‌های کلیدی: توموگرافی کامپیوتری با پرتوهای مخروطی شکل (cone beam computed tomography)، دندان نهفته، تحلیل

ریشه

۱- استاد، گروه رادیولوژی دهان و فک و صورت، دانشکده دندانپزشکی، دانشگاه علوم پزشکی و خدمات بهداشتی درمانی شهید صدوقی یزد

۲- دانشیار، گروه رادیولوژی دهان و فک و صورت دانشکده دندانپزشکی، دانشگاه علوم پزشکی شهید بهشتی

۳- دستیار تخصصی، گروه رادیولوژی دهان و فک و صورت، دانشکده دندانپزشکی، دانشگاه علوم پزشکی و خدمات بهداشتی درمانی شهید صدوقی یزد

* (نویسنده مسئول): تلفن: ۰۹۱۲۰۱۳۶۰۵۶، پست الکترونیکی: Jamali.gln@gmail.com

تاریخ پذیرش: ۱۳۹۵/۱۲/۱۰

تاریخ دریافت: ۱۳۹۵/۱۰/۱۴

مقدمه

مطابق یافته‌های Mead دندان نهفته، دندانی است که از رویش آن به مکان صحیح در قوس دندانی، به دلایلی همچون پوزیشن غیرطبیعی یا نبود فضا یا سایر موانع ممانعت به عمل آمده است (۱). دندان مولر سوم به ویژه مولر سوم مندیبل بیشترین درصد نهفتگی را به خود اختصاص داده است (۲-۴). نهفتگی دندان مولر سوم با پروسه‌های پاتولوژیکی همچون پریکورونیت، تحلیل خارجی سطح دیستال ریشه مولر دوم، پریودنتیت، پوسیدگی دندانی، کیست‌ها و تومورهای ادنتوژنیک مرتبط است (۵-۲). امروزه محققان معتقدند که تحلیل ریشه مولر دوم به علت فشار وارده از سوی مولر سوم نهفته مجاور رخ می‌دهد (۶،۷). در برخی موارد حذف پیشگیرانه مولر سوم نهفته برای ممانعت از اثر مخرب بر مولر دوم ضروری به نظر می‌رسد (۷). دقت و کارآمدی تصاویر CT (Computed Tomography) در زمینه تشخیص تحلیل ریشه ایجاد شده بالاتر از رادیوگرافی دو بعدی است. با این حال، با توجه به دوز بالای CT استفاده از این نوع مدالیتی برای بررسی تحلیل خارجی ریشه قابل توجیه نیست (۸). در اکثر مطالعاتی که تحلیل خارجی ریشه مولر دوم مرتبط با مولر سوم نهفته با استفاده از رادیوگرافی‌های دو بعدی معمول مورد بررسی قرار گرفته بود، شیوع کمی از این نوع تحلیل ریشه گزارش گردیده است (۲،۷،۹). در حالی که در مطالعات اخیر، شیوع قابل ملاحظه‌ای از تحلیل ریشه مولر دوم مندیبل توسط CBCT شناسایی شده است و ریسک فاکتورهای دخیل در این پروسه معرفی گردیده است (۱۰،۱۱).

در میان عوارض پاتولوژیک ناشی از دندان مولر سوم نهفته، تحلیل ریشه از نظر بالینی دارای ماهیتی موزیانه است مگر اینکه عفونت پالپی یا پری‌اپیکالی در مولر دوم رخ دهد. علاوه بر این حضور تحلیل خارجی ریشه به طور قابل توجهی عملکرد و سلامت دندان مجاور را تحت تأثیر قرار می‌دهد و اگر مورد غفلت قرار گیرد، به انجام درمان‌هایی همچون درمان اندو، قطع ریشه دیستالی و کشیدن دندان مولر دوم منجر می‌گردد (۱۰).

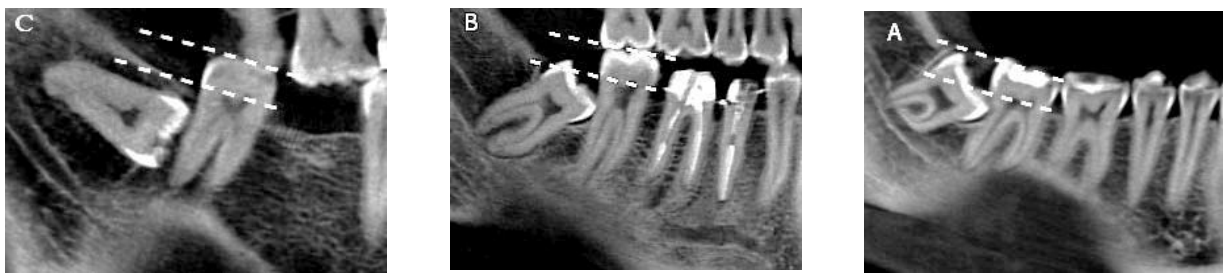هدف از مطالعه حاضر، بررسی شیوع و ریسک فاکتورهای مؤثر بر ایجاد تحلیل خارجی ریشه دیستالی مولر دوم مرتبط با مولر

سوم نهفته در موقعیت میوانگولر و افقی با استفاده از تصاویر Cone Beam Computer Tomography (CBCT) است تا با در نظر گرفتن هزینه جراحی و عوارض بی‌شمار حاصل از جراحی دندان مولر سوم نهفته (۱۲) تصمیمی صحیح در مورد حذف پروفیلاکتیک مولر سوم نهفته اتخاذ گردد.

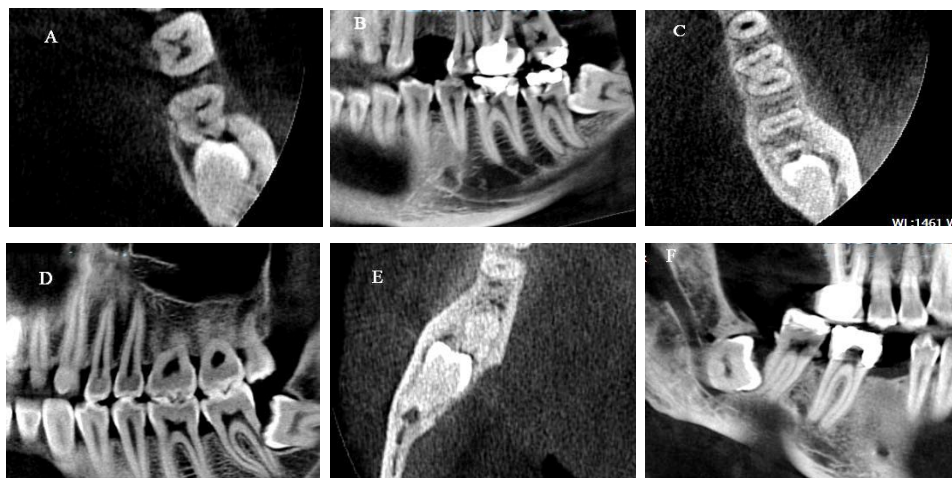
روش بررسی

مطالعه از نوع توصیفی و به روش مقطعی انجام شد. نمونه‌ها شامل ۲۳۱ تصویر CBCT فک پایین متعلق به ۱۷۳ بیمار دارای مولر سوم نهفته میوانگولر و افقی است که برای انجام تصویربرداری جهت جراحی دندان عقل نهفته مندیبل بین سال‌های ۹۳-۱۳۹۰ به کلینیک تخصصی رادیولوژی فک و صورت در تهران مراجعه کرده بودند. تصاویر CBCT با شرایط ۹۰ KVP و ۱۰mA در مدت زمان ۱۶ ثانیه و با سایز وکسل ۰/۲ میلی‌متر توسط دستگاه (Sordex scanora3D/Finland. Helsinki) تهیه شده بود و با نرم‌افزار، Korea On Demand 3D® by Cybermed, Seoul، مورد بررسی قرار گرفت. جهت مشاهده تصاویر از مانیتور LCD ۱۵/۶ اینچ ASUS(K550JX i5) با رزولوشن ۱۰۲۴×۱۲۸۰ استفاده شد و کنتراست و روشنایی تصاویر با کمک نرم‌افزار موجود تا زمان به دست آمدن بهترین شرایط دید تنظیم گردید. تحلیل خارجی ریشه مولر دوم مندیبل بر حسب پارامترهای مکان تحلیل ریشه (یک سوم سرویکالی، یک سوم میانی و یک سوم اپیکالی)، شدت تحلیل ریشه (خفیف، متوسط و شدید)، Inclination (میوانگولر و افقی) و موقعیت عمودی مولر سوم نهفته (کلاس A، کلاس B و کلاس C) مورد بررسی قرار گرفت. برای هر بیمار، ابتدا به منظور ساخت تصویر پانورامیک بازسازی شده، قوس اسکن بر روی نمای اگزیزال به گونه‌ای ترسیم شد که دندان‌های هر یک از فکین به وضوح قابل رؤیت باشند. در نمای پانورامیک بازسازی شده، inclination مولر سوم، مطابق با طبقه بندی Winter تعیین گردید. بدین منظور، هنگامی که محور طولی تاج مولر سوم با زاویه ۶۰-۳۱ نسبت به پلن اکلوزال دندان مجاور قرار داشت در موقعیت میوانگولر قرار گرفته و زمانی که مولر سوم با زاویه ۳۰-۰ یا مماس با پلن اکلوزال دندان مجاور بود در موقعیت افقی قرار گرفته

شدید (درگیری حفره پالپ) تقسیم‌بندی گردید (۱۶). معیار خروج از مطالعه شامل موارد ذیل می‌باشد: ارتباط مولرهای سوم نهفته با ضایعات کیستیک یا تومورها، وجود نقص‌های استخوانی گسترش یافته به خلف مندیبل، مولرهای سوم نهفته با تکامل کمتر از $2/3$ طول ریشه، حضور پوسیدگی‌های وسیع در مولرهای دوم. طبق طبقه‌بندی‌های توصیف شده، شیوع تحلیل خارجی ریشه در مولرهای دوم مندیبل مجاور مولرهای سوم رویش نیافته مندیبل در تصاویر CBCT تعیین شد. همچنین ارتباط این تحلیل با سن، جنس بیمار، عمق نهفتگی و inclination مولرهای سوم رویش نیافته مورد بررسی قرار گرفت. در ادامه داده‌ها وارد نسخه ۲۲ نرم‌افزار SPSS گردید و جداول مورد نیاز تهیه شد و روابط بین داده‌ها توسط Chi-square test آنالیز شد. این مطالعه در «کمیته اخلاق در پژوهش دانشگاه علوم پزشکی شهید صدوقی یزد» با شناسه IR.SSU.REC.1394.89 بررسی شد و به تصویب رسید.



تصویر ۱: طبقه‌بندی Pell & Gregory در مورد مولرهای سوم نهفته. سه گروه مربوط به مولر سوم نهفته بر اساس طبقه‌بندی Pell & Gregory شناسایی شده است: کلاس (a)، کلاس (b) و کلاس (c). خط‌چین سفید بالایی بیانگر اکلوزال پلن مولر دوم مندیبل است و خط‌چین سفید پایینی بیانگر خط سرویکال مولر دوم مندیبل است این دو خط موازی یکدیگر هستند.



تصویر ۲: مکان تحلیل خارجی ریشه مولر دوم مندیبل شناسایی شده در تصاویر CBCT. تحلیل خارجی ریشه مولر دوم مندیبل در ناحیه سرویکال (a, b)، ناحیه میانی (c, d) و ناحیه اپیکال (e, f) مشاهده می‌گردد.

نتايج

جدول ۱ اطلاعات آماری مربوط به بیماران را نشان می‌دهد. در کل تصاویر CBCT متعلق به ۱۷۴ بیمار، دارای ۲۳۱ مولر سوم نهفته منديبل در موقعیت مزیوانگولر و افقی و منطبق با معیارهای موردنظر، جهت بررسی تحليل خارجي ريشه ديستال مولر دوم مورد ارزیابی قرار گرفتند.

همان‌طور که در جدول ۱ مشاهده می‌شود، بیماران تحت بررسی با متوسط سنی ۳۲/۳۰ سال (رنج سنی ۶۸-۱۷ سال) و تعداد ۶۸ مرد (۳۹/۱٪) و ۱۰۶ زن (۶۰/۹٪) بودند. مولرهای سوم نهفته منديبل تحت بررسی از لحاظ Inclination، ۱۲۵ عدد مزیوانگولر و ۱۰۶ عدد Inclination افقی بودند. علاوه بر این مولرهای سوم نهفته منديبل از نظر عمق نهفتگی به ۷۹ عدد در دسته A، ۱۰۴ عدد در دسته B و ۴۸ عدد در دسته C تقسیم شدند.

مطابق جدول ۲، تحليل خارجي ريشه در ديستال مولر دوم منديبل در ۳۶ بیمار و ۵۱ دندان و با شیوع کلی ۲۲/۰۸٪ مشاهده گردید. شیوع بالاتری از تحليل خارجي ريشه مولر دوم در مردان نسبت به زنان وجود داشت. علاوه بر این رابطه آماری معنی‌داری میان جنس و وقوع تحليل خارجي ريشه در مولر دوم ($P = 0.016$, Chi-square test) یافت شد. در Inclination افقی نسبت به حالت مزیوانگولر شیوع بالاتری از تحليل ريشه وجود داشت و همچنین میان وقوع تحليل خارجي ريشه مولر دوم و نوع Inclination مولر سوم ($P = 0.006$, Chi-square test) رابطه آماری معنی‌داری برقرار بود. اگرچه با افزایش سن میزان شیوع تحليل ريشه افزایش می‌یابد و شیوع بالای از تحليل خارجي ريشه در گروه سنی بالای ۲۵ سال مشاهده گردید اما رابطه آماری معنی‌داری میان وقوع تحليل خارجي ريشه مولر

دوم و سن ($P > 0.05$, Chi-square test) وجود نداشت. از نظر عمق نهفتگی مولر سوم منديبل، بیشترین میزان شیوع تحليل خارجي ريشه مولر دوم در کلاس C و به ترتیب در کلاس B و A یافت شد. هر چند میان وقوع تحليل خارجي ريشه مولر دوم و عمق نهفتگی مولر سوم از نظر آماری رابطه معنی‌داری وجود نداشت ($P > 0.05$, Chi-square test).

در جدول ۳ رابطه میان شدت تحليل خارجي ريشه با مکان تحليل و عمق نهفتگی به تفصیل آمده است. در ۵۱ مورد تحليل مشاهده شده در سطح ديستال مولر دوم منديبل، ۴۱ مورد تحليل خفیف، ۵ مورد تحليل متوسط و ۵ مورد تحليل شديد تشخيص داده شد. علاوه بر این ۲۵ مورد تحليل در سرویکال، ۲۱ مورد در قسمت میانی و ۵ مورد در ناحیه آپیکال مشاهده گردید. از نظر عمق نهفتگی مولر سوم، ۱۴ تحليل در مولر نهفته A، ۲۴ تحليل در مولر نهفته B و ۱۳ تحليل در مولر نهفته C یافت شد. رابطه آماری معنی‌داری میان شدت تحليل خارجي ريشه و عمق نهفتگی و همچنین میان شدت و مکان تحليل خارجي ريشه یافت گردید. مطابق جدول ۳، حدود ۴۵/۱٪ از موارد تحليل خارجي ريشه مولر دوم با شدت خفیف در ناحیه سرویکال قرار گرفته است و همچنین رابطه میان تحليل خارجي ريشه با شدت خفیف و مکان سرویکالی تحليل خارجي ريشه از نظر آماری معنی‌دار بود ($P = 0.000$, Chi-square test).

مطابق جدول ۳، حدود ۴۱/۱۸٪ از موارد تحليل خارجي ريشه مولر دوم با شدت خفیف مرتبط با مولر سوم نهفته در کلاس B یافت شد و همچنین رابطه میان تحليل خارجي ريشه با شدت خفیف و عمق نهفتگی مولر سوم در کلاس B از نظر آماری معنی‌دار بود ($P = 0.039$, Chi-square test).

جدول ۱: توزیع فراوانی مولرهای سوم نهفته بر حسب متغیر سن، جنس، عمق نهفتگی و موقعیت نهفتگی

| متغیر | تعداد |
|---------------|--|
| سن | میانگین ۳۰/۳۲ (۱۷-۶۸ سال) |
| جنسیت | زن ۶۸(۳۹/۱) مرد ۱۰۶(۶۰/۹) |
| عمق نهفتگی | کلاس A ۷۹(۳۴/۲) کلاس B ۱۰۴(۴۵/۰۲) کلاس C ۴۸(۲۰/۷۸) |
| موقعیت نهفتگی | مزیوانگولر ۱۲۵(۵۴/۱۱) افقی ۱۰۶(۴۵/۸۹) |

جدول ۲: شیوع تحلیل خارجی ریشه در سطح دیستال مولر دوم مندیبل و رابطه آن با پارامترهای کلینیکی

| متغیر | وجود تحلیل خارجی ریشه | عدم وجود تحلیل خارجی ریشه | مقدار |
|---------------|-----------------------|---------------------------|--------|
| سن | | | |
| ۲۴-۱۶ | ۱۲(۱۴/۶۳) | ۷۰(۸۵/۳۷) | |
| ۳۵-۲۵ | ۲۸(۲۵) | ۸۴(۷۵) | ۰/۱۰۸ |
| ≥۳۶ | ۱۱(۲۹/۷۳) | ۲۶(۷۰/۲۷) | |
| جنس | | | |
| مرد | ۲۸(۳۰/۱۱) | ۶۵(۶۹/۸۹) | *۰/۰۱۶ |
| زن | ۲۳(۱۶/۶۷) | ۱۱۵(۸۳/۳۳) | |
| عمق نهفتگی | | | |
| کلاس A | ۱۴(۱۷/۷۲) | ۶۵(۸۲/۲۸) | |
| کلاس B | ۲۴(۲۳/۰۸) | ۸۰(۷۶/۹۲) | ۰/۴۴۲ |
| کلاس C | ۱۳(۲۷/۰۸) | ۳۵(۷۲/۹۲) | |
| موقعیت نهفتگی | | | |
| مزیوانگولر | ۱۹(۱۵/۲) | ۱۰۶(۸۴/۸) | *۰/۰۰۶ |
| افقی | ۳۲(۳۰/۱۹) | ۷۴(۶۹/۸۱) | |

(P-value < ۰.۰۵)

Chi-square test

جدول ۳: ارتباط بین شدت تحلیل ریشه دیستال مولر دوم مندیبل با عمق نهفتگی مولر سوم و مکان تحلیل خارجی ریشه

| متغیر | خفیف | متوسط | شدید | کل | P value |
|------------|-------------|-----------|-----------|-------------|---------|
| عمق نهفتگی | | | | | |
| کلاس A | ۱۳ (۲۵/۴۹٪) | ۱ (۱/۹۶٪) | ۰ | ۱۴ (۲۷/۴۵٪) | *./۰۳۹ |
| کلاس B | ۲۱ (۴۱/۱۸٪) | ۲ (۳/۹۲٪) | ۱ (۱/۹۶٪) | ۲۴ (۴۷/۰۶٪) | |
| کلاس C | ۷ (۱۳/۷۳٪) | ۲ (۳/۹۲٪) | ۴ (۷/۸۴٪) | ۱۳ (۲۵/۴۹٪) | |
| مکان تحلیل | | | | | |
| سرویکال | ۲۳ (۴۵/۱٪) | ۲ (۳/۹۲٪) | ۰ | ۲۵ (۴۹/۰۲٪) | *./۰۰۰ |
| میانی | ۱۷ (۳۳/۳۴٪) | ۳ (۵/۸۸٪) | ۱ (۱/۹۶٪) | ۲۱ (۴۱/۱۸٪) | |
| آپیکال | ۱ (۱/۹۶٪) | ۰ | ۴ (۷/۸۴٪) | ۵ (۹/۸٪) | |
| کل | ۴۱ (۸۰/۴٪) | ۵ (۹/۸٪) | ۵ (۹/۸٪) | | |

(P-value < ۰.۰۵)

Chi-square test

بحث

قیاس با Inclination میزبانگولر به طور معنی داری بالاتر بود در حالی که در دو مطالعه مشابه اخیر (۱۰،۱۱) این تفاوت از نظر آماری معنی دار نبود. این ناسازگاری شاید به علت اختلاف در کیفیت تصاویر CBCT بکار برده شده باشد که مستقیماً تحت تأثیر سایز voxel، سایز FOV، کیلو ولتاژ، میلی آمپر و تکنیک تصویربرداری قرار می گیرند. نتایج پیشنهاد می دهند که مولر سوم نهفته مندیبل در موقعیت افقی به علت وجود سطح تماس وسیع تر با دندان مولر دوم نسبت به نوع میزبانگولر، پتانسیل بالاتری برای ایجاد تحلیل خارجی ریشه در مولر دوم دارند.

در این مطالعه مشابه با نتایج بعضی تحقیقات (۷،۹) شیوع بالاتری از وقوع تحلیل خارجی ریشه مولر دوم در مردان نسبت به زنان مشاهده گردید که بر خلاف سایر تحقیقات (۱۰،۱۱) این تفاوت معنی دار بود. مشخص نیست که عامل مهم در شیوع بالاتر تحلیل خارجی ریشه مولر دوم در مردان به تفاوت در اندازه فک پایین و یا در اندازه دندان بین زنان و مردان برمی گردد (۷). Nitzan و همکاران، شیوع بالاتر تحلیل خارجی ریشه مولر دوم را در مردان به وجود هورمون های جنسی نسبت دادند (۹).

مطابق نتایج حاضر، بیماران با سن بالای ۲۵ سال شیوع بالاتری از تحلیل خارجی ریشه در مولر دوم دارند که با نتایج

یکی از عوارض حاصل از نهفتگی مولر سوم مندیبل ایجاد تحلیل خارجی ریشه در دیستال مولر دوم مندیبل است (۷،۱۷،۱۸). پیش از این در مطالعاتی که با استفاده از رادیوگرافی های دو بعدی معمول انجام گرفته بود، شیوع این نوع از تحلیل در محدوده ۲۴/۲-۰/۳٪ گزارش شده بود (۲،۷،۱۳،۱۹). در مطالعه حاضر شیوع تحلیل خارجی ریشه در مولر دوم مرتبط با مولر سوم نهفته مندیبل در موقعیت میزبانگولر و افقی با استفاده از تصاویر مولتی پلنار CBCT، ۲۲/۰۸٪ بود که با نتایج تحقیق Wang و همکاران همخوانی داشت (۱۰)؛ اما در تحقیق Oening و همکاران در سال ۲۰۱۵، شیوع تحلیل خارجی ریشه مولر دوم مرتبط با مولر سوم نهفته مندیبل در موقعیت میزبانگولر و افقی ۴۵٪ گزارش شد. تفاوت قابل ملاحظه در شیوع تحلیل خارجی ریشه، شاید ناشی از تفاوت در حجم نمونه و تفاوت در معیارهای انتخاب بیمار در مطالعات مذکور باشد. مطابق با یافته های ما و سایر مطالعات این نکته مورد تأکید قرار می گیرد که وقوع تحلیل خارجی ریشه مولر دوم خیلی نادر نیست و گاهی منجر به انجام اقداماتی همچون درمان اندو، قطع ریشه دیستالی و کشیدن دندان مولر دوم مندیبل می گردد (۷،۱۰،۱۱).

در مطالعه حاضر شیوع تحلیل خارجی ریشه مولر دوم مرتبط با مولر سوم نهفته مندیبل در Inclination افقی در

سطح ریشه مولر دوم مرتبط با مولر سوم نهفته را در حجم بزرگ‌تری از نمونه‌ها مورد تأکید قرار دادند (۱۰). از کاستی‌های تحقیق حاضر عدم در نظر گرفتن اثر نهفتگی دندان مولر سوم نهفته در بافت نرم یا بافت سخت استخوانی بر تحلیل خارجی ریشه مولر دوم مجاور است.

قضاوت در مورد حذف پروفیلاکتیک مولر سوم نهفته سالیان بسیاری مورد بحث و مجادله بوده است (۲۰). عوارض حاصل از جراحی مولر سوم نهفته نظیر درد، تورم، آسیب به عصب آلوئلار تحتانی نبایستی ناچیز پنداشته شود (۲۱). در نبود علایم بالینی، حداقل سه فاکتور رادیوگرافیک وجود دارد که جهت تصمیم‌گیری جراحی مولر سوم نیمه نهفته یا نهفته دارای نقش تعیین‌کننده است: تحلیل سطح دیستال ریشه مولر دوم، از دست دادن استخوان در سطح دیستال ریشه مولر دوم و افزایش فضای پرپودنتال یا وجود کیست اطراف تاج مولر سوم (۲۲) با این وجود راهنما و شواهد کافی برای تصمیم‌گیری در مورد حذف یا نگهداری مولر سوم بدون علایم در دسترس نیست (۲۳) یافته‌های مطالعه ما و سایر تحقیقات از حذف مولر سوم نهفته حمایت می‌کنند هنگامی که در بررسی رادیوگرافیک تحلیل خارجی ریشه مولر دوم شناسایی گردد.

نتیجه‌گیری

جنسیت بیمار و Inclination افقی مولر سوم نهفته مندیبل به عنوان مهم‌ترین فاکتورهای اثرگذار بر ایجاد تحلیل خارجی ریشه مولر دوم مرتبط با مولر سوم نهفته در موقعیت مزیوانگولر و افقی معرفی می‌گردد. مطابق نتایج این پژوهش تحلیل خارجی ریشه مولر دوم در مجاورت با مولر سوم نهفته مزیوانگولر و افقی نادر نبوده و به طور قابل اطمینانی توسط CBCT قابل شناسایی است. همچنین در این مطالعه پیشنهاد می‌گردد بایستی حذف پروفیلاکتیک مولر سوم نهفته خصوصاً در مردان دارای مولر سوم نهفته با Inclination افقی مورد توجه قرار گیرد.

سایر مطالعات سازگاری دارد (۷،۱۰،۱۱،۱۹)؛ اما برخلاف مطالعات قبلی میان شیوع تحلیل خارجی در ریشه مولر دوم و سن رابطه معنی‌داری وجود ندارد.

تحلیل خارجی ریشه مولر دوم به طور شایعی در ناحیه سرویکال (۴۹/۰۲٪) و میانی (۴۱/۱۸٪) ریشه یافت شد که با نتایج شماری از تحقیقات (۱۰،۱۱) همخوانی داشت و این دو ناحیه به عنوان حساس‌ترین نواحی ریشه مولر دوم به تحلیل خارجی تعیین شد؛ اما Nitzan و همکاران و همچنین Nemcovsky و همکاران بیان داشتند که ناحیه آپیکال ریشه مستعدترین ناحیه به تحلیل خارجی ریشه است. این اختلاف شاید ناشی از این است که مطابق نتایج مطالعه حاضر و سایر تحقیقات (۱۰،۱۱) شیوع بالایی از تحلیل خفیف در ناحیه سرویکال ریشه رخ می‌دهد و در دو تحقیق مذکور به علت استفاده از تصاویر رادیوگرافی معمول، تحلیل‌های خفیف در ناحیه سرویکال تشخیص داده نشده است.

در مطالعه حاضر، طبق طبقه‌بندی Pell & Gregory، بیشترین شیوع تحلیل خارجی ریشه مولر دوم در کلاس C (۲۷/۰۸٪) و سپس به ترتیب در کلاس B (۲۳/۰۸٪) و کلاس A (۱۷/۷۲٪) مولر سوم نهفته گزارش گردید، اما این تفاوت‌ها از لحاظ آماری معنی‌دار نبود. این نتیجه با توجه به پذیرش نقش فشار در ایجاد تحلیل خارجی ریشه (۷) و همچنین احتمال وجود بیشترین سطح تماس و فشار در کلاس C توجیه‌پذیر است. در مطالعه Oening و همکاران (۱۱)، در کلاس A و B مولر سوم نهفته، بیشترین شیوع تحلیل خارجی ریشه مولر دوم نسبت به کلاس C گزارش شد. در حالی که در تحقیق Wang و همکاران بیشترین شیوع تحلیل خارجی ریشه مولر دوم در کلاس A و سپس در کلاس C و در نهایت B مشاهده گردید. Wang و همکاران وجود این تناقض‌ها را به تفاوت در تکنیک تصویربرداری و انتخاب بیمار نسبت دادند و لزوم مطالعات بیشتر به منظور بررسی مناطق آسیب‌پذیر از

References:

- 1- Dachi SF, Howell FV. *A survey of 3,874 routine full-mouth radiographs: II. A study of impacted teeth.* Oral Surg Oral Med Oral Pathol 1961; 14(10): 1165-69.
- 2- Chu F, Li T, Lui V, Newsome P, Chow R, Cheung L. *Prevalence of impacted teeth and associated pathologies-a radiographic study of the Hong Kong Chinese population.* Hong Kong Med J 2003; 9(3): 158-63.
- 3- Ahlqvist M, Gröndahl HG. *Prevalence of impacted teeth and associated pathology in middle aged and older Swedish women.* Community Dent Oral Epidemiol 1991; 19(2): 116-19.
- 4- Pedro FLM, Bandéca MC, Volpato LER, Marques ATC, Borba AM, de Musis CR, et al. *Prevalence of impacted teeth in a Brazilian subpopulation.* J Contemp Dent Pract 2014; 15(2): 209-13.
- 5- Campbell JH. *Pathology associated with the third molar.* Oral Maxillofac Surg Clin North Am 2013; 25(1): 1-10.
- 6- Gunraj MN. *Dental root resorption.* Oral Surg Oral Med Oral Pathol Oral Radiol Endod 1999; 88(6): 647-53.
- 7- Yamaoka M, Furusawa K, Ikeda M, Hasegawa T. *Root resorption of mandibular second molar teeth associated with the presence of the third molars.* Aust Dent J 1999; 44(2): 112-16.
- 8- da Silveira H, Silveira H, Liedke G, Lermen C, Dos Santos R, De Figueiredo J. *Diagnostic ability of computed tomography to evaluate external root resorption in vitro.* Dentomaxillofac Radiol 2007; 36(7): 393-96.
- 9- Nitzan D, Keren T, Marmary Y. *Does an impacted tooth cause root resorption of the adjacent one?.* Oral Surg Oral Med Oral Pathol 1981; 51(3): 221-24.
- 10- Wang D, He X, Wang Y, Li Z, Zhu Y, Sun C, et al. *External root resorption of the second molar associated with mesially and horizontally impacted mandibular third molar: evidence from cone beam computed tomography.* Clin Oral Investig 2017; 21(4): 1335-42.
- 11- Oenning ACC, Melo SLS, Groppo FC, Haiter-Neto F. *Mesial Inclination of Impacted Third Molars and Its Propensity to Stimulate External Root Resorption in Second Molars-A Cone-Beam Computed Tomographic Evaluation.* J Oral Maxillofac Surg 2015; 73(3): 379-86.
- 12- Friedman JW. *The prophylactic extraction of third molars: a public health hazard.* Am J Public Health 2007; 97(9): 1554-59.
- 13- Bishara SE, Andreasen G. *Third molars: a review.* Am J Orthod 1983; 83(2): 131-37.
- 14- Pell GJ, Gregory B. *Impacted mandibular third molars: classification and modified techniques for removal.* Dent Digest 1933; 39: 330-38.
- 15- Al-Khateeb TH, Bataineh AB. *Pathology associated with impacted mandibular third molars in a group of Jordanians.* J Oral Maxillofac Surg 2006; 64(11): 1598-602.

- 16- Ericson S, Kurol J. *Incisor root resorptions due to ectopic maxillary canines imaged by computerized tomography: a comparative study in extracted teeth*. Angle Orthod 2000; 70(4): 276-83.
- 17- Juodzbaly G, Daugela P. *Mandibular third molar impaction: review of literature and a proposal of a classification*. J Oral Maxillofac Res 2013; 4(2): e1.
- 18- Santosh P. *Impacted mandibular third molars: Review of literature and a proposal of a combined clinical and radiological classification*. Ann Med Health Sci Res 2015; 5(4): 229-34.
- 19- Nemcovsky CE, Libfeld H, Zubery Y. *Effect of non-erupted 3rd molars on distal roots and supporting structures of approximal teeth A radiographic survey of 202 cases*. J Clin Periodontol 1996; 23(9): 810-15.
- 20- Song F, O'Meara S, Wilson P, Golder S, Kleijnen J. *The effectiveness and cost-effectiveness of prophylactic removal of wisdom teeth*. Health Technol Assess 2000; 4(15): 1-55.
- 21- Adeyemo WL. *Do pathologies associated with impacted lower third molars justify prophylactic removal? A critical review of the literature*. Oral Surg Oral Med Oral Pathol Oral Radiol Endod 2006; 102(4): 448-52.
- 22- Matzen LH, Schropp L, Spin-Neto R, Wenzel A. *Radiographic signs of pathology determining removal of an impacted mandibular third molar assessed in a panoramic image or CBCT*. DMFR 2016; 46(1): 20160330.
- 23- Ghaeminia H, Perry J, Nienhuijs ME, Toedtling V, Tummers M, Hoppenreijts TJ, et al. *Surgical removal versus retention for the management of asymptomatic disease free impacted wisdom teeth*. Cochrane Database Syst Rev 2016. issue 8.

Morphometric evaluation of external root resorption of mandibular second molar teeth adjacent to the impacted third molars in CBCT imaging of Tehran's population between 2011-2014

Fatemeh Ezoddini Ardakani¹, Yaser Safi², Golshan Jamali^{*3}

^{1,3} Department of Oral and Maxillofacial Radiology, School of Dentistry, Shahid Sadoughi University of Medical Sciences, Yazd, Iran

² Department of Oral and Maxillofacial Radiology, School of Dentistry, Shahid Beheshti University of Medical Sciences, Tehran, Iran

Received: 3 Jan 2017

Accepted: 28 Feb 2017

Abstract

Introduction: Presence of external root resorption in second molars associated with impacted mandibular third molars was not rare. The neglect of this issue may leads to penetration of the pulp and loss of the second molars. The aim of this study was to investigate the incidence and risk factors affecting the external root resorption in second molars associated with mandibular impacted third molars were inclined mesially and horizontally by Cone Beam Computer Tomography (CBCT) images.

Methods: In this cross sectional study the samples consisted of 231 scans with mesially and horizontally impacted mandibular third molars. Incidence of external root resorption of second molars and the effects of age, gender and clinical parameters such as location and intensity of external root resorption were considered. Moreover, depth and inclination of impacted mandibular third molar were evaluated by CBCT. The data were analyzed by Chi-square test.

Results: The overall incidence of external root resorption in the second molars was 22.08%. Incidence of external root resorption in second molars was significantly related to gender and inclination of third molar. The relations between external root resorption and impaction depth of third molar or the patient's age was not statistically significant. However, the relationship between external root resorption and the intensity or depth of impacted third molar and location of root resorption was statistically meaningful.

Conclusion: Patient's gender and horizontal inclination of third molars are the most important factors affecting the presence of external root resorption in the second molars associated with mesially and horizontally impacted mandibular third molars.

Keywords: Cone beam computed tomography; Impacted tooth; Root resorption

This paper should be cited as:

Ezoddini Ardakani F, Safi Y, Jamali GH. **Morphometric evaluation of external root resorption of mandibular second molar teeth adjacent to the impacted third molars in CBCT imaging of Tehran's population between 2011-2014.** J Shahid Sadoughi Univ Med Sci 2017; 25(1): 63-72.

***Corresponding author: Tel: 09120136056, email: Jamali.gln@gmail.com**