



## اثر تجویز تاموکسیفن در دوره بارداری بر ساختار بافتی لوله‌های منی‌ساز موش‌های نر بالغ

جعفر سلیمانی‌راد<sup>۱</sup>، لیلا روشنگر<sup>۲</sup>، مرتضی ابوذری‌پور<sup>۳</sup>، عرفان دانشی<sup>۴\*</sup>

### چکیده

مقدمه: تاموکسیفن یک داروی غیراستروئیدی است که به طور عمده در درمان سرطان پستان و همچنین برای تحریک تخمک‌گذاری و درمان نازایی مورد استفاده قرار می‌گیرد. با توجه به اتصال تاموکسیفن به رسپتورهای استروژن و امکان نقش استروژن‌ها در اسپرماتوژنز، هدف از بررسی حاضر، مطالعه اسپرماتوژنز و بررسی هیستولوژیک مجاری منی‌ساز در موش‌های بالغی است که مادران آنها طی دوره حاملگی تاموکسیفن دریافت کرده است.

روش بررسی: در این بررسی ۳۰ سر موش ماده و ۱۵ سر موش نر از نژاد NMRI، برای عمل جفت‌گیری انتخاب شدند. از روز ۱۳ حاملگی، به مدت هفت روز، موش‌های گروه تجربی، داروی تاموکسیفن را با دوز ۵ mg/kg به صورت داخل صفاقی دریافت کردند و به موش‌های گروه کنترل نرمال سالیین تجویز گردید. بعد از زایمان موش‌های مورد مطالعه، نوزادان نر را جدا کرده و تحت مراقبت در شرایط استاندارد قرار گرفتند. پس از رسیدن به سن بلوغ (۶-۸ هفتهگی) موش‌های بالغ با روش جابجائی گردنی کشته شدند و برای بررسی اسپرماتوژنز، بیضه‌ها را از شکم خارج کرده و پس از طی مراحل روتین بافتی، با میکروسکوپ نوری مورد مطالعه قرار گرفتند. نتایج: مطالعات هیستولوژیک نشان داد که تعداد سلول‌های اسپرماتوژنیک و سرتولی در لوله‌های منی‌ساز در دو گروه آزمایش و کنترل تفاوت معنی‌داری داشتند ولی تفاوتی در تعداد سلول‌های لایدیگ در دو گروه مشاهده نشد. نتیجه‌گیری: نتایج این تحقیق نشان داد که، تجویز تاموکسیفن طی دوره تکاملی، می‌تواند باعث تغییرات هیستولوژیک در لوله‌های منی‌ساز گردد و در نتیجه منجر به ناباروری در موش نر گردد.

واژه‌های کلیدی: تاموکسیفن، ساختار بافتی، بارداری، لوله‌های منی‌ساز، اسپرماتوژنز

۱- استاد، گروه علوم تشریحی، دانشکده پزشکی، دانشگاه علوم پزشکی تبریز

۲- دانشیار، گروه علوم تشریحی، دانشکده پزشکی، دانشگاه علوم پزشکی تبریز

۳- استادیار، گروه علوم تشریحی، دانشکده پزشکی، دانشگاه علوم پزشکی کردستان

\* (نویسنده مسئول): تلفن: ۰۹۱۸۸۷۱۳۷۲۱، پست الکترونیک: erfandaneshi@yahoo.com

تاریخ پذیرش: ۱۳۹۴/۱۰/۱۰

تاریخ دریافت: ۱۳۹۴/۶/۱۵

## مقدمه

تاموکسیفن یک ترکیب ضد استروژنی نوع I غیراستروئیدی است. این دارو، به طور رقابتی گیرنده‌های استروژنی را با اثر مختلط آگونیستی-آنتاگونیستی، مهار می‌کند. آنتاگونیست‌های استروژنی نوع I، به طور نسبی عمل آگونیست‌ها را مهار کرده اما بنا بر خواص آگونیستی خود همچنین برخی از پاسخ‌های استروژنیک را نیز القاء می‌کنند. بروز این اثرات متنوع، بستگی به نوع گونه (جاندار)، عضو، بافت و سلول مورد بررسی دارد (۱). مکانیسم‌های دقیق این دوگانگی به طور کامل درک نشده است اما ممکن است مربوط به تحریک گیرنده‌های استروژنی متنوع در سلول‌های گوناگون باشد (۱).

در مطالعه‌ای، Corrada و همکاران، به بررسی اثرات تاموکسیفن بر روی پارامترهای بیضه، پروستات و مایع منی در سگ‌هایی که مبتلا به هایپرپلازی پروستات بودند پرداختند. در این پژوهش، دوز ۲/۵ میلی‌گرم تاموکسیفن به شکل داخل صفاقی برای مدت ۲۸ روز به حیوانات تجویز گردید. نتایج نشان داد، این دارو به طور معنی‌داری موجب کاهش اندازه بیضه و میزان مایع منی می‌گردد و حجم پروستات و غلظت‌های تستوسترون را نیز به طور معنی‌داری کاهش می‌دهد (۱).

در انسان، تاموکسیفن اثرات آنتی استروژنی خود را بر غدد پستانی اعمال کرده و بر روی رحم اثرات آگونیستی دارد (۲). داروهای ضد استروژنی از قبیل کلومیفن و تاموکسیفن، برای درمان اولیگواسپرمی و آزواسپرمی ناشناخته نیز، تجویز می‌گردند (۳). در انسان، داروهای ضد استروژنی، با فیدبک منفی نرمال استروئیدهای جنسی هیپوتالاموس و هیپوفیز، تداخل عمل ایجاد کرده و منجر به افزایش ترشح هورمون آزادکننده گونادوتروپین‌های آندوژن از هیپوتالاموس، هورمون تحریک‌کننده فولیکولی (FSH) و هورمون جسم زرد (LH) از هیپوفیز می‌گردند. LH نیز به نوبه خود، سلول‌های لایدیگ بیضه را تحریک کرده و منجر به افزایش تولید تستوسترون موضعی (T2) می‌گردد و در نهایت اسپرماتوژنز تقویت می‌گردد (۴).

در مطالعه‌ای، Gopalkrishnan و همکاران به نتایج متضادی دست یافتند، آنها ثابت کردند تاموکسیفن، سطح تستوسترون را

کاهش داده و اپیتلیوم لوله‌های منی‌ساز را تخریب می‌کند. به علاوه این گروه نشان دادند که تاموکسیفن با دوزهای  $200 \mu\text{g/kg}$  و ۴۰ موجب کاهش جمعیت‌های اسپرماتید و اسپرم می‌گردد (۵). اطلاعات متضادی در مقالات مربوط به کیفیت مایع منی در نتیجه درمان با داروهای ضد استروژنی در انسان موجود است (۶). با وجود افزایش اثر بخشی آندروژن در بیضه، این دارو موجب اختلال اپی تلیوم مجاری منی‌ساز، القاء سلول‌های چند هسته‌ای و افزایش تعداد اسپرماتوزوهای با اشکال غیر طبیعی می‌گردد (۷).

در مطالعات مشابهی Rai و همکاران گزارش دادند که، تاموکسیفن با یک الگوی وابسته به دوز موجب افزایش تعداد اسپرم‌های غیرطبیعی در موش می‌شود (۸).

تاموکسیفن سیترات به عنوان تنها عامل انتخابی پیشگیری‌کننده و درمانی، در بدخیمی‌های وابسته به هورمون در پستان، مورد مصرف قرار می‌گیرد. به علاوه این دارو با یک الگوی وابسته به غلظت باعث القاء مرگ سلولی آپوپتوتیک و نکروتیک در شرایط آزمایشگاهی می‌گردد (۹) این دارو همچنین در خانم‌های نابور، موجب القاء تخمک‌گذاری می‌گردد (۱۰).

تعداد زیادی از خانم‌هایی که با تاموکسیفن درمان می‌گردند، در سن باروری قرار دارند. باید متذکر شد که درمان نوزادان موش‌ها و موش‌های صحرایی ماده با مشتقات ۳ فنیل اتیلن از جمله تاموکسیفن، کلوماید (Clomid) و نافوکسیدین (Nafoxidine) موجب بروز نقایصی در تکامل مجاری تناسلی می‌گردد، درست مانند آنچه که در زمان مواجهه با استروژن‌های آگزوژن رخ می‌دهد (۱۰).

تاموکسیفن در طی متابولیسم، به ۴- هیدروکسی تاموکسیفن تبدیل می‌گردد که سمیت آن برای سلول‌های زنده به اثبات رسیده است. Pagano و همکاران سمیت سلولی و تکاملی (تولید مثلی) این دارو را در رویان‌های خار پشت دریایی ثابت کردند و به این نتیجه رسیدند که اثرات اکسیداتیو استرسی این دارو موجب مرگ و میر زودرس رویانی و نقایص جنینی می‌گردد (۱۲). علی‌رغم گزارش‌هایی مبنی بر سمیت‌های سلولی و ژنومی تاموکسیفن و اثرات کارسینوژنی آن، مطالعات در شرایط بدن

با استفاده از میکروتوم نوع روتاتوری با تیغه ثابت برش‌هایی به ضخامت ۵ میکرون تهیه شدند. به این صورت که با گرفتن اولین مقطع ۱۰ برش را رد کرده و بعد مقطع دوم را انتخاب کردیم با این روش جهت مطالعه سلول‌های اسپرماتوژنیک از هر موش ۵ لام و در هر لام ۱۰ میدان میکروسکوپی مورد بررسی قرار گرفت. در هر لوله منی‌ساز (Seminiferous) فرآیند بلوغ اسپرماتوژنوزو شمارش سلول‌های سرتولی، اسپرماتوگونی، اسپرماتوسیت اولیه، اسپرماتوسیت ثانویه، اسپرماتید و اسپرم با میکروسکوپ نوری در گروه‌های مختلف با استفاده از روش جانسن بررسی شد (۳۳). حجم نمونه‌ها بر اساس مطالعات قبلی می‌باشد (۳۴). با استفاده از نرم‌افزار SPSS و تست آماری t-test و سطح معنی‌دار کمتر  $p \leq 0/01$  در نظر گرفته شد. قبل از تجزیه و تحلیل داده‌ها تست نرمال بودن و یکنواختی واریانس آنها انجام شد و بعد از اطمینان از توزیع نرمال داده‌ها نسبت به تجزیه و تحلیل آنها اقدام گردید. مقایسه بین تعداد سلول‌های سرتولی، اسپرماتوگونی، اسپرماتوسیت اولیه، اسپرماتوسیت ثانویه، اسپرماتید و اسپرم بین گروه‌های کنترل و آزمایش صورت گرفت.

### نتایج

نتایج حاصل از بررسی میکروسکوپ نوری نشان داد که، لوله‌های منی‌ساز موش‌های گروه کنترل دارای اپیتلیوم ژرمینال ضخیم و رده‌های سلولی منظم می‌باشند، سلول‌های اسپرماتوژنیک در مراحل مختلف تکاملی قابل تشخیص و شمارش بودند (شکل ۱). در موش‌های گروه آزمایش، که تحت تاثیر تاموکسیفن بودند، ضخامت اپیتلیوم ژرمینال آنها، به نسبت گروه کنترل کاهش یافته بود. تعداد سلول‌های لایدیگ در گروه کنترل و تجربی مشابه بود، ولی تعداد سلول‌های اسپرماتوگونی و اسپرماتوسیت اولیه، اسپرماتوسیت ثانویه، اسپرماتید و اسپرم بالغ در لوله‌های منی‌ساز گروه آزمایش به نسبت گروه کنترل کاهش یافته بود (شکل ۱).

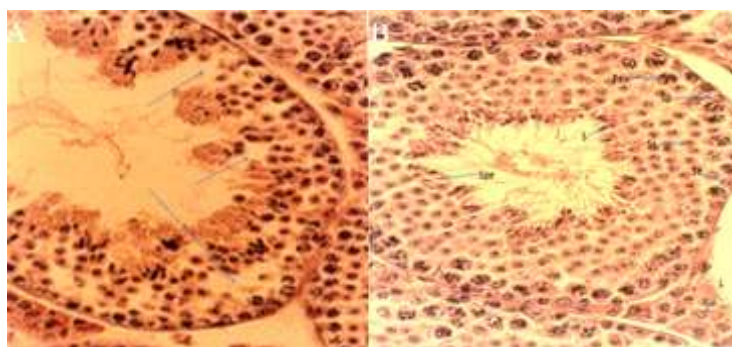
موجود زنده و اثرات این دارو بر مورفولوژی لوله‌های منی‌ساز و اسپرماتوژنوز نادر است (۷).

هدف از بررسی حاضر، اثر تاموکسیفن در دوره بارداری بر ساختار بافتی لوله‌های منی‌ساز می‌باشد.

### روش بررسی

در این مطالعه که از نوع تجربی بود، موش‌های شش تا هشت هفته‌ای نژاد NMRI با میانگین وزن ۲۵ گرم که از حیوان خانه دانشگاه علوم پزشکی تبریز تهیه شده بودند مورد مطالعه قرار گرفتند. به منظور عادت به شرایط محیطی، به مدت ۲ هفته در حیوانخانه بخش بافت‌شناسی دانشکده پزشکی، در شرایط طبیعی از نظر جایگاه، تغذیه، نور (۱۲ ساعت تاریکی و ۱۲ ساعت روشنایی) و دمای استاندارد نگهداری شدند. برای انجام آزمایش، موش‌ها به طور تصادفی به دو گروه کنترل و تجربی تقسیم شدند، که ۱۵ موش در هر گروه وجود داشت. موش‌های بالغ جهت انجام جفت‌گیری، به صورت ۲ موش ماده بالغ با ۱ موش نر بالغ در یک قفس قرار داده شدند. مشاهده پلاک واژینال در صبح روز بعد به عنوان اولین روز حاملگی محسوب گردید. از روز ۱۳ حاملگی، به مدت ۷ روز به موش‌ها، ۵ mg/kg تاموکسیفن به صورت داخل صفاقی (IP) تزریق شد (۱۳).

تاموکسیفن مورد استفاده در این آزمایش به صورت قرص‌های ۱۰ mg بود که از شرکت داروسازی ایران هورمون تهیه شده بودند، در ۱۰ cc نرمال سالین حل شده و میزان تزریق در هر موش ۰/۱ cc بود. بعد از تولد، نوزادان ماده و نر از هم جدا شده، البته از هر مادر دو نوزاد نر انتخاب شدند و تا دوره بلوغ در شرایط طبیعی از نظر جایگاه، تغذیه، نور (۱۲ ساعت تاریکی و ۱۲ ساعت روشنایی) و دمای استاندارد تحت مراقبت قرار گرفتند. پس از رسیدن به سن بلوغ (هفته ۶-۸) آنها را به طریق جداسازی مهره‌های گردنی قربانی کرده و پس از بازکردن شکم، بیضه راست موش را برداشته و بعد از ثابت کردن در داخل فیکساتیو بوئن به مدت ۷۲-۴۸ ساعت و بعد از پاساژ بافتی نمونه‌ها قالب‌گیری شدند.



شکل ۱: A: فتومیکروگرافی از لوله های منی ساز موش در گروه آزمایش. B: فتومیکروگرافی از لوله های منی ساز موش در گروه کنترل: سرتولی (Se)، اسپرماتوگونی (SP)، اسپرماتوسیت اولیه (PS)، اسپرماتوسیت ثانویه (SS)، اسپرماتید (S)، اسپرم (Spe)، لایدیگ (LY). رنگ آمیزی H&E (40X).

یافته‌های مربوط به شمارش سلول‌ها:

میانگین تعداد سلول‌های سرتولی در هر لوله منی‌ساز گروه کنترل  $4/64 \pm 0/71$  و در گروه آزمایش  $3/19 \pm 0/67$  بود. تفاوت بین تعداد سلول‌های سرتولی گروه کنترل و گروه آزمایش معنی‌دار بود ( $P < 0/01$ ) (جدول ۱).

میانگین تعداد اسپرماتوگونی‌ها در هر لوله منی‌ساز گروه کنترل  $41/89 \pm 85/2$  و میانگین تعداد اسپرماتوگونی‌های گروه آزمایش  $31/39 \pm 89/3$  بود. تفاوت بین تعداد سلول‌های اسپرماتوگونی گروه کنترل و گروه آزمایش معنی‌دار بود ( $P = 0/002$ ) (جدول ۱).

میانگین تعداد اسپرماتوسیت‌های اولیه در هر لوله منی‌ساز گروه کنترل  $26/93 \pm 15/6$  و در هر لوله منی‌ساز گروه آزمایش  $20/82 \pm 85/6$  بود. تفاوت بین تعداد سلول‌های اسپرماتوسیت‌های اولیه گروه کنترل و گروه آزمایش معنی‌دار بود ( $P = 0/003$ ) (جدول ۱).

بررسی‌های آماری نشان داد که میانگین تعداد اسپرماتوسیت‌های ثانویه در گروه کنترل  $10/14 \pm 99/7$  و در گروه آزمایش  $76/24 \pm 503/17$  می‌باشد. تفاوت بین تعداد

سلول‌های اسپرماتوسیت‌های ثانویه گروه کنترل و گروه آزمایش معنی‌دار بود ( $P < 0/01$ ) (جدول ۱).

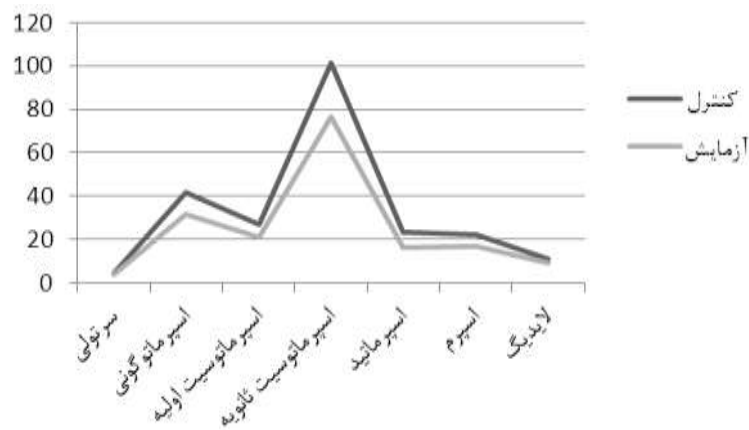
نتایج حاصل از بررسی‌های آماری نشان داد که میانگین تعداد اسپرماتیدها در هر لوله منی‌ساز گروه کنترل  $23/105 \pm 17/5$  و در هر لوله منی‌ساز گروه آزمایش  $16/03 \pm 63/4$  می‌باشد. تفاوت بین تعداد سلول‌های اسپرماتید گروه کنترل و گروه آزمایش معنی‌دار بود ( $P < 0/01$ ) (جدول ۱).

در مجموع، میانگین تعداد اسپرم‌های بالغ در هر لوله منی‌ساز گروه کنترل  $22/2 \pm 55/6$  و در گروه آزمایش  $16/54 \pm 15/5$  می‌باشد. تفاوت بین تعداد اسپرم‌های گروه کنترل و گروه آزمایش معنی‌دار بود ( $P < 0/01$ ) (جدول ۱).

در مجموع، میانگین تعداد سلول‌های لایدیگ در هر لوله منی‌ساز گروه کنترل  $11/03 \pm 84/1$  و میانگین تعداد سلول‌های لایدیگ در هر لوله منی‌ساز گروه آزمایش  $9/39 \pm 87/1$  بود. تفاوت بین تعداد سلول‌های لایدیگ گروه کنترل و گروه آزمایش معنی‌دار بود ( $P < 0/01$ ) (جدول ۱).

جدول ۱: مقایسه میانگین و انحراف معیار تعداد سلول‌ها در هر لوله منی‌ساز موش‌های گروه کنترل و تجربی

آزمایش	کنترل	
$3/19 \pm 0/67$	$4/64 \pm 0/71$	سلول‌های سرتولی
$31/39 \pm 89/3$	$41/89 \pm 85/2$	سلول‌های اسپرماتوگونی
$20/82 \pm 85/6$	$26/93 \pm 15/6$	سلول‌های اسپرماتوسیت اولیه
$76/24 \pm 53/17$	$10/14 \pm 99/7$	سلول‌های اسپرماتوسیت ثانویه
$16/03 \pm 63/4$	$23/105 \pm 17$	سلول‌های اسپرماتید
$16/54 \pm 15/5$	$22/2 \pm 55/6$	سلول‌های اسپرم
$9/39 \pm 87/1$	$11/03 \pm 84/1$	سلول‌های لایدیگ



نمودار ۱: مقایسه درون گروهی و بین گروهی تعداد سلول‌های مورد مطالعه  
 سری اول: گروه کنترل، سری دوم: گروه آزمایش  
 Sp.I= اسپرماتوسیت اولیه، Sp.II= اسپرماتوسیت ثانویه

### بحث

دارد (۲۴). از طرف دیگر طبق آزمایشات مختلف بر روی افراد مذکری که تاموکسیفن را جهت درمان نازایی استفاده می‌کردند، هیچ اثر مثبت و سودمندی برای درمان نازایی آنها مشاهده نشد (۲۵). تاموکسیفن که جزء داروهای ضدسرطان آنتی‌استروژنی محسوب می‌شود، اثرات خود را از طریق پیوندشدن با گیرنده‌های استروژنی یا اینکه به طور رقابتی با بلوک کردن گیرنده‌های استروژنی اعمال می‌کند (۲۶). با توجه به اینکه استروژن، محرکی برای سرطانی‌شدن پستان شناخته شده، لذا تاموکسیفن یک داروی ضد استروژنی است که به عنوان ضدسرطان برای درمان سرطان پستان نیز مورد استفاده قرار می‌گیرد (۹). با توجه به احتمال نقش استروژن در اسپرماتوژن و موقعیت گیرنده‌های استروژنی در مجرای تناسلی جنس مذکر و نیز سنتز استروژن در بیضه (۱۲) و با علم به اینکه تاموکسیفن یک داروی آنتی‌استروژنی است، که اثرات خود را از طریق اتصال به گیرنده‌های استروژنی اعمال می‌کند، این احتمال وجود دارد که تاموکسیفن باعث ایجاد اختلال در اسپرماتوژن و کاهش باروری اسپرم گردد (۲۷).

در مطالعه‌ای PIOTR و همکاران (۱۱)، اثرات تخریبی تاموکسیفن را بر روی مجاری تناسلی موش‌های نر نژاد NMRI مورد بررسی قرار دادند. در این مطالعه، تجویز این دارو، به روش داخل صفاقی، برای مدت ۳ روز، در موش‌های نوزاد تازه به دنیا آمده صورت گرفت. موش‌های گروه تجربی و کنترل را

اسپرماتوژن، فرایند بسیار پیچیده‌ای است که عوامل متعددی می‌توانند بر آن اثر کرده و منجر به ناباروری و یا کاهش باروری در فرد شوند (۱۴). جهت تولید سلول‌های جنسی، اسپرماتوگونی‌ها متحمل تقسیمات میتوز بی‌شماری می‌شوند از جمله آن عوامل، داروهای ضدسرطان است که با مکانیسم‌های مختلفی با اثر بر روند تقسیمات سلولی در لوله‌های منی‌ساز، در نهایت باعث ایجاد آزو اسپرمی و ناباروری می‌گردند (۱۵، ۱۶). آزو اسپرمی به دنبال مصرف داروهای ضدسرطان عارضه‌ای مهم و قابل توجه است که گاهی بسته به نوع و مقدار مصرف دارو، سال‌های طولانی حتی ۲۰ - ۱۵ سال نیز به طول می‌انجامد (۱۷). استروژن نقش مرکزی در سیستم تناسلی مردانه دارد (۱۸) و نقش اصلی آن در مردها، تنظیم اسپرماتوژن و همچنین تنظیمات ترشحاتی گونادوتروپین‌ها می‌باشد (۱۹).

استروژن، همچنین در تمایز سلول‌های زایا و تکامل آنها نقش دارد (۲۰). علاوه بر آن، حضور رسپتورهای استروژن در اسپرم‌ها هم اخیراً مشاهده شده است (۲۱). استرادیول و استروژن‌های محیطی دیگر جهت تحریک ظرفیت‌پذیری، واکنش آکروزومی و توانایی لقاح در پستانداران نقش دارند (۲۲). تاموکسیفن یک داروی آنتی‌استروژن غیراستروئیدی است، که در درمان خیلی از موارد پاتولوژیک از آن استفاده می‌شود (۲۳).

بسیاری از محققین معتقدند که، تاموکسیفن اثراتی بر عملکرد نهایی غدد جنسی، شمارش اسپرم و نتایج حاملگی

در ماه سوم زندگی با دو موش ماده در هر قفس جفت انداخته و مشخص شد که موش‌های گروه تجربی توانایی باردار کردن موش‌های ماده را نداشتند. سپس در هشت ماهگی، موش‌های هر دو گروه کنترل و تجربی را قربانی کرده و به بررسی دستگاه تناسلی آنها پرداختند. نتایج نشان داد، بیضه موش‌های گروه تجربی ظاهری آتروفیه پیدا کرده و دو تا از این موش‌ها نیز دارای بیضه داخل شکمی بودند. توقف اسپرماتوزنر و حضور سلول‌های غول پیکر چند هسته‌ای در مجاری منی‌ساز در ۵ عدد از موش‌ها رویت گردید. در همه موش‌ها، اختلالات اپی‌دیدیم به صورت دیلاته شدن و یا لوله‌های نامنظم دارای کیست‌های کوچک به وضوح رویت گردید. کیسه‌های منوی و پروستات نیز در همه موش‌های گروه تجربی کاهش حجم نشان دادند. آقای دانل و همکاران (۲۰)، تاثیرات تاموکسیفن را بر کیفیت و میزان باروری اسپرم، بررسی کردند. طبق نتایج حاصله، تزریق داروی تاموکسیفن با دوز 4mg/kg به رت‌های نر، تعداد اسپرم و میزان تحرک آنها را تغییر داد و باعث اثرات منفی بر اسپرماتوزنر و تخریب اسپرماتیدها گردید.

اثرات منفی و زیان‌آور تاموکسیفن بر بیضه‌ها و اسپرماتوزنر، توسط محققان دیگری هم گزارش شده است (۲۸). با توجه به اینکه رسپتورهای استروژن، که غالباً از نوع  $\beta$  نیز می‌باشند، در سلول‌های سرتولی در حال تکامل وجود دارند (۲۹)، تاموکسیفن می‌تواند کمیت و کیفیت سلول‌های سرتولی را نیز دستخوش تغییر کند (۳۰). مطالعه ما نشان داد که تعداد سلول‌های سرتولی در گروهی که تاموکسیفن را دریافت کرده بودند به نسبت گروهی که تحت تاثیر داروی تاموکسیفن نبودند کاهش یافته بود. که این نتایج با مطالعات انجام شده توسط دسوزا و همکاران مطابقت داشت. با توجه به مطالعات انجام شده توسط دسوزا و همکاران، تاموکسیفن باعث ایجاد تغییراتی در لوله‌های سمینی فروس می‌شود که یک عامل القایی جهت تخریب سلول‌های سرتولی هستند (۳۱).

هدف از مطالعه حاضر، بررسی اثرات تاموکسیفن، بر سلول‌های اسپرماتوزنیک بیضه موش‌های بالغ بود. نتایج به دست آمده نشان داد که، قرارگیری جنین‌ها در معرض

تاموکسیفن طی دوره داخل رحمی باعث می‌شود که در دوره بلوغ، اسپرماتوزنر دچار اختلال گردد. به طوریکه تعداد سلول‌های اسپرماتوگونی، اسپرماتوسیت اولیه، اسپرماتوسیت ثانویه، اسپرماتید و اسپرم‌های بالغ در لوله‌های منی‌ساز گروه آزمایش به نسبت گروه کنترل کاهش معنی‌داری یافته بود. این نتایج بیانگر این واقعیت است که، نه تنها سلول‌های پشتیبان جنسی یعنی سلول‌های سرتولی دچار کاهش می‌گردند، بلکه به علت کاهش تعداد سلول‌های اسپرماتوگونی، همه رده‌های سلولی نیز از نظر تعداد، کاهش می‌یابند که یافته‌های ما با نتایج مطالعات دسوزا و همکاران مطابقت دارد. در مطالعه انجام شده توسط این گروه، مشاهده شد که در لوله‌های منی‌ساز بیضه موش‌هایی که تاموکسیفن دریافت کرده بودند، ضخامت لوله‌ها کاهش یافته و تعدادی از لوله‌های سمی نفر تخریب شده بودند و طی اسپرماتوزنر، کاهش نسبی در انواع سلول‌های زایا، در گروه دارو گرفته به نسبت سلول‌های زایای گروه کنترل دیده شد (۳۲). زمان شروع تقسیم سلول‌های بنیادی تا تشکیل اسپرماتوزوا در موش ۳۵ روز است، دوره زمانی انتخاب شده مدت زمان کافی برای اثر داروی گرفته شده بر اسپرماتوزنر است.

در مطالعه حاضر، اسپرماتوزنر موش‌هایی که طی دوره تکاملی در معرض تاموکسیفن قرار گرفته بودند مورد بررسی قرار گرفت. این مطالعه به صورت دو سوکور انجام شد و لام‌ها توسط دو نفر و به صورت کاملاً مستقل ارزیابی گردیدند.

بررسی هیستولوژیک بیضه در گروه کنترل حاکی از آن بود که لوله‌های منی‌ساز، دارای اپیتلیوم ژرمینال ضخیم بوده و سلول‌ها نظم خاصی داشتند، سلول‌های اسپرماتوزنیک نیز در مراحل مختلف تکاملی قابل تشخیص و شمارش بودند. نتایج حاصله از بررسی میکروسکوپی نشان داد که در موش‌های گروه آزمایش که تحت تاثیر تاموکسیفن بودند ضخامت اپیتلیوم ژرمینال آنها به نسبت گروه کنترل کاهش یافته بود. تعداد سلول‌های لایدیگ در گروه کنترل و آزمایش مشابه بود، ولی تعداد سلول‌های اسپرماتوگونی، اسپرماتوسیت اولیه، اسپرماتوسیت ثانویه، اسپرماتید و اسپرم بالغ در لوله‌های منی‌ساز گروه آزمایش به نسبت گروه کنترل کاهش یافته بود.

اندازه‌گیری کمی اپیتلیوم ژرمینال بررسی خوبی برای تعیین ضخامت اپتلیوم می‌باشد که با توجه به نبود امکانات مورفومتری و محدودیت‌های مالی متاسفانه این امر میسر نشد.

### نتیجه‌گیری

مصرف داروی تاموکسیفن در طی دوران تکاملی، می‌تواند لوله‌های منی‌ساز را دستخوش تغییر کرده و به سلول‌های

اسپرماتوژنیک آسیب برساند.

### سپاسگزاری

بودجه این تحقیق که حاصل یک پایان‌نامه کارشناسی ارشد است از محل اعتبارات پژوهشی دانشگاه علوم پزشکی تبریز در سال ۱۳۸۷ تامین شده است که بدین وسیله از این معاونت قدردانی می‌شود.

### References:

- 1- Corrada Y, Arias D, Spaini E, Fava F, Gobello C. *Effect of tamoxifen citrate on reproductive parameters of male dogs*. Theriogenology 2004; 61(7): 1327-41.
- 2- O'Regan RM, Jordan VC. *Craig The evolution of tamoxifen therapy in breast cancer: selective oestrogen-receptor modulators and downregulators*. oncology 2002; 3(4): 207-14.
- 3- Jungwirth A, Giwercman A, Tournaye H, Diemer T, Kopa Z, Dohle G, et al. *EAU Working Group on Male Infertility*. European Association Urology guidelines on male infertility 2012; 62(2): 324-32.
- 4- Patankar SS, Kaore SB, Sawane MV, Mishra NV, Deshkar AM. *Effect of clomiphene citrate on sperm density in male partners of infertile couples*. Indian J Physiol Pharmacol 2007; 51(2): 195-98.
- 5- Gopalkrishnan K, Gill-Sharma MK, Balasinor N, Padwal V, D'Souza S, Parte P, et al. *Tamoxifen-induced light and electron microscopic changes in the rat testicular morphology and serum hormonal profile of reproductive hormones*. Contraception 1998; 57(4): 261-69.
- 6- Chua ME, Escusa KG, Luna S, Tapia LC, Dofitas B, Morales M. *Revisiting oestrogen antagonists (clomiphene or tamoxifen) as medical empiric therapy for idiopathic male infertility: a meta-analysis*. Andro 2013; 1(5): 749-57.
- 7- Souza D, Urban J. *Tamoxifen induced multinucleated cells (symplasts) and distortion of seminiferous tubules in rat testis*. Asian J andro 2003; 5(3): 217-20.
- 8- Rai SP, Vijayalaxmi KK. *Tamoxifen citrate induced sperm shape abnormalities in the in vivo mouse*. Mutation Res/Genetic Toxicol Environ Mutagenesis 2001; 492(1): 1-6.
- 9- Mandlekar S, Kong AN. *Mechanisms of tamoxifen-induced apoptosis*. Apoptosis 2001; 6(6): 469-77.
- 10- Luciano G, Andrew F. *Ovulation induction in anovulatory women with polycystic ovary syndrome: comparison between clomiphene citrate and tamoxifen citrate*. fertil and steri 2003; 80: 274.
- 11- Piotr B, Wrona Z, Krakowski L, Brodzki A. *Influence of tamoxifen on sexual impulse and semen biological values in male dog*. Bull Vet Inst Pulawy 2007; 51(3): 383-91.

- 12- Pagano G, de Biase A, Deeva IB, Degan P, Doronin YK, Iaccarino M, et al. *The role of oxidative stress in developmental and reproductive toxicity of tamoxifen*. Life Sci 2001; 68(15): 1735-49.
- 13- Soleimani Rad J, Roshangar L, Hassan pour S. *Fertilization capacity of ovum in mice exposed to tamoxifen during embryonic development*. Pharmaceutical Sci J Faculty of Pharmacy 2011; 17(1): 43-8. [Persian]
- 14- David M, Mara M, Larry I. *Common medications and drugs: how they affect male fertility*. Urologic Clinics North America 2002; 29(4): 965-73.
- 15- Howel SJ, Shalet SM. *Spermatogenesis after cancer treatment: damage and recovery*. JNCi Monographs 2005; 34: 12-7.
- 16- Puscheck E, Philip PA, Rajasingam RS. *Male fertility preservation and cancer treatment*. Cancer treatment reviews 2004; 30(2): 173-80.
- 17- Hales BF, Barton TS, Robaire B. *Impart of paternal exposure to chemotherapy on offspring in the rat*. J Natl Cncr Inst Monogr 2005; 34: 28-31.
- 18- Hess RA, Bunick D, Lee KH, Bahr J, Taylor JA, Korach KS, et al. *A role for oestrogens in the male reproductive system*. Nature 1997; 390(6659): 509-12.
- 19- Walker WH, Cheng J. *FSH and testosterone signaling in Sertoli cells*. Reproduction 2005; 130(1): 15-28. Review.
- 20- O'donnell L, Robertson KM, Jones ME, Simpson ER. *Estrogen and Spermatogenesis 1*. Endocrine reviews 2001; 22(3): 289-318.
- 21- Adeoya Osiguwa SA, Markoulaki S, Pocock V, Milligan SR, Fraser LR. *17β-Estradiol and environmental estrogens significantly affect mammalian sperm function*. Human Reproduction 2003; 18(1): 100-07.
- 22- Selva DM, Tirado OM, Toràn N, Suárez-Quian CA, Reventos J, Munell F. *Estrogen receptor β expression and apoptosis of spermatocytes of mice overexpressing a rat androgen-binding protein transgene*. Bio reproduction 2004; 71(5): 1461-68.
- 23- Elwood V, Jordan V. *The Estrogen Receptor: A Model for Molecular Medicine*. Clinic Cancer 2003; 9: 1980-89
- 24- Parker LN, Gray DR, Lai MK, Levin ER. *Treatment of gynecomastia with tamoxifen: a double-blind crossover study*. Metabolism 1986; 35(8): 705-08.
- 25- Furr BJA, Jordan VC. *The pharmacology and clinical uses of tamoxifen*. Pharmacology therapeutics 1984; 25(2): 127-205.
- 26- Aleem M, Aleem M, Padwal V, Choudhari J, Balasinor N, Parte P, et al. *Estradiol affects androgen-binding protein expression and fertilizing ability of spermatozoa in adult male rats*. Molecular cellular endocrino 2006; 253(1): 1-13.



- 27- Chen Y, Chen Y, Jefferson WN, Newbold RR, Padilla-Banks E, Pepling ME. *Estradiol, progesterone, and genistein inhibit oocyte nest breakdown and primordial follicle assembly in the neonatal mouse ovary in vitro and in vivo*. Endocrino 2007; 148(8): 3580-90.
- 28- Hard GC, Iatropoulos MJ, Jordan K, Radi L, Kaltenberg OP, Imondi AR, et al. *Major difference in the hepatocarcinogenicity and DNA adduct forming ability between toremifene and tamoxifen in female Crl: CD (BR) rats*. Cancer Res 1993; 53(19): 4534-41.
- 29- Brauch H, Hiltrud VC. *Targeting of tamoxifen to enhance antitumour action for the treatment and prevention of breast cancer: The 'personalised' approach?* European J Cancer 2009; 45(13): 2274-83.
- 30- Motrich RD, Ponce AA, Rivero VE. *Effect of tamoxifen treatment on the semen quality and fertility of the male rat*. Fertility sterility 2007; 88(2): 452-61.
- 31- D'Souza U, Urban A. *Tamoxifen induced multinucleated cells (symplasts) and distortion of seminiferous tubules in rat testis*. Asian J andro 2003; 5(3): 217-20.
- 32- D'Souza U, Urban A. *Effect of tamoxifen on spermatogenesis and tubular morphology in rats*. Asian J andro 2004; 6(3): 223-26.
- 33- Mirhoseini M, Mohamadpour M, Khorsandi L. *Toxic effects of Carthamus tinctorius L (Safflower) extract on mouse spermatogenesis*. J Assist Reprod Genet 2012; 29(5): 457-61.
- 34- Hashemitabar M, Orazizadeh M, Khorsandi L. *Effect of Dexamethasone on Fas Ligand Expression in Mouse Testicular Germ Cells*. ZUMS J 2008; 16(62): 17-2.

## ***Effect of Tamoxifen on Seminiferous Tubules Structure during Pregnancy in Adult Mice***

***Soleimani Rad J (PhD)<sup>1</sup>, Roshangar L (PhD)<sup>2</sup>, Abozaripour M (PhD)<sup>3</sup>, Daneshi E (PhD)\*<sup>4</sup>***

<sup>1,2</sup> *Department of Anatomy and Histology, School of Medicine, Tabriz University of Medical Sciences, Tabriz, Iran.*

<sup>3,4</sup> *Department of Anatomy and Histology, School of Medicine, Kurdistan University of Medical Sciences, Kurdistan, Iran.*

***Received:*** 6 Sep 2015

***Accepted:*** 31 Jan 2015

### ***Abstract***

***Introduction:*** Tamoxifen is a nonsteroidal drug which mainly treats breast cancer. It is also applied for stimulation of ovulation and remedy of infertility. Regarding the tamoxifen binding to estrogen receptors and the possible role of estrogens in spermatogenesis, the present study aimed to histologically evaluate spermatogenesis in the seminiferous ducts of mice, whose mothers had received tamoxifen during pregnancy.

***Methods:*** In the present study, 30 female and 15 male mice of NMRI race were selected for mating. Since 13<sup>th</sup> day of pregnancy, the experimental group received tamoxifen with the dosage of 5 mg/kg intraperitoneally for 7 days, whereas the control group received normal saline. After childbirth of the mated mice, male infants were selected and monitored in the standard laboratory conditions. After reaching the age of puberty (6-8Weeks), adult mice were sacrificed by the cervical dislocation, and the testes were removed for histological evaluation of spermatogenesis. After routine histological processing, the samples were studied by the light microscope.

***Results:*** Histological studies showed that spermatogenic and Sertoli cells in the seminiferous tubules in control and experimental groups were significantly different, though no difference was observed in the number of Leydig cells in the both groups.

***Conclusion:*** The findings of the present study showed that tamoxifen exposure during development can cause histological changes in the seminiferous tubules, which can lead to infertility in the male rat.

***Keywords:*** Pregnancy; Seminiferous tubules; Spermatogenesis; Tamoxifen; Tissue structure

### ***This paper should be cited as:***

Soleimani Rad J, Roshangar L, Abozaripour M, Daneshi E. *Effect of tamoxifen on seminiferous tubules structureduring pregnancy in adult mice.* J Shahid Sadoughi Univ Med Sci 2016; 23(12): 1169-78.

***\*Corresponding author: Tel: 09188713721, Email: erfandaneshi@yahoo.com***