

## CASE REPORT

### مولتیپل میلوما و گانگرن اندامها

دکتر محمد رضا مرتضوی زاده<sup>۱</sup>، دکتر محمود کریمی<sup>۲\*</sup>، دکتر محمود اخوان تفتی<sup>۳</sup>، دکتر حسین سلیمانی صالح آبادی<sup>۴</sup>، دکتر محمد باقر اولیاء<sup>۵</sup>، دکتر ندا قرهی<sup>۶</sup>

#### چکیده

**مقدمه:** مولتیپل میلوما یک تکثیر بدخیم در پلاسماسل ها است که از یک کلون منفرد ایجاد می شود. تظاهرات آن به صورت درد استخوان یا شکستگی، نارسایی کلیه، استعداد به عفونت، کم خونی، هیپرکلسمی می باشد. سندرم هیپرویسکوزیته از تظاهرات نادر است. کرایو گلوبولین ها، ایمنو گلوبولین هایی هستند که در درجه حرارت کمتر از ۳۷ درجه سانتیگراد تمایل به رسوب دارند. کرایو گلوبولین های مونوکلونال معمولاً با یک اختلال هماتولوژیک مشخص همراه هستند و غالباً بدون علامت اند. دومین مورد مولتیپل میلوما با گانگرن هر چهار اندام را معرفی می کنیم.

**معرفی بیمار:** بیمار آقای ۷۷ ساله کشاورز که با یک سابقه ۲ هفته ای از سردی، دردناکی و تغییر رنگ انگشتان دست و پا مراجعه کرد که تا نیمه ساعد و نیمه ساق پاها پیشرفت داشت به همراه اروزویون های پوستی در پاها و نقاط تیره رنگ در لاله گوش و تغییر رنگ نوک بینی. در معاینه گانگرن در هر ۴ اندام به همراه ایسکمی در نوک بینی و لاله گوش داشت. در الکتروفورز پروتئین های سرم مونوکلونول گاموپاتی داشت. کرایو گلوبولین بیمار مثبت بود و بررسی مغز استخوان انفیلتراسیون پلاسماسل های نوپلاستیک داشت. بیمار با تشخیص کرایو گلوبولینمی در زمینه مولتیپل میلوما تحت درمان قرار گرفت.

#### واژه های کلیدی: مولتیپل میلوما، کرایو گلوبولینمی، گانگرن

#### مقدمه

هیپرویسکوزیته بر اساس نسبت ویسکوزیته سرم به آب تعریف می شود، ویسکوزیته نرمال سرم نسبت به آب برابر ۱/۸ می باشد و علائم هیپرویسکوزیته در ویسکوزیته سرمی ۶-۵ اتفاق می افتد (۱). سندرم هیپرویسکوزیته، نتیجه سطح بالای پروتئین های (کرایو گلوبولینها) است که قادر به افزایش ویسکوزیته سرم هستند (۵-۲). کرایو گلوبولینمی به وجود ایمنو گلوبولین های در سرم اشاره دارد که در دمای سرد رسوب می کنند (۶). نوع I کرایو گلوبولینها، ایمنو گلوبولین های مونوکلونالی هستند که معمولاً با بیمارهای هماتولوژیک همراهی دارند و انواع II و III آن کرایو گلوبولین های مختلط اند که به ترتیب مرکب از IgM مونوکلونال و پلی کلونال می باشند (۶). نوع I، حدود ۱۵-۱۰ درصد کرایو گلوبولینها را تشکیل می دهد (۶)، و ایمنو گلوبولین های مونوکلونالی

مولتیپل میلوما یک تکثیر بدخیم در پلاسماسل ها است که از یک کلون منفرد ایجاد می شود. تظاهرات آن به صورت درد استخوان یا شکستگی، نارسایی کلیه، استعداد به عفونت، کم خونی، هیپرکلسمی و در بعضی موارد اختلال انعقادی، علائم نورولوژیک و تظاهرات عروقی هیپرویسکوزیته می باشد (۱).

۱- استادیار گروه هماتولوژی و انکولوژی

\*۲- نویسنده مسئول: دستیار گروه داخلی، تلفن: ۰۹۱۲۷۱۹۹۴۰۷

نمبر: ۰۳۵۱-۸۲۲۴۱۰۰؛ Email: dr.karimi.ma@gmail.com

۳- استادیار گروه پاتولوژی

۴- استادیار گروه روماتولوژی

۵- دانشیار گروه روماتولوژی

۶- پزشک عمومی

۱-۶- دانشگاه علوم پزشکی و خدمات بهداشتی درمانی شهید صدوقی یزد

تاریخ دریافت: ۱۳۸۷/۲/۵ تاریخ پذیرش: ۱۳۸۷/۷/۴

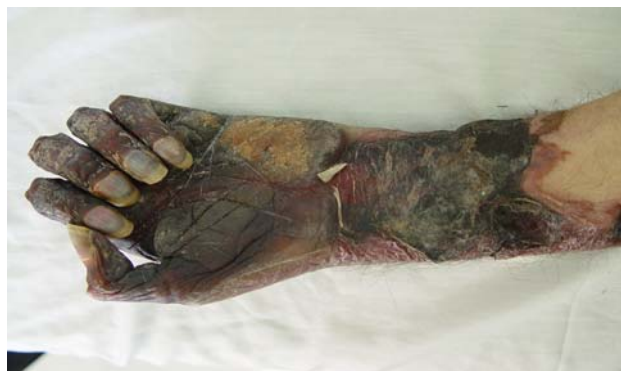همچنین در پاها تا بالای مچ ضایعات آروزیو متعدد ایجاد شده بود. مشکل بیمار از ۲ سال قبل با تاوولها و زخمهای پوستی در اندام تحتانی شروع شده بود که خود به خود بهبود یافته بود و مجدداً در محل دیگری ایجاد شده بود. از ۶ ماه قبل مشکل بیمار تشدید پیدا کرده است که در مراجعه به پزشک با تشخیص پمفیگوس تحت درمان با کورتون قرار گرفته و بهبودی نسبی داشته است. تا ۲ هفته قبل از مراجعه که به دنبال یک عفونت تنفسی و درمان آنتی بیوتیکی، دچار تاوولهای بزرگ در هر دو اندام تحتانی تا بالای مچها و تغییر رنگ انگشتان هر دو پا و هر دو دست با پیشرفت تا نیمه ساعدها و ساقها شده است.

در معاینه بیمار توکسیک بود، تب  $38/5^{\circ}\text{C}$  داشت، ملتحمه Pale بود، ایسکمی و نکروز در نوک بینی و ایسکمی در لاله گوش مشاهده شد، لنفادنوپاتی نداشت، سوفل سیستولیک II/VI در کانون میترال و Fine Crackle در قاعده هر دو ریه سمع شد، در دستها گانگرن انگشتان و ایسکمی تا نیمه ساعد با حدود نامشخص داشت، نبض رادیال احساس نشد و در اندام تحتانی گانگرن انگشتان و ایسکمی که تا نیمه‌های ساق پیشرفت کرده بود به همراه عدم لمس نبض Dorsalis Pedis داشت. در مابقی معاینه فیزیکی، یافته مثبتی نداشت.

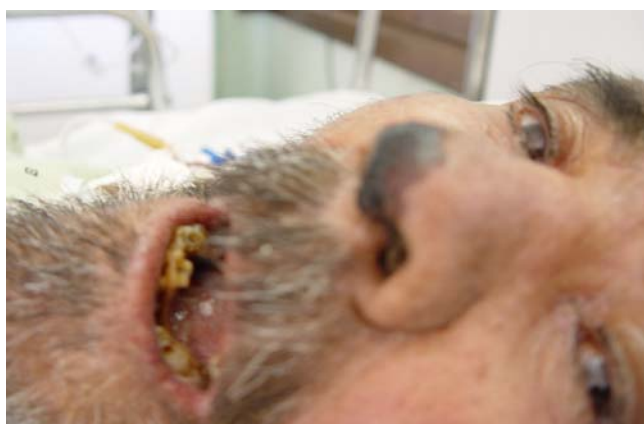در آزمایشات:  $\text{WBC}=34 \times 10^3/\mu\text{l}$  ،  $\text{Hgb}=6/3 \text{ g/dl}$  ،  $\text{Hct}=21/9\%$  ،  $\text{PLT}=468 \times 10^3/\mu\text{l}$  ،  $\text{ESR}=148 \text{ mm in 1h}$  ،  $\text{PT}=20 \text{ sec}$  ،  $\text{PTT}=73 \text{ sec}$  ،  $\text{INR}=2/6$  ،  $\text{Ca}=7/5 \text{ mg/dl}$  ،  $\text{Cr}=1/6 \text{ mg/dl}$  ،  $\text{urea}=107 \text{ mg/dl}$  ،  $\text{Alkp}=206 \text{ iu/l}$  ،  $\text{Na}=144 \text{ mmol/l}$  ،  $\text{K}=4/1 \text{ mmol/l}$  ،  $\text{ALT}=378 \text{ iu}$  ،  $\text{AST}=582 \text{ iu/l}$  ،  $\text{LDH}=404 \text{ iu/l}$  ،  $\text{C4}=15 \text{ mg/dl}$  ،  $\text{C3}=54 \text{ mg/dl}$  ،  $\text{Alb}$   $\text{mg/dl}$  ،  $\text{Total Bil}=0/4 \text{ mg/dl}$  ،  $\text{IgG}=7/3 \text{ g/dl}$  ،  $\text{Direct Bil}=0/1$  ،  $\text{Anticardiolipin Ab}=3 \text{ GPL}$  ،  $\text{RF}$  مثبت ، الکتروفورز پروتئینهای سرم گاموپاتی مونوکلونال (تصویر ۳) ، کرایو گلوبولینمی مثبت (تصویر ۴) ،  $\text{VDRL}$  ،  $\text{HcvAb}$  ،  $\text{HbsAg}$  ،  $\text{ANA}$  ،  $\text{C-ANCA}$  ،  $\text{P-ANCA}$  ،  $\text{Coombs}$  مستقیم و غیرمستقیم و کشت خون منفی بود.

هستند که معمولاً پاراپروتئین Igm و کمتر IgG است، اگرچه همپوشانی میان تظاهرات بالینی کرایو گلوبولینمی نوع I ، II و III وجود دارد، اما عموماً نوع I بندرت موجب علائم مرتبط با واسکولیت می شود و تمایل دارد همراه با انسداد عروق محیطی، تظاهرات بالینی سندرم هیپرویسکوزیته بعلاوه پورپورا، آکروسیانوز، فنومن رینود، زخمهای Torpid و گانگرن باشد (۵-۲). نوع I کرایو گلوبولینمی معمولاً در همراهی با بیماریهای لنفوئید و لیفاتو یافت می شود و این بیماران از نظر بالینی از ماکرو گلوبولینمی والدنشتروم، موتیبیل میلوما، ایمونوسیتوما یا CLL غیر قابل تشخیص اند (۶). در بسیاری از بیماران کرایو گلوبولینها ممکن است فقط به صورت تصادفی یافت شوند (۶).

**معرفی بیمار:** بیمار آقای ۷۷ ساله‌ای است کشاورز که با انگشتان دست و پای سرد، دردناک و تغییر رنگ یافته مراجعه کرد. این تغییرات از ۲ هفته قبل شروع و به تدریج پیشرفت کرده و تا نیمه ساعدها و نیمه ساق پاها را درگیر کرده بود (تصویر ۱). همزمان تغییر رنگ در نوک بینی و نقاط سیاه رنگ در لاله گوش ایجاد شده بود (تصویر ۲).



تصویر ۱:




شکل ۲: تغییر رنگ در نوک بینی

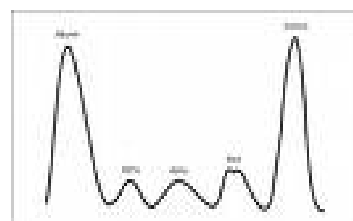
روزانه و رژیم VAD (وین کریستین ۴ mg/d انفوزیون مداوم به مدت ۴ روز، دوکسوروبیسیک ۱۲ mg/d انفوزیون مداوم به مدت ۴ روز و دگزامتازون ۴۰ mg/d به مدت ۴ روز) قرار گرفت. پس از سه روز از شروع درمان حدود گانگرن در اندامها مشخص شد با توجه به ایسکمی گانگرن اندامها، بیمار کاندید قطع چهار اندام شد که به علت عدم رضایت بیمار و همراهان، امپوتاسیون اندامها انجام نشد. بیمار پس از چند روز فوت کرد.

**در پاراکلینیک:** در ECG، RBBB داشت، توده‌ای در حفرات قلبی رؤیت نشد، در الکتروفورز پروتئین‌های سرم مونوکلونال گاموپاتی گزارش شد، در نمونه آسپیراسیون مغز استخوان ۶۶٪ پلاسماسل داشت و در بیوپسی مغز استخوان ۸۰-۶۰٪ سلولاریتی و مگاکاریوسیت نرمال داشت و مغز استخوان با پلاسماسل‌های نوپلاستیک انفیلتره شده بود (تصویر ۵).

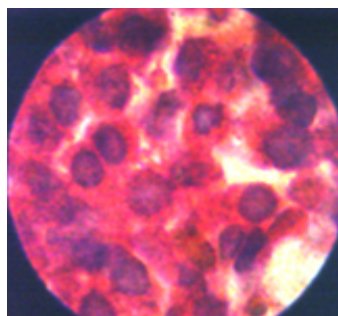
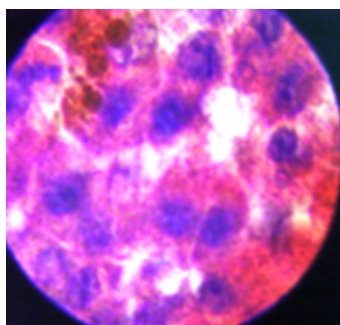
بیمار با تشخیص مولتیپل میلوما تحت درمان با پلاسمافرز ۳ لیتر



تصویر ۴: مراحل رسوب کرایوگلوبولین و حل شدن مجدد آن



تصویر ۳: الکتروفورز پروتئین‌های سرم



تصویر ۵: نمونه مغز استخوان

## بحث

بود که فرم مونوکلونال بیشتر در همراهی با بیماریهای لنفوپرولیفراتیو همچون ماکروگلوبولینمی والدنشتروم، مولتیپل میلوما، ایمونوسیتوما یا CLL یافت می‌شود (۶). گزارش مورد متعددی در خصوص تظاهرات کرایوگلوبولینمی در مولتیپل میلوما ارائه شده است که گانگرن انگشتان، لویدو ورتیکولاریس منتشر (۸) و واسکولیت و زخمهای جلدی (۹)، گانگرن کیسه صفرا (۱۰) گزارش شده است اما گانگرن وسیع و منتشر به صورت گانگرن ۴ اندامها تا نیمه‌های ساق و ساعدها ناشی از کرایوگلوبولینمی تنها یک مورد گزارش شده است (۱۱) که از این

کرایوگلوبولینمی به وجود ایمونوگلوبولینهایی در سرم اشاره دارد که در دمای سرد رسوب می‌کنند (۶). نوع I کرایوگلوبولینها، ایمونوگلوبولینهای مونوکلونالی هستند که معمولاً با بیماریهای هماتولوژیک همراهی دارند و انواع II و III آن کرایوگلوبولینهای مختلط‌اند که به ترتیب مرکب از IgM مونوکلونال و پلی کلونال می‌باشد (۶). کرایوگلوبولینها در طیف وسیعی از بیماریها شامل بدخیمی‌ها، عفونتها و بیماریهای اتوایمیون سیستمیک دیده می‌شوند که دارای انواع مونوکلونال، پلی کلونال و Mix می‌باشند (۷). در بیمار مطرح شده گاموپاتی بصورت مونوکلونال

و مسن با تظاهرات پوستی منطبق با واسکولیت می باشد تا با تشخیص به موقع امکان درمان مناسب و نجات بیمار فراهم گردد.

لحاظ مورد مطرح شده دومین مورد گزارش شده است. طرح این مورد از جهت در نظر داشتن کرایو گلوبولینمی در بیماران میانسال

## References

- 1- Iongo DI, Anderson KC, Kasper DI, Braunward E, fauci AS, hauser SI, et all. *Plasma cell disorders*. Harrison's principles of internal medicine. 16th edition. Mc graw-hill. 2005; Vol 1: 657 -58.
- 2- Bloch KJ, Maki DG. *Hyperviscosity syndromes associated with immunoglobulin abnormalities*. Semin Hematol 1973; 10:113.
- 3- Carter PW, Cohen HJ, Crawford J. *Hyperviscosity syndrome in association with kappa light chain myeloma*. Am J Med 1989; 86:591.
- 4- Bachrach HJ, Myers JB, Bartholomew WR. *A unique case of kappa light chain disease associated with cryoglobulinemia, pyroglobulinemia and hyperviscosity syndrome*. Am J Med 1989; 86:596.
- 5- Kes P, Pecanic Z, Getaldic B, Ratkovic-Gusic I. *Treatment of hyperviscosity syndrome in the patients with plasma cell dyscrasias*. Acta Med Croatica 1996; 50:173
- 6- Tedeschi A, Barate C, Minola E, Morra E. *Cryoglobulinemia*. blood rev 2007 Jul;21(4):183-200.
- 7- Dammacco F, Sansonna D, Piccoli C, Tussi FA, Racanelli V. *The cryoglobulines: an overview*. Euro J clinical Inve. 2001 July ; 31(7):628-38,
- 8- Requena L, Kutzner H, Angulo J, Renedo G. *Generalized livedo reticularis associated with monoclonal cryoglobulinemia and multiple myeloma*. J cutaneous path. 2007 Feb; 34(2):198-202
- 9- Lotti T, Comacchi C, Ghersetich I. *Cutaneous necrotizing vasculitis*. Inter J Derma. 1996 July; 35(7):457-74.
- 10- Rajvanshi P, Atac BS, Seno R, Gupta S. *Gallbladder vasculitis associated with type-1 cryoglobulinemia*. Digestive Diseases & Sci. 2001 Feb; 46(2):296-300.
- 11- Sanmugarajah J, Hussain S, Schwatz JM, Friedman S. *Monoclonal cryoglobulinemia with extensive gangrene of all four extremitities: A case report*. Angiology. 2000 May; 51(5):431-4.