



ارزیابی کلینیکی و رادیوگرافیک استایلوئید پراسس و سندرم ایگل در شیراز: شیوع، مورفولوژی و علائم

محمد رضا مخترع^۱، نجمه موحدیان^{۲*}، مهرداد وثوقی^۳، مسعود امیرحسینی^۴

چکیده

مقدمه: سندرم ایگل به عنوان یکی از علل دردهای ناحیه کرانیوسرویکال، با افزایش بیش از ۲۵ میلی‌متری طول زائده استیلوئید همراه است. هدف مطالعه حاضر ارزیابی شیوع و خصوصیات ساختاری زائده استایلوئید طویل شده (ESP)، بررسی شیوع سندرم ایگل و حضور علائم در افراد بالای ۲۰ سال در شیراز می‌باشد.

روش بررسی: در این مطالعه مقطعی ۵۰۰ کلیشه رادیوگرافی پانورامیک، بر اساس مورفولوژی و طول زائده استیلوئید مورد بررسی قرار گرفتند. در صورت وجود هرگونه علائم همراه با ESP، بیماران با لمس داخل دهانی فضای تونسیلار مورد معاینه قرار می‌گرفتند. در صورت تشدید علائم از ارتباط آن با ESP اطمینان حاصل می‌شد.

نتایج: شیوع کلی ESP برابر با ۳۵/۲٪ بود. شیوع ESP در مردان و زنان تفاوت معنی‌داری با هم نداشت (OR=۰/۹۴، ۱/۳۷-۰/۶۵: دامنه اطمینان ۹۵٪). در مقایسه با گروه سنی زیر ۴۰ سال، شانس افراد گروه‌های سنی ۴۰-۶۰، تقریباً ۱/۷۶ برابر (دامنه اطمینان ۹۵٪: ۲/۶۶-۱/۱۶) و بالای ۶۰ سال، تقریباً ۲/۰۱ برابر (دامنه اطمینان ۹۵٪: ۳/۶۶-۱/۱۰) برای رخداد ESP بیشتر بود. بیشترین فراوانی مورفولوژیک مربوط به کلسیفیکاسیون ممتد و کمترین مربوط به سود و آرتیکولیشن‌های متعدد بود. شیوع سندرم ایگل در جمعیت ۱/۱۸٪ بود که سردرد، سرگیجه و احساس جسم خارجی به ترتیب شایع‌ترین علائم گزارش شده بودند. نتیجه‌گیری: ESP یافته شایعی در جمعیت می‌باشد که با افزایش سن شیوع آن بیشتر می‌شود. با این وجود معاینه بیمار برای افتراق سندرم ایگل از سایر موارد با علائم مشابه جهت جلوگیری از درمان‌های غیر ضروری لازم به نظر می‌رسد.

واژه‌های کلیدی: زائده استیلوئید، سندرم ایگل، رادیوگرافی پانورامیک

۱-۲- استادیار، بخش رادیولوژی دندان و فک و صورت، دانشکده دندانپزشکی، دانشگاه علوم پزشکی شیراز

۳- استادیار، بخش سلامت دهان و دندانپزشکی اجتماعی، دانشکده دندانپزشکی، دانشگاه علوم پزشکی شیراز

۴- دانشجوی دندانپزشکی، کمیته تحقیقات دانشجویی، واحد خودگردان، دانشکده دندانپزشکی، دانشگاه علوم پزشکی شیراز

* (نویسنده مسئول): تلفن: ۰۹۱۵۱۱۳۴۰۷۰، پست الکترونیکی: movahedian@sums.ac.ir

تاریخ پذیرش: ۱۳۹۴/۱۰/۱۰

تاریخ دریافت: ۱۳۹۴/۳/۱۳

مقدمه

زائده استایلوئید، برجستگی استخوانی باریک و مخروطی شکلی در قاعده استخوان تمپورال می‌باشد که در قسمت قدام ماستوئید قرار گرفته است (۱،۲). این زائده از نظر جنینی از دو بخش تیمپانوهیال و استایلوهیال تشکیل شده که توسط غضروفی به یکدیگر متصل می‌شوند که در طول زندگی حتی تا میانسالی، استخوانی می‌گردند (۳). سه عضله و دو لیگامان به زائده استایلوئید متصل می‌شوند که شامل عضلات استایلوگلسال، استایلوهیوئید و استایلوپارنژیوس و لیگامان‌های استایلومندیبولار و استایلوهیوئید هستند (۲،۴).

افزایش طول این زائده می‌تواند یکی از علل دردهای ناحیه کرانیوسرویکال باشد، که در صورت همراهی با علائم، سندرم ایگل (Eagle syndrome) خوانده می‌شود (۲). این افزایش طول می‌تواند به علت کلسیفیکاسیون مجموعه لیگامان‌های استایلوهیوئید (۴،۵) و یا استایلومندیبولار (۶-۸) رخ دهد. در این سندرم فشار به شریان کاروتید و اعصاب کورداتمپانی، واگ، گلسوفارنژیال و شاخه‌های پایینی عصب تری‌ژمینال می‌تواند باعث بروز علائمی شود که از جمله شایع‌ترین آنها عبارتند از: دیسفاژی، سردرد، درد در هنگام چرخش سر/بلع/خمیازه، احساس جسم خارجی هنگام بلع، ایسکمی گذرا همراه با سنکوپ یا سرگیجه مخصوصاً همراه چرخش سر به یک سمت، گوش درد و یا تنیتوس (۲،۴،۵،۹).

هر چند علت دقیق این افزایش طول کاملاً مشخص نیست ولی ترومای قبلی و یا سابقه تونسیلکتومی را با این علائم مربوط دانسته‌اند (۱۰). علل احتمالی دیگر عبارتند از: (۱) منوپوز زود هنگام (early onset)، (۲) افزایش طول اتصال غضروفی بین دو بخش جنینی ناشی از تأخیر در استخوانی شدن و (۳) افزایش طول مادرزادی (۹). مطالعات متعددی نیز افزایش طول این زائده را با افزایش سن مرتبط دانسته‌اند (۱۱-۱۵).

از آنجا که علائم معمولاً گنگ و گمراه‌کننده می‌باشند، لذا جهت تشخیص سندرم ایگل علاوه بر وجود علائم فوق، استفاده از معیارهای دیگری نیز لازم است از جمله: (۱) لمس داخل

دهانی زائده استایلوئید طولی شده در ناحیه تونسیلار که منجر به تندرns و تشدید علائم می‌شود، (۲) برطرف شدن موقتی علائم با تزریق موضعی ۱ میلی‌لیتر لیدوکائین ۲٪ و (۳) یافته‌های رادیوگرافیک که افزایش طول را نشان می‌دهد (۹). محققان مختلف از رادیوگرافی‌های متعددی جهت بررسی طول این زائده استفاده کرده‌اند از جمله لترال سر و گردن، خلفی قدامی، لترال ابلیک مندیبل، پانورامیک و توموگرافی کامپیوتری (CT) (۳،۹،۱۰،۱۶).

هرچند رادیوگرافی پانورامیک شایع‌ترین رادیوگرافی جهت بررسی کلسیفیکاسیون مجموعه استایلوئید می‌باشد. مطالعه Rizzatti Barbosa رادیوگرافی پانورامیک را به عنوان روش مؤثر برای این کار معرفی می‌کند (۱۷). از ویژگی‌های مثبت این روش ارائه اطلاعات تشخیصی مناسب نسبت به دوز دریافتی پایین در مقایسه با توموگرافی کامپیوتری می‌باشد.

Eagle طول رادیوگرافیک نرمال این زائده را بین ۲۵-۵ میلی‌متر ذکر کرد که به صورت یک رادیوپسسته نازک مخروطی شکل از بیس استخوان تمپورال، اطراف سوراخ خارجی گوش به سمت پایین و جلو کشیده می‌شود (۱). هر چه طول این زائده بر اثر استخوانی شدن لیگامان‌های اطراف بیشتر باشد، احتمال ایجاد اتصالات رادیولوسنت مفصلی (Pseudoarticulation) در آن بیشتر می‌شود (۱۰،۱۸).

شناخت تغییرات اندازه در این ساختار می‌تواند به عنوان شاخصی برای پیشگویی دانسته استخوان و غلظت زیاد کلسیم سرمی بوده به طوری که در سنین بالا می‌تواند در حفظ سلامت افراد مؤثر باشد (۱۹).

بر اساس بررسی نویسندگان تا زمان انجام این پژوهش، آماری در مورد ارتباط طول زائده استایلوئید و علائم کلینیکی در منطقه انجام پذیرفته است و از آنجا که مطالعات اپیدمیولوژیک اطلاعات پایه‌ای مهمی برای مطالعات بالینی فراهم می‌آورند، لذا هدف مطالعه حاضر علاوه بر ارزیابی شیوع و خصوصیات ساختاری زائده استایلوئید طولی شده (Elongated Styloid Process) ESP بر اساس رادیوگرافی

صورت با لمس داخل دهانی فضای تونسیلار در حد خط اکلوزن فک بالا انجام می‌گرفت که در صورت تشدید علائم ذکر شده در این حالت از ارتباط آن با ESP اطمینان حاصل می‌گردید (۲۰۲۰).

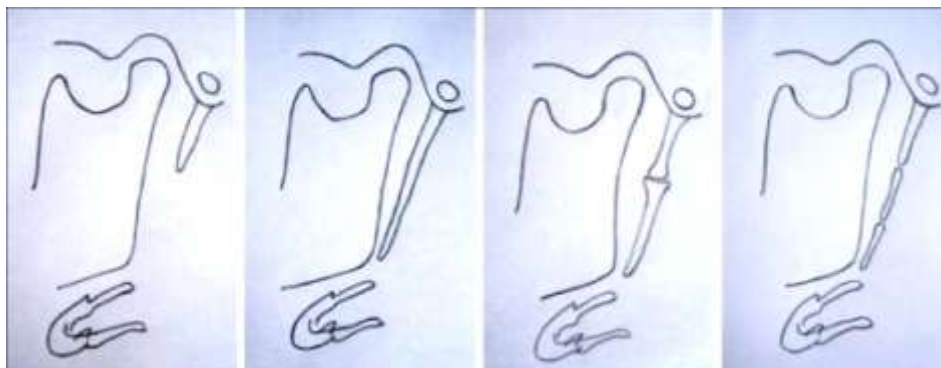
تائیدیه کمیته اخلاق دانشگاه علوم پزشکی شیراز قبل از انجام مطالعه کسب و از بیماران نیز رضایت‌نامه کتبی در مورد انجام معاینات اخذ می‌گردید.

در مطالعه حاضر هرگونه افزایش طول زائده استایلوئید اعم از کلسیفیکاسیون لیگامان استایلوهیوئید و یا استایلومندیبولار جزو کلسیفیکاسیون این مجموعه قرار گرفت. در این مطالعه همچنین برای بررسی نمای ساختار کلی زائده استایلوئید و مورفولوژی آن از پروتکل پیشنهادی Langlais و همکاران استفاده شد (۲۱). به این ترتیب که براساس مورفولوژی، زائده استایلوئید به سه گروه تقسیم می‌شوند: (۱) ممتد و غیرمقطع (uninterrupted) (۲) سودوآرتیکولیشن منفرد (single pseudoarticulation) که نمای رادیوپاک زائده در یک محل مفصل مانند توسط یک رادیولوستی قطع می‌گردد (۳) سود و آرتیکولیشن متعدد (multiple pseudoarticulation) که شامل قطعات مقطع مینرالیزه می‌باشد (۲۱). در مطالعه حاضر همچنین دسته چهارمی نیز برای موارد احتمالی متفاوت از سه دسته فوق در نظر گرفته شد. شکل ۱ مورفولوژی‌های مختلف زائده استایلوئید را بر اساس این پروتکل به صورت شماتیک نشان می‌دهد.

پانورامیک، بررسی شیوع سندرم ایگل و ارتباط بین حضور علائم و طول این زائده در سندرم ایگل در افراد بالای ۲۰ سال در شیراز می‌باشد.

روش بررسی

در این مطالعه مقطعی تعداد ۵۰۰ کلیشه رادیوگرافی پانورامیک از مراجعه‌کنندگان با سن بالای ۲۰ سال به بخش رادیولوژی دانشکده دندانپزشکی شیراز، از نظر طول و مورفولوژی زائده استایلوئید مورد بررسی قرار گرفتند. رادیوگرافی‌های مورد بررسی باید فاقد هرگونه اشکال تکنیکی بوده و طول کامل این زائده در آنها قابل بررسی می‌بود. سپس از مراجعه‌کنندگانی که طول زائده استایلوئید در آنها بالای ۲۵ میلی‌متر اندازه‌گیری می‌شد (ESP) در مورد وجود علائم کلینیکی پرسش به عمل می‌آمد که این علائم شامل سردرد، سرگیجه، احساس جسم خارجی هنگام بلع، درد در هنگام چرخش سر، علائم سربرال ناشی از تغییر وضعیت، گوش درد و تینیتوس و همچنین سابقه تروما به سر و صورت یا عمل تونسیلکتومی بودند. در صورت وجود هرگونه علائم، بیماران مورد معاینه قرار می‌گرفتند تا سایر علل احتمالی مانند دیسفانکشن مفصل گیجگاهی فکی، مشکلات دندانی و ارتوپدیک از لیست تشخیص‌های افتراقی خارج شوند، چرا که در صورت ارتباط علائم با مشکلات اخیر، بیماران در مطالعه حاضر، فاقد علائم مرتبط با ESP در نظر گرفته می‌شدند. معاینه کلینیکی در این افراد توسط یک رادیولوژیست فک و



الف

ب

ج

د

شکل ۱: مورفولوژی‌های مختلف زائده استایلوئید (الف) نرمال (ب) بلند ممتد و غیر مقطع (ج) سودوآرتیکولیشن منفرد (د) سودوآرتیکولیشن متعدد (۲۲)

انحراف معیار توصیف شدند. برای مقایسه میانگین اندازه‌ها بین دو جنس از آزمون t مستقل استفاده شد. همچنین از آزمون کای-دو و شاخص نسبت شانس (OR) همراه با دامنه اطمینان ۹۵٪ برای بررسی وجود رابطه رخداد استایلوئید طولی شده (> 25 mm) با جنسیت و گروه‌های سنی استفاده شد. در کل فرایند تحلیل، سطح معنی‌دار آزمون‌ها برابر با ۰/۰۵ در نظر گرفته شد.

نتایج

در مطالعه حاضر، ۵۰۰ کلیشه پانورامیک دیجیتال مورد بررسی قرار گرفت که از بین این تعداد ۲۱۷ (۴۳/۴٪) نمونه متعلق به مردان و ۲۸۳ (۵۶/۶٪) نمونه به زنان تعلق داشتند. متوسط سن افراد مورد مطالعه $38/05 \pm 14/40$ سال با محدوده ۲۰-۹۰ سال بود. میانگین استایلوئید پراسس (متوسط سمت چپ و راست برای هر فرد) کل افراد برابر با $21/76 \pm 7/40$ بود. شیوع کلی ESP (یک و دو طرفه) برابر با ۳۵/۲٪ بود. تفاوت آماری معنی‌داری بین دو جنس از نظر شیوع این پدیده ملاحظه نشد ($P = 0/760$) و مردان و زنان شانس یکسانی برای داشتن ESP داشتند (نسبت شانس = ۰/۹۴، دامنه اطمینان ۹۵٪: ۱/۳۷-۰/۶۵).

بین افزایش سن و شیوع این پدیده ارتباط معنی‌داری وجود داشت ($P = 0/007$)، به طوری که در مقایسه با گروه سنی زیر ۴۰ سال، شانس افراد حاضر در گروه‌های سنی ۴۰-۶۰، تقریباً ۱/۷۶ برابر (دامنه اطمینان ۹۵٪: ۱/۱۶-۲/۶۶) و بالای ۶۰ سال، تقریباً ۲/۰۱ برابر (دامنه اطمینان ۹۵٪: ۱/۱۰-۳/۶۶) برای رخداد ESP بیشتر بود. جدول ۱ فراوانی و شیوع استایلوئید پراسس طولی شده را به تفکیک جنس و گروه‌های سنی نشان می‌دهد.

شرایط تهیه رادیوگرافی‌های پانورامیک و اندازه‌گیری: تمام رادیوگرافی‌ها در مطالعه حاضر با دستگاه پانورامیک با Planmeca Intra (planmeca, Helsinki, Finland) بزرگنمایی ۱/۲ و با حداکثر شرایط اکسپوژر ۷۶kvp، ۱۲ mAs و ۱۸ S گرفته شده است.

صفحات گیرنده از نوع فسفریلت (PSP) توسط دستگاه مربوطه Regius Model 110 (Konia Minolta, Tokyo, Japan) خوانده شده و اطلاعات تشخیصی به کامپیوتر منتقل می‌شد.

تمام اندازه‌گیری‌ها در کامپیوتر توسط خط‌کش دیجیتالی نرم‌افزار Medecom (Daoulas, France) بر حسب میلی‌متر انجام می‌شد، به صورتی که طول زائده استایلوئید در هر طرف از محل قاعده آن در استخوان تمپورال تا نوک توسط خطی که در راستای محور طولی این زائده رسم می‌شد اندازه‌گیری و عدد حاصله بر ضریب بزرگنمایی دستگاه تقسیم می‌شد تا طول واقعی زائده مذکور بر حسب میلی‌متر حاصل شود. تمام اندازه‌گیری‌ها توسط یک دانشجوی سال آخر دندانپزشکی آموزش دیده زیر نظر مستقیم یک متخصص رادیولوژی فک و صورت انجام می‌پذیرفت. روش‌های آماری:

حجم نمونه مورد نظر در این مطالعه براساس شیوع مورد انتظار ESP ($P = 0/194$) (۲۲) در سطح خطایی برابر با ۲۰٪ مقدار مورد انتظار (۳/۸۸٪) و مقدار $\alpha = 0/05$ برابر با حداقل ۴۰۰ نمونه تعیین شد که با هدف بالا بردن دقت به ۵۰۰ نمونه افزایش یافت.

به منظور تجزیه و تحلیل داده‌ها از نرم‌افزار SPSS نسخه ۱۷ (SPSS Inc, Chicago, IL) استفاده شد. داده‌های کیفی با استفاده از فراوانی (درصد) و داده کمی با استفاده از میانگین و

جدول ۱: توزیع سنی و جنسی استایلوئید پراسس طویل شده

P ⁺	OR (دامنه اطمینان %۹۵)	استایلوئید پراسس		جنس
		۲۵mm و بالاتر	زیر ۲۵ mm	
	۱	(۰/۳۵/۹)۷۸	(۰/۶۴/۱)۱۳۹	مرد
۰/۷۶۰	۰/۹۴(۰/۶۵-۱/۳۷)	(۰/۳۴/۶)۹۸	(۰/۶۵/۴)۱۸۵	زن
	۱	(۰/۲۹/۹)۹۲	(۰/۷۰/۱)۲۱۶	زیر ۴۰ سال
۰/۰۰۷	۱/۷۶(۱/۱۶-۲/۶۶)	(۰/۴۲/۹)۶۰	(۰/۵۷/۱)۸۰	سن ۴۰-۶۰ سال
	۲/۰۱(۱/۱۰-۳/۶۶)	(۰/۴۶/۲)۲۴	(۰/۵۳/۸)۲۸	بالای ۶۰ سال

†: آزمون کای-دو

میانگین طول زائده استایلوئید در مردان (۲۳/۱۳±۷/۴۷) به ۶۰ سال (۲۴/۳۳±۷/۶۱) به صورت معنی داری بلندتر از افراد زیر ۴۰ سال (۲۰/۸۵±۷/۶۷) بود (P=۰/۰۰۱). جدول ۲ میانگین طول همچنین میانگین طول این زائده در افراد بالای ۶۰ سال (۲۰/۷۰±۷/۱۸) بود (P<۰/۰۰۱).

جدول ۲: میانگین طول زائده استایلوئید به تفکیک سن و جنس

P	میانگین و انحراف معیار	متغیر	جنس
†<۰/۰۰۱	۲۳/۱۳ ± ۷/۴۷	مرد	جنس
	۲۰/۷۰ ± ۷/۱۸	زن	
*۰/۰۰۱	۲۰/۸۵ ± ۷/۶۷a	زیر ۴۰ سال	سن
	۲۲/۸۰ ± ۶/۳۲ ab	سن ۴۰-۶۰ سال	
	۲۴/۳۳ ± ۷/۶۱b	بالای ۶۰ سال	

‡: آزمون t مستقل

§: آنالیز واریانس یک طرفه

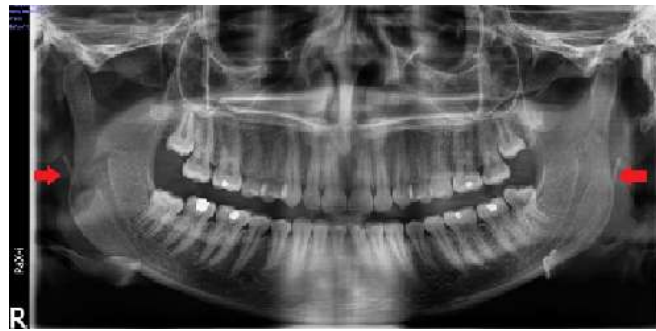
میانگین‌هایی که حداقل یک حرف مشترک دارند اختلاف معنی داری با هم ندارند (آزمون توکی)

جدول ۳ فراوانی و شیوع مورفولوژی‌های مختلف زائده استایلوئید را در سمت راست و چپ به تفکیک نشان می‌دهد. بیشترین فراوانی در هر دو سمت راست و چپ مربوط به کلسیفیکاسیون نوع ۱ یا همان کلسیفیکاسون پیوسته بود، در حالی که کمترین آن را سودو ارتیکولیشن‌های متعدد تشکیل می‌دادند.

جدول ۳: فراوانی و شیوع مورفولوژی‌های مختلف زائده استایلوئید راست و چپ

نوع	سمت راست		سمت چپ	
	فراوانی	در صد	فراوانی	درصد
ممتد و غیر مقطع	۳۶۷	۷۳/۴	۳۶۰	۷۲
سودو ارتیکولیشن منفرد	۸۶	۱۷/۲	۸۹	۱۷/۸
سودو ارتیکولیشن متعدد	۱۶	۳/۲	۱۷	۳/۴
کلسیفیکاسون در محل اتصال لیگامان به فک پایین	۳۱	۶/۲	۳۴	۶/۸

همچنین در بررسی رادیوگراف‌ها نوعی دیگر از کلسیفیکاسیون نیز دیده شد، که از محل اتصال لیگامان به استخوان فک پایین آغاز می‌شد. ما این نوع از کلسیفیکاسیون را

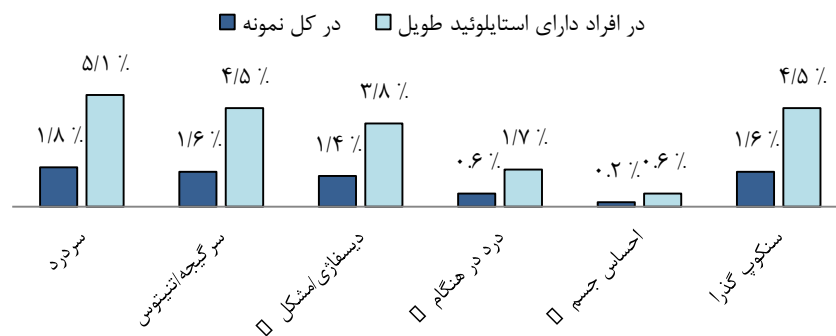

شکل ۲: کلسیفیکاسون در محل اتصال لیگامان به فک پایین با فلش های توپر نشان داده شده‌اند

در کل افراد مورد مطالعه را دارا بودند و دردهای گردنی و سنگوپ گذرا در هیچ یک از نمونه‌ها مشاهده نشد. نمودار ۱ مقادیر شیوع علائم همراه سندرم ایگل را در کل جمعیت و در افراد دارای استایلوئید طولیل به تفکیک نمایش می‌دهد.

شیوع کلی سندرم ایگل (استایلوئید طولیل همراه با حداقل یک علامت ایجاد شده توسط آن) در جمعیت حاضر ۱/۱۸٪ می‌باشد. در بین علائم مطرح شده سر درد (۵/۱٪) و سر گیجه و احساس جسم خارجی (۴/۵٪) به ترتیب بیشترین میزان شیوع

شیوع علائم



نمودار ۱: شیوع علائم در نمونه مورد مطالعه

کاروتید و تحریک اعصاب سمپاتیک جدار عروقی، فشار روی اعصاب منطقه، فیبروز متعاقب تونسیلکتومی که اعصاب زوج ۵، ۷، ۹، ۱۰ مغزی را درگیر می‌کند و شکستگی زائده استایلوئید متعاقب تروما که می‌تواند منجر به تشکیل بافت گرانولیشن و فشار روی ساختارهای اطراف شود (۲).

در مطالعه حاضر میانگین طول زائده استایلوئید $21/76 \pm 7/40$ میلی‌متر و شیوع استایلوئید طولیل شده به صورت یک یا دوطرفه $35/2$ ٪ بود. مطالعات مختلف میانگین طول‌های متفاوتی را برای این مجموعه ذکر کرده‌اند (۴، ۱۷، ۱۹، ۲۴، ۲۵). همچنین شیوع زائده استایلوئید طولیل شده در مطالعات مختلف از $52/2$ ٪ - ۳ بود (۲۶، ۲۷).

همچنین از مجموع ۱۷۶ نفری که در مطالعه حاضر دارای زائده استایلوئید با طول بالای ۲۵ میلی‌متر بودند، $6/3$ ٪ سابقه تروما به سر و گردن و تنها $1/7$ ٪ سابقه تونسیلکتومی را ذکر می‌کردند.

بحث

اهمیت زائده استایلوئید بدان جهت است که از لحاظ آناتومیک در ناحیه پالاتین فوسا در محل دو شاخه شدن شریان کاروتید قرار گرفته است به طوری که در قسمت مدیال آن، اعصاب واگ، هایپوگلس، گلوسوفارنژیال و فرعی قرار دارند (۲۳). هرگونه افزایش طول در زائده استایلوئید یا تغییر در این مجموعه می‌تواند علائمی را تحت عنوان سندرم ایگل ایجاد کند. برخی از علل مطرح شده برای این علائم عبارتند از فشار روی شریان

البته برخی مطالعات ارتباطی بین سن و ESP پیدا نکرده‌اند (۴،۵،۱۷،۲۷،۳۰). در حالی که نتیجه حاصل با مطالعات متعدد دیگری که نشان‌دهنده پیشرفت کلسیفیکاسیون با افزایش سن می‌باشد هماهنگ است (۳۴-۳۱، ۲۸، ۲۴، ۱۵).

شایع‌ترین مورفولوژی زائده استایلوئید، نوع یک (ممتد و غیرمقطع) بود که با مطالعات دیگر همخوان بود (۱۷، ۲۴، ۲۶، ۲۹). در مقابل Oztunc و همکاران سودوآرتیکولیشن را به عنوان شایع‌ترین مورفولوژی در جمعیت مورد مطالعه خود معرفی کردند (۵). هرچند کلسیفیکاسیون لیگامان‌های متصل به زائده استایلوئید از سمت این زائده آغاز می‌شود اما در موارد نادری نیز استخوانی شدن از محل اتصال استخوان هیوئید گزارش شده است (۱). در مطالعه حاضر ۳۱ مورد کلسیفیکاسیون به صورت دوطرفه و ۳ مورد به صورت یک‌طرفه دیده شد که از محل اتصال لیگامان استایلوئیدیولار به فک پایین آغاز شده بودند. Eagle معتقد بود که تونسیلکتومی به دلیل تروما در ناحیه فارنژیال می‌تواند دلیل تحریک کلسیفیکاسیون استایلوئید پراسس باشد (۹). این در حالی است که در مطالعه حاضر تنها ۱/۷٪ از افراد دارای ESP سابقه تونسیلکتومی را ذکر کردند. نتایج سایر مطالعات نیز نشان می‌دهد که اغلب افراد دارای ESP سابقه تونسیلکتومی یا تروما ذکر نکرده‌اند (۳۵، ۳۶). Zangouei Booshehri و همکاران نیز در هیچ‌یک از نمونه‌های ESP در مطالعه خود سابقه‌ای از جراحی در ناحیه سرو گردن پیدا نکردند (۴).

نتایج این پژوهش نشان می‌دهد که با وجود شیوع نسبتاً بالای ESP (۲/۳۵٪) سندرم ایگل که به صورت همراهی ESP همراه با حداقل یک علامت کلینیکی تعریف می‌شود، پدیده شایعی نیست (۱/۱۸٪). سایر مطالعات نیز شیوعی بین ۱۰/۳ - ۰٪ را برای سندرم ایگل قائل شده‌اند (۲۶، ۲۹، ۳۷). Anbiaee و همکاران هیچ علامتی را مربوط به ESP ندانسته‌اند و آنها را به دلایل دیگر نسبت داده‌اند (۲۴).

علائم بسیار متنوعی همراه با ESP گزارش شده است از جمله دردهای گردن، احساس جسم خارجی در گلو، درد در

علل متفاوتی وجود دارند که بر روی اندازه زائده استایلوئید در نمای پانورامیک و در نتیجه بر روی میانگین طول و شیوع ارائه شده تاثیرگذارند. از جمله این عوامل می‌توان به زاویه بین استایلوئید و قاعده کرانیوم اشاره کرد که بر روی طول ظاهری آن در نمای پانورامیک، بسیار مؤثر است و نیز دستگاه‌های متفاوت تصویربرداری با فوکال ترف‌های متفاوت نیز می‌توانند در این اندازه‌گیری تاثیرگذار باشند. این نکته می‌تواند به عنوان یکی از محدودیت‌های مطالعه حاضر باشد. همچنین تفاوت‌های نژادی و تفاوت در گروه‌های سنی مورد بررسی و نیز حجم نمونه انتخابی مطالعات مختلف می‌توانند باعث این اختلاف گردند (۵، ۲۴، ۲۷).

از طرف دیگر مطالعات مختلف معیارهای متفاوتی را برای بلندبودن مجموعه استایلوئید در نظر گرفته‌اند؛ بعضی مطالعات طول بالای ۳۰ میلی‌متر را به عنوان حد آستانه انتخاب کرده‌اند (۵، ۱۷، ۲۴). در حالی که در تعداد دیگری از مطالعات طول بالای ۲۵ میلی‌متر را مبنا قرار داده‌اند (۱، ۲، ۴). از طرف دیگر Parsad و همکاران هنگامی زائده استایلوئید را "بلند" محسوب می‌کردند که طول آن بیشتر از یک سوم طول راموس مندیبل بوده باشد (۹). Shakibae و همکاران در مطالعه خود، خط متصل‌کننده خارینی قدامی (anterior nasal spine) به زائده ماستوئید را به عنوان مرجع در نظر گرفته‌اند، به طوری که اگر زائده استایلوئید بالای این خط قرار می‌گرفت نرمال و در غیر این صورت، "بلند" محسوب می‌شد (۲۷). مطالعه حاضر بر طبق نظر Eagle آستانه بلندبودن زائده استایلوئید را ۲۵ میلی‌متر در نظر گرفته است (۱).

بر اساس نتایج این مطالعه شیوع ESP در دو جنس تقریباً یکسان می‌باشد که سایر مطالعات نیز این نتیجه را تایید می‌کنند (۲۹-۲۷، ۱۹، ۴، ۵).

مطالعه حاضر شیوع ESP را مرتبط با سن می‌داند به گونه‌ای که شیوع آن در گروه سنی بالای ۶۰ سال از همه بیشتر بوده و همچنین گروه سنی ۶۰-۴۰ سال نیز به طور قابل ملاحظه‌ای افزایش وقوع این پدیده را نسبت به سنین کمتر نشان می‌دهند. همچنین نشان داده شد که با افزایش سن، میانگین طول زائده استایلوئید نیز رو به افزایش است.

نتیجه‌گیری

کلسیفیکاسیون زائده استایلوئید یافته شایعی در جمعیت مورد بررسی می‌باشد که با افزایش سن نیز شیوع آن بیشتر می‌شود. زنان و مردان نیز شانس یکسانی برای بروز این پدیده نشان می‌دهند. هرچند سندرم ایگل تنها در درصد کمی از جمعیت قابل مشاهده است، معاینه دقیق بیمار برای افتراق این پدیده از سایر موارد با علایم مشابه جهت جلوگیری از درمان‌های غیرضروری لازم به نظر می‌رسد.

سپاسگزاری

مقاله حاضر مستخرج از پایان‌نامه دانشجویی سید مسعود امیرحسینی با شماره طرح ۸۶۹۳۰۸۲ در معاونت پژوهشی دانشگاه علوم پزشکی شیراز و به راهنمایی دکتر محمدرضا مخترع و استاد مشاور دکتر نجمه موحدیان می‌باشد. هزینه‌های این طرح توسط واحد بین الملل دانشکده دندانپزشکی شیراز تامین شده است.

هنگام بلع یا جویدن، گوش‌درد، درد در هنگام چرخش سر یا حتی سنکوپ گذرا. از بین تمام این علائم در مطالعه حاضر در درجه اول سردرد (۵/۱٪) و سپس احساس جسم خارجی و سرگیجه (۴/۵٪) شایع‌ترین علائم گزارش شده بودند. Ceylan و همکاران درد در هنگام بلع و احساس جسم خارجی را شایع‌ترین علامت گزارش کردند (۲).

هرچند سندرم ایگل شیوع کمی در جمعیت دارد، نسبت دادن نادرست علائم آن به دیگر علل از جمله میگرن، نورالژی تری‌ژمینال یا گلوکوسوفارنژیال، تونسیلولیت، التهاب گوش، بیماری‌های دژنراتیو عامل دردهای گردنی، بیماری‌های سایکوسوماتیک، دندان‌ی و یا مشکلات مفصل گیجگاهی فکی، می‌تواند منجر به درمان‌ها یا اعمال جراحی غیرضروری گردد (۵). لذا بررسی دقیق افراد دارای زائده استایلوئید بلند، بیمار را از درمان‌های متعدد غیر لازم بی‌نیاز می‌سازد.

References:

- 1- White SC, Pharoah MJ. *Oral radiology: principles and Interpretation*. Elsevier Health Sci 2014. p. 533-36.
- 2- Ceylan A, Köybaşıoğlu A, Çelenk F, Yilmaz O, Uslu S. *Surgical treatment of elongated styloid process: experience of 61 cases*. Skull Base 2008; 18(5): 289.
- 3- Strauss M, Zohar Y, Laurian N. *Elongated styloid process syndrome: interaoral versus external approach for styloid surgery*. Laryngoscope 1985; 95(8): 976-79.
- 4- Zangouei BM, Ezoddini AF, Rasooli A, Sarayedar BR, Nayer S. *Incidence of Stylohyoid Ligament Calcification and Its Length in an Iranian Adult Population*. SSU_Journals. 2011; 19: 211-18.
- 5- Öztunç H, Evlice B, Tatli U, Evlice A. *Cone-beam computed tomographic evaluation of styloid process: a retrospective study of 208 patients with orofacial pain*. Head & face Med 2014; 10(1): 5.
- 6- Hudacs L, Fabrics Z. *Clinical significance of the elongated styloid process*. Orv Hetil 1978; 119(52): 3185-89.
- 7- Fini G, Gasparini G, Filippini F, Becelli R, Marcotullio D. *The long styloid syndrome or Eagle's syndrome*. J craniomaxillofac Surg 2000; 28(2): 123-27.
- 8- Beder E, Ozgursoy OB, Karatayli OS, Anaddu Y. *Three dimensional computed tomography and surgical treatment for Eagle's syndrome*. Ear Nose Throat J 2006; 85(7): 443-45.

- 9- Prasad KC, Kamath MP, Reddy KJM, Raju K, Agarwal S. *Elongated styloid process (Eagle's syndrome): a clinical study*. J Oral maxillofac Surg 2002; 60(2): 171-75.
- 10- Fini G, Gasparini G, Filippini F, Becelli R, Marcotullio D. *The long styloid process syndrome or Eagle's syndrome*. J Craniomaxillofac Surg 2000; 28(2): 123-27.
- 11- Ocarroll MKO. *Calcification in the stylohyoid ligament*. Oral Surg Oral Med Oral Pathol 1984; 58(5): 617-21.
- 12- Ferrario VF, Sigurta D, Daddona A, Dalloca L, Miani A, Tafuro F, et al. *Calcification of the stylohyoid ligament: incidence and morphoquantitative evaluations*. Oral Surg Oral Med Oral Pathol 1990; 69(4): 524-29.
- 13- MacDonaldJankowski DS. *Calsification of the stylohyoid comples in Londoners and hongkong Chinese*. Dentomaxillofac Radiol 2001; 30(1): 35-9.
- 14- Erol B. *Radiological assessment of elongated styloid process and ossified stylohyoid ligament*. J Marmara Uni Dent Fac 1996; 2(2-3): 554-56.
- 15- Krenmair G, Piehslinger E. *Variant of ossification in the stylohyoid chain*. Cranio 2003; 21(1): 31-7.
- 16- Verma R. *Stylagia*. Indian J Otolaryngol Head Neck Surg 1996; 48: 312-14.
- 17- Rizzatti Barbosa CM, Ribeiro MC, Silva Concilio LR, Di Hipolito O, Ambrosano GM. *Is an elongated stylohyoid process prevalent in the elderly? A radiograohic study in a Brazilian population*. Gerodontology 2005; 22(2): 112-15.
- 18- Correl RW, Jensen LJ, Taylar JB, Rhyne RR. *Mineralization of the stylohyoid-stylomandibular ligament complex*. A radiographic incidence study. Oral Surg 1979; 48(4): 286-91.
- 19- Okabe S, Marimoto Y, Ansai T, Yamada K, Tanaka T, Awano S, et al. *Clinical significant and variation of the advanced calcified stylohyoid complex detected by panoramic radiographs among 80-year-old subjects*. Dentomaxillofac Radiol 2014; 35(3): 191-99.
- 20- Ozawa T, Hasegawa M, Okaue M, Shimoyama T, Hori M, Matsumoto M, et al. *Two cases of symptomatic elongated styloid process*. J Nihon Univ Sch Dent 1995; 37(3): 178-82.
- 21- Langlais RP, Miles DA, Van Dis ML. *Elongated and mineralized stylohyoid ligament complex: a proposed classification and report of a case of eagle's syndrome*. Oral Surg Oral Med Oral Path 1986; 61(5): 527-32.
- 22- More CB, Asrani MK. *Evaluation of the styloid process on digital panoramic radiographs*. Indian J Rad Imag 2010; 20(4): 261-65.
- 23- Palesy P, Murray GM, De Boever J, Klineberg I. *The involvement of styloid process in head and neck pain a preliminary study*. J Oral Rehabil 2000; 27(4): 275-87.
- 24- Anbiaee N, Javadzade A. *Elongated styloid process: is it a pathologic condition?* Indian J Dent Res 2011; 22(5): 673-77.
- 25- Sokler K, Sandev S. *New classification of the styloid process length-clinical application on the biological base*. Coll Antropolo 2001; 25(2): 627-32.

- 26- Ilgüy M, Ilgüy D, Güler N, Bayirli G. *Incidence of the type and calcification patterns in patients with elongated styloid process*. J Int Med Res 2005; 33(1): 96-102.
- 27- Shakibaei Z, Tohidi E, Salemi F, Saati S. *Prevalence of styloid ligament calcification on panoramic radiographs in an Iranian population*. J Dent Mater Techniqu 2014; 4(1): 21-8.
- 28- Gözil R, Yener N, Calgüner E, Araç M, Tunç E, Bahcelioğlu M. *Morphological characteristics of styloid process evaluated by computerized axial tomography*. Ann Anat 2001; 183(6): 527-35.
- 29- Kursoglu P, Unalan F, Erdem T. *Radiological evaluation of the process in young adults resident in Turkey's Yeditepe university faculty of dentistry*. Oral Surg Oral Med Oral Pathol Oral Radial Endod 2005; 100(4): 491-94.
- 30- Scaf G, Freitas DQd, Loffredo IdCM. *Diagnostic reproducibility of the elongated styloid process*. J Appl Oral Sci 2003; 11(2): 120-24.
- 31- Jaju PP, Suvarna PV, Parikh NJ. *Eagles syndrome. An enigma to dentists*. J Indian Acad Oral Med Rad 2007; 19(3): 424-29.
- 32- Al-Khateeb TH, Ma'mon al Dajani T, Al Jamal GA. *Mineralization of the Stylohyoid Ligament Complex in a Jordanian Sample: A Clinicoradiographic Study*. J Oral Maxillofac Surg 2010; 68(6): 1242-51.
- 33- Ghafari R, Dalili Z, Abdolapur S. *A study on the frequency of elongated styloid process and eagle's syndrome among patients admitted to Guilan dental school clinic (2005-2006)*. J Isfahan Dent School 2010; 6(2): 108-15.
- 34- Shaik MA, Kaleem SMK, Wahab A, Hameed S. *Prevalence of elongated styloid process in Saudi population of Aseer region*. Eur J Dent 2013; 7(4): 449-54.
- 35- Gossaman JR Jr, Tarsitano JJ. *The styloid-stylohyoid syndrome*. J Oral Surg 1977; 35(7): 555-60.
- 34- Kaufman SM, Elzay RP, Irish EF. *Styloid process variation. Radiologic and clinical study*. Arch Otolaryngol 1970; 91(5): 460-63.
- 35- Bozkir MG, Boga H, Dere F. *The evaluation of elongated styloid process in panoramic radiographs in edentulous patients*. Turk J of Med Sci 1999; 29(4): 481-86.
- 36- Kaufman SM, Elzay RP, Irish EF. *Styloid process variation. Radiologic Clinic study*. Arch Otolaryngol 1970; 91(5): 460-63.

Clinical and Radiographic Evaluation of Styloid Process and Eagle Syndrome in Shiraz: Prevalence, Morphology and Symptoms

***Mokhtare MR (DDS, Ms)¹, Movahhedian N (DDS, Ms)^{*2}
Vossoughi M (DDS, Ms)³, Amirhosseini M (DDS Student)⁴***

^{1,2} *Department of Oral and Maxillofacial Radiology, Faculty of Dentistry, Shiraz University of Medical Sciences, Shiraz, Iran*

³ *Department of Dental Public Health, School of Dentistry, Shiraz University of Medical Sciences, Shiraz, Iran*

⁴ *Students Research Committee, International Branch, School of Dentistry, Shiraz University of Medical Science, Shiraz, Iran*

Received: 3 Jun 2015

Accepted: 31 Dec 2015

Abstract

Introduction: Eagle syndrome, which can be a source of craniofacial pain, is caused by elongation of styloid process more than 25 mm. The present study aimed to assess the structural characteristics and prevalence of elongated styloid process (ESP), Eagle syndrome and the related symptoms in the adults aged above 20 years in Shiraz.

Methods: In this cross-sectional study, 500 panoramic radiographs were evaluated in regard with styloid process length and morphology. In the presence of any symptoms in patients with ESP, they were clinically evaluated. Those symptoms reproduced by tonsillar fossa palpation were regarded relevant to ESP.

Results: The prevalence of ESP was 35.2%, which was proved not to be sex-dependent. Individuals aged 40-60 years and those with more than 60 years had respectively 1.76 (1.16-2.66, CR: 95%) and 2.01 (1.10-3.66, CR: 95%) times greater chance for ESP compared to those aged below 40. The most and the least prevalent structural morphologies were continuous calcification and multiple pseudo articulation respectively. Eagle syndrome was observed in 1.8% of the study population. Moreover, headache, dizziness, and foreign body sensation were respectively reported as the most evaluated symptoms.

Conclusion: ESP was demonstrated to occur commonly in the study population which can get more prevalent by increasing age. With respect to avoiding unnecessary treatments, clinical examination of patients seem to be essential in order to differentiate Eagle syndrome from other sources with the same complications.

Key words: Eagle syndrome; Panoramic radiograph; Styloid process

This paper should be cited as:

Mokhtare MR, Movahhedian N, Vossoughi M, Amirhosseini M. *Clinical and radiographic evaluation of styloid process and eagle syndrome in shiraz: prevalence, morphology and symptoms*. J Shahid Sadoughi Univ Med Sci 2016; 23(11): 1028-38.

****Corresponding author: Tel: 09151134070, Email: movahedian@sums.ac.ir***