



مقاله مروری

گزارش یک مورد حاملگی در اسکار سزارین

زهرا واحدپور^۱، آرزو سعیدی*^۲، طاهره خامه چیان^۳، امید روستایی^۴

چکیده

مقدمه: با توجه به افزایش قابل توجه سزارین، حاملگی در اسکار سزارین، افزایش چشمگیری پیدا کرده است و اگر زود تشخیص داده نشود و درمان برای آن انجام نگیرد، سبب به خطر افتادن جان مادر می‌شود. از جمله علائم بالینی آن می‌توان به خونریزی شدید واژینال اشاره کرد و تشخیص قطعی آن با سونوگرافی می‌باشد.

گزارش مورد: بیمار خانم ۳۶ ساله بارداری سوم با سابقه یک بار زایمان طبیعی و یک بار سزارین در سن حاملگی ۱۰ هفته و ۵ روز می‌باشد که با شکایت خونریزی واژینال شدید مراجعه کرده است. پس از انجام سونوگرافی و اطمینان از عدم رویت جنین قلب‌دار، سرم سنتوسینون انفوزیون شد. پس از دو اپیزود خونریزی شدید بیمار جهت کورتاژ به اتاق عمل منتقل شد. در طی کورتاژ همزمان با خروج مقداری نسج متوجه فرورفتگی در قسمت قدامی تحتانی رحم شده که در همین زمان، خونریزی به گونه‌ای تشدید گردید که بیمار از نظر همودینامیک ناپایدار و تصمیم به هیستریکتومی گرفته شد. بعد از برش رحم در بخش پاتولوژی، حاملگی در اسکار سزارین قبلی تشخیص داده شد. بیمار دو روز بعد با حال عمومی خوب و دستورات دارویی و توصیه‌های لازم ترخیص گردید.

نتیجه‌گیری: حاملگی در اسکار سزارین قبلی اگر زود تشخیص داده نشود، می‌تواند همراه با ناتوانی و مرگ و میر بالا باشد. بنابراین باید احتمال این بیماری در هر زن باردار با خونریزی رحمی و درد شکم و سابقه سزارین در نظر گرفته شود و پس از انجام سونوگرافی و قطعیت تشخیص به وسیله متوترکسات درمان شود تا بدین طریق باروری مادر در آینده تضمین گردد.

واژه‌های کلیدی: حاملگی، سزارین، اسکار

۱- استادیار گروه زنان و مامایی، دانشگاه علوم پزشکی و خدمات بهداشتی درمانی کاشان، کاشان، ایران

۲- دستیار گروه زنان و مامایی، دانشگاه علوم پزشکی و خدمات بهداشتی درمانی کاشان، کاشان، ایران

۳- دانشیار گروه پاتولوژی، دانشگاه علوم پزشکی و خدمات بهداشتی درمانی کاشان، کاشان، ایران

۴- دستیار گروه پاتولوژی، دانشگاه علوم پزشکی و خدمات بهداشتی درمانی کاشان، کاشان، ایران

* نویسنده مسئول؛ تلفن: ۰۹۳۹۹۱۵۳۱۲۸، پست الکترونیکی: Saeidi-arezo62@gmail.com

تاریخ پذیرش: ۱۳۹۴/۱/۲۰

تاریخ دریافت: ۱۳۹۳/۱/۹۶

مقدمه

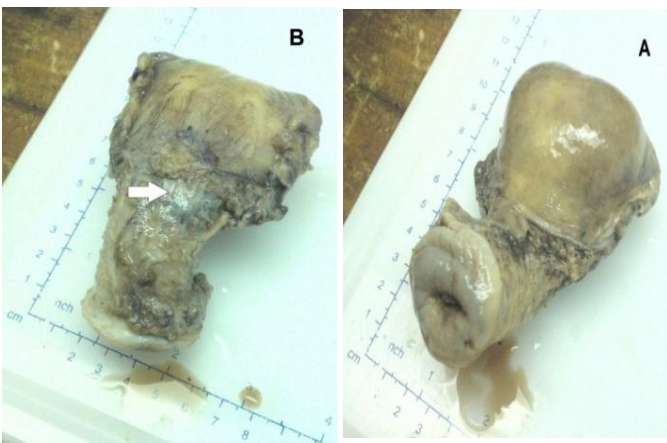
حاملگی خارج رحمی علت اصلی مرگ و میر در زنان حامله است. اگرچه شیوع آن ۲-۱ درصد تخمین زده می‌شود (۱،۲). حاملگی در اسکار سزارین با توجه به افزایش قابل توجه سزارین در سه دهه اخیر، افزایش چشمگیری پیدا کرده است (۳). حاملگی در اسکار سزارین اگر زود تشخیص داده نشود و درمان برای آن انجام نگیرد، سبب به خطر افتادن جان مادر می‌شود. از جمله عوارض خطرناک این نوع حاملگی شامل خونریزی غیرقابل کنترل و پارگی رحم می‌باشد که ممکن است منجر به هیستریکتومی و سبب از بین رفتن قدرت باروری مادر در آینده شود (۴). سونوگرافی اولیه به تشخیص زود هنگام کمک می‌کند و اجازه می‌دهد درمان مناسبی جهت بیمار اتخاذ گردد به طوری که قدرت باروری آینده بیمار حفظ شود (۵). هدف از این گزارش معرفی یک مورد حاملگی در محل اسکار سزارین می‌باشد که در هفته دهم بارداری تشخیص داده شده است.

معرفی بیمار

بیمار خانم ۳۶ ساله بارداری سوم با سابقه یک بار زایمان طبیعی و یک بار سزارین در سن حاملگی ۱۰ هفته و ۵ روز بر اساس آخرین روز قاعدگی با شکایت خونریزی واژینال شدید از یک ساعت قبل مراجعه می‌کند. در معاینه دهانه رحم بسته و بیمار از نظر همودینامیک پایدار بود. سونوگرافی یک ماه قبل حاملگی ۶ هفته و ۲ روز بر اساس طول سری دمی (CRL) همراه با فعالیت قلب را نشان می‌داد. (نکته دیگری در سونوگرافی ذکر نشده بود)

از بیمار ۲ عدد رگ گرفته شد. سونوگرافی اورژانس جهت بررسی حاملگی قلب دار انجام شد و پس از اطمینان از عدم رویت جنین قلب دار سرم سنتوسینون انفوزیون شد. بیمار از نظر علائم حیاتی و خونریزی واژینال تحت نظر گرفته شد. در ابتدا ظاهراً خونریزی نسبت به زمان مراجعه کاهش یافت اما پس از حدوداً یک ساعت بیمار دچار دو اپیزود خونریزی شدید شد، سریعاً جهت کورتاژ به اتاق عمل منتقل شد. در طی کورتاژ هم زمان با خروج مقداری نسج متوجه فرورفتگی در قسمت قدامی تحتانی رحم شده که در همین زمان خونریزی واژینال

شدیدتری با منشاء داخل رحمی وجود داشت تا جایی که بیمار از نظر همودینامیک ناپایدار شد. هموگلوبین اولیه بیمار از ۱۳/۲ به ۸/۹ رسید و بیمار دچار کاهش فشار خون و افزایش ضربان قلب تا ۱۱۰ شد. با توجه به شرایط بیمار تصمیم به هیستریکتومی اورژانس گرفته شد. همزمان با احیای بیمار توسط تیم بیهوشی با کریستالوئید و خون، جراحی شروع شد. در حین عمل بعد از برش فان اشتیل و باز کردن شکم چسبندگی مثانه تا بالای ایسم رحم وجود داشت. نکته غیرطبیعی دیگری مشهود نبود. بعد از کلامپ وکات کردن لیگامان‌های راند ویوترواوارین و پایین دادن مثانه یک ناحیه کبود ۳×۴ سانتی‌متر در سمت چپ قدام ایسم رحم مشهود بود که به طور همزمان پر عروقی و احتقان واضح در سمت چپ نسبت به سمت راست وجود داشت (شکل ۱).



شکل ۱: نمای مختلف رحم بعد از هیستریکتومی (A) نمای خلفی رحم (B) نمای قدامی رحم

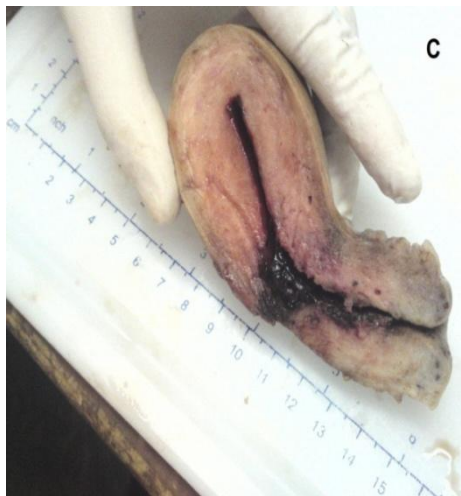بعد از هیستریکتومی به دنبال برش رحم در بخش پاتولوژی و پس از آماده‌سازی بافتی در نمای ماکروسکوپی، خوردگی جسم رحم در محل سگمان تحتانی مربوط به انسزیون سزارین قبلی وجود داشت و به نظر می‌رسید که میومتر سالمی روی این ناحیه وجود ندارد (شکل ۲).

بیمار حین بستری ۴ کیسه خون دریافت کرد و هموگلوبین ۶ ساعت بعد از دریافت خون ۱۲/۲ بود. بیمار دو روز بعد با حال عمومی خوب و دستورات دارویی و توصیه‌های لازم

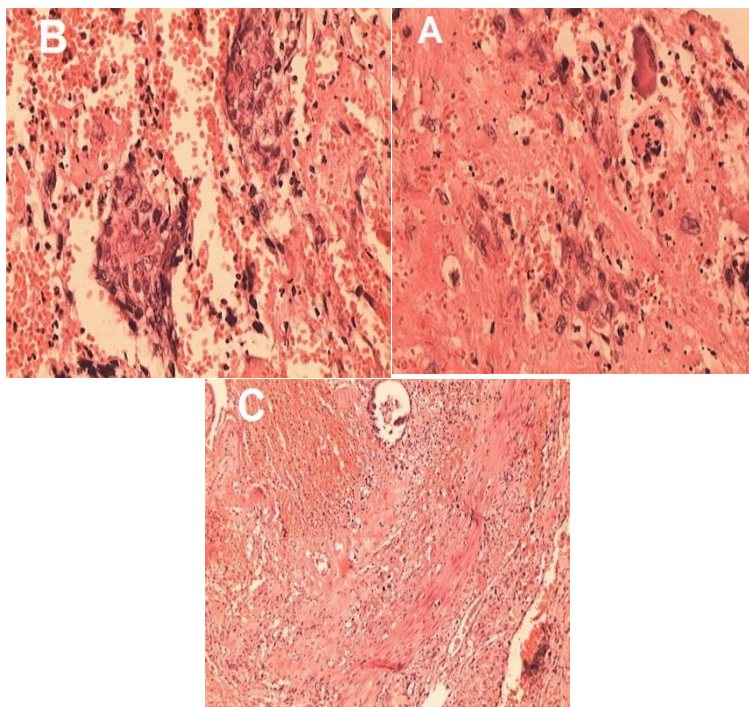
ترخیص گردید.

میکروسکوپی در همین محل آندومتر متشکل از استرومای پر عروق و دسیدوایی و حاوی سلول‌های سن سیشیال و عروق اسپیرال هیپرپلاستیک و تعدادی پرز جفتی و مقادیر فراوان خونریزی مشاهده شد (شکل ۳).

در بررسی ماکروسکوپی، رحم بدون ضمائم و جسم رحم به ابعاد ۳/۵×۵/۵×۵/۵ سانتی‌متر می‌باشد. در برش در پایین‌ترین قسمت جسم رحم (در محل برش سزارین قبلی) لخته خون و نازک شدگی جدار رحم وجود داشت (شکل ۲) که در برش



شکل ۲. نمای ماکروسکوپی (C) خوردگی جسم رحم در محل سگمان تحتانی مربوط به انسزیون سزارین قبلی



شکل ۳: (A) سلول‌های دسیدوایی و سن سیشیو تروفوبلاستی (B) سلول‌های سن سیشیو تروفوبلاستی (C) سلول‌های دسیدوایی و تروفوبلاستیک لا به لای لایه عضلانی میومتر و یک غده اندومتریال

بحث

حاملگی در اسکار سزارین از جمله نادرترین فرم حاملگی خارج رحمی می‌باشد. این حاملگی اولین بار در سال ۱۹۷۸ میلادی توسط Larsen و همکارش گزارش شد (۶) و Seow و همکاران شیوع آن را برای اولین بار ۶/۱٪ گزارش کردند (۷). با توجه به افزایش شیوع استفاده از روش سزارین انتظار می‌رود که شیوع این نوع حاملگی هم در حال افزایش باشد. در مطالعات انجام شده، یافته‌های متناقضی در مورد ارتباط بین تعداد سزارین‌های قبلی و حاملگی‌های اسکار سزارین وجود دارد به گونه‌ایی که در برخی مطالعات هیچ رابطه معنی‌داری بین تعداد سزارین‌های قبلی و حاملگی در اسکار سزارین مشاهده نشد (۸،۹). از طرفی در مطالعات دیگر شیوع این نوع حاملگی در خانم‌هایی که بیش از ۳ بار سزارین داشتند، بیشتر بود (۱۰،۱۱). تشخیص زود هنگام آن بسیار حائز اهمیت است به گونه‌ایی که تشخیص دیر هنگام آن سبب پارگی میومتر نازک سگمان تحتانی رحم، خونریزی شدید و بعضاً غیرقابل کنترل می‌شود که می‌تواند منجر به شوک هایپوولمی، مرگ مادر و هیستروکتومی شود (۱۲).

بهترین راه تشخیص این بیماری انجام سونوگرافی با کیفیت بالا و توسط فردی با تجربه است. در سال ۱۹۹۷ میلادی، Godin و همکاران روش تشخیص استاندارد را برای حاملگی در اسکار سزارین مطرح کردند که شامل: عدم وجود شواهد حاملگی داخل حفره رحم، عدم وجود ساک حاملگی در کانال سرویکس، رشد و تکامل ساک در دیواره قدامی تحتانی رحم، نقص در بافت میومتر بین ساک حاملگی و دیواره مثانه بود (۱۳). تشخیص‌های افتراقی آن شامل حاملگی نابجای سرویکس، سقط ناقص، حاملگی سرویکوایسمال و ندرتاً مول هیداتیدفرم است (۱۴،۱۲).

برای این نوع از حاملگی، روش‌های درمانی متعددی پیشنهاد شده است اما با توجه به مطالعات اندکی که در این زمینه صورت گرفته است و همچنین نادر بودن این بیماری، روش درمانی برتری پیشنهاد نشده است. مهمترین روش، روشی است که منجر به حفظ حیات بیمار در مرحله اول و حفظ باروری او در مرحله دوم

می‌شود. کورتاژ کورکورانه بسیار خطرناک است، چون محصولات بارداری به داخل میومتر نازک نفوذ می‌کند و با کشیدن کورت خونریزی شدیدی رخ می‌دهد که تهدیدکننده حیات است (۱۶،۱۵). روش‌هایی مثل لاپاراتومی، لاپاراسکوپی و درمان دارویی، آمبولیزاسیون شریان رحمی و درمان توأم دارویی و جراحی انجام می‌شود (۱۳). متوتروکسات مهمترین و شایع‌ترین دارویی است که در درمان دارویی مراحل اولیه حاملگی در اسکار سزارین به کار می‌رود که می‌توان از آن به شکل سیستمیک و یا به شکل موضعی استفاده کرد. از این دارو می‌توان به شکل تک دوز و یا چند دوز استفاده نمود و همچنین می‌توان این دارو را در روش‌های دیگر مانند همراه با کورتاژ و یا آمبولیزه کردن شریان رحمی مورد استفاده قرار داد. هر چند هر کدام از این روش‌ها نتایج مختلفی در میزان موفقیت نشان می‌دهند (۱۷-۱۹). از مزایای این روش می‌توان به حفظ قدرت بارداری و حذف جراحی با تمام عوارض آن اشاره کرد. هر چند این روش نیاز به پیگیری طولانی مدت جهت کاهش میزان Beta-hcg به میزان طبیعی و از بین رفتن جنین در رحم دارد. از طرفی این روش می‌تواند همراه با علائمی از جمله لکه بینی باشد. در مطالعات مختلف روش‌های متفاوتی استفاده شده است به گونه‌ای که در چند بیمار، متوتروکسات عضلانی به میزان ۵۰ میلی‌گرم هر دو روز یک بار در مجموع سه بار تزریق شد که ۴۰ روز بعد سطح سرمی Beta-hcg طبیعی شد. در دو بیمار میفپریستون و متوتروکسات تجویز شد (۲۰،۱۵).

عدم پاسخ دارویی در درمان حاملگی در اسکار سزارین سبب آن می‌شود که نهایتاً بیماران تحت عمل جراحی قرار گیرند. همچنین درمان دارویی در بیمارانی که در هفته‌های آخر بارداری هستند و یا در بیمارانی که همراه با پارگی رحم هستند و یا از نظر همودینامیک ناپایدار باشد همانگونه که در بیماری که در این مطالعه معرفی شد و خونریزی شدید پیدا کرد، مناسب نمی‌باشد. اقدامات جراحی شامل رزکت کردن حاملگی خارج رحمی و یا هیستروکتومی می‌باشد. کورتاژ به عنوان خط اول درمانی مناسب نمی‌باشد چرا که بافت تروفوبلاستیک بیرون

را نخواهد داشت.

ثابت شده ۸۵ درصد بیماران در هیستریکتومی‌های حول و حوش زایمان نیاز به تزریق خون و فرآورده‌های خونی پیدا می‌کنند، ولی در مواردی که به صورت انتخابی و غیراورژانسی انجام می‌شود و جراحی آنها از قبل برنامه‌ریزی شده است، نیاز به تزریق خون ۲۵ درصد است. لذا توصیه می‌شود قبل از این که شرایط اورژانس جهت بیمار ایجاد شود، به طور انتخابی جراحی شود (۲۳).

نتیجه‌گیری

حاملگی در اسکار سزارین قبلی اگر زود تشخیص داده نشود می‌تواند همراه با ناتوانی و مرگ و میر بالا باشد. بنابراین در هر زن بارداری که با خونریزی رحمی و درد شکم مراجعه می‌کند، باید احتمال حاملگی از جمله حاملگی نابه جا را در نظر داشت و اگر سابقه سزارین داشته باشد، باید باروری در محل برش سزارین قبلی را نیز مطرح کرد و با انجام سونوگرافی و چک سریالی Beta-hcg تشخیص را قطعی کرده و به وسیله متوترکسات درمان کرده و همچنین باروری مادر را در آینده تضمین کرد.

از حفره رحم است و پاره شدن محل لانه‌گزینی ممکن است اتفاق بیفتد و بیمار دچار خونریزی در حفره پریتوئن شود که این عوارض سبب می‌شود که اقدامات جراحی بیشتری برای بیمار صورت گیرد (۲۱). در بیماری که با خونریزی شدید و در حالت شوک مراجعه می‌کند، لاپاراتومی سریع و خروج محصولات حاملگی و در صورت نیاز هیستریکتومی ضروری است (۱۳). همچنین در مواردی که امکانات جراحی لاپاراسکوپی وجود ندارد و یا جراح مهارت کافی ندارد، باید هرچه سریع‌تر لاپاراتومی انجام شود و محصولات حاملگی باید به طور کامل برداشته شوند، برقراری هموستاز کامل ضروری است. باید مراقب بود که به مثانه آسیبی وارد نشود و رحم ترمیم شود، چنانچه حفظ رحم امکان‌پذیر نباشد و یا خونریزی شدید این اجازه را ندهد، هیستریکتومی شکمی باید سریعاً انجام شود (۲۲). بنابراین هرگاه تشخیص این بیماری قطعی شد، برای حفظ جان مادر مثل سایر موارد حاملگی نابه جا سریعاً عمل جراحی و ختم حاملگی انجام شود، چرا که در صورت اورژانس شدن بیمار، عمل جراحی مشکل‌تر شده و تیم جراحی و اتاق عمل، آمادگی کامل

References:

- 1- Badr S, Ghareep AN, Abdulla LM, Hassanein R. *Ectopic pregnancy in uncommon implantation sites*. Egypt J Radiol Nuclear Med 2013; 44(1): 121-30
- 2- Ashraf Ganjuie T, Hosseini MS, Vahedpour fard Z, Rafizadeh M. *A case report of cervical pregnancy at term*. IJOGI 2013; 16(61): 20-25. [Persian]
- 3- Rizk B, Holliday CP, Owens S, Abuzei M. *Cervical and Cesarean scar ectopic pregnancies: Diagnosis and management*. Middle East Fert Soci J 2013; 18(2): 67-73.
- 4- Hong SC, Lau MS, Yam PK. *Ectopic pregnancy in previous Caesarean section scar*. Singapore Med J 2011; 52(6): e115-17.
- 5- Haimov-Kochman R, Sciaky-Tamir Y, Yanai N, Yagel S. *Conservative management of two ectopic pregnancies implanted in previous uterine scars*. Ultrasound Obstet Gynecol 2002; 19(6): 616-19.
- 6- Larsen JV, Solomon MH. *Pregnancy in a uterine scar sacculus--an unusual cause of postabortal haemorrhage. a case report*. S Afr Med J 1978; 53(4): 142-3.
- 7- Seow KM, Huang LW, Lin YH, Lin MY, Tsai YL, Hwang JL. *Caesarean scar pregnancy: issues in*

- management*. *Ultrasound Obstet Gynecol* 2004; 23(3): 247-53.
- 8- Sadeghi H, Rutherford T, Rackow BW, Campbell KH, Duzyj CM, Guess MK, et al. *Cesarean scar ectopic pregnancy: case series and review of the literature*. *Am j Perinatol* 2010; 27(2): 111-20.
- 9- Seow KM, Huang LW, Lin YH, Lin MY, Tsai YL, Hwang JL. *Cesarean scar pregnancy: issues in management*. *Ultrasound Obstet Gynecol* 2004; 23(3): 247-53.
- 10- Ofili-Yebovi D, Ben-Nagi J, Sawyer E, Yazbek J, Lee C, Gonzalez J, et al. *Deficient lower-segment Cesarean section scars: prevalence and risk factors*. *Ultrasound Obstet Gynecol* 2008; 31(1): 72-77.
- 11- Zimmer M, Pomorski M, Fuchs T, Tomiałowicz M, Michniewicz J, Wiatrowski A, et al. *Ultrasonographic analysis of cesarean scars features in non pregnant uterus*. *Ginekol Pol* 2007; 78(11): 842-6.
- 12- Lee CL, Wang GJ, Chao A, Yen CF, Soong YK. *Laparoscopic management of an ectopic pregnancy in a previous cesarean section scar*. *Hum Reprod*. 1999; 14(5): 1234-6.
- 13- Godin PA, Bassil S, Donnez J. *An ectopic pregnancy developing in a previous cesarian section scar*. *Fertil Steril* 1997; 67(2): 398-400.
- 14- Tan G, Chong YS, Biswas A. *Cesaean scar pregnancy: a diagnostic to consider carefully in patients with risk factors*. *Ann Acad Med Singapore* 2005; 34(2): 216-9.
- 15- Wang W, Long W, Yu Q. *Complication of cesarean section: pregnancy on the cicatrix of a previous cesarean section*. *Chinese Med J* 2002; 115(2): 242-6.
- 16- Lai YM, Lee JD, Lee CL, Chen TC, Soong YK. *An ectopic pregnancy embedded in the myometriom of a previous cesarian section scar*. *Acta Obstet Gynecol Scand*. 1995; 74(7): 573-76.
- 17- Kiley J, Shulman LP. *Cesarean scar ectopic pregnancy in a patient with multiple prior cesarean sections: a case report*. *J Reprod Med* 2009; 54(4): 251-54.
- 18- Zhuang Y, Huang L. *Uterine artery embolization compared with methotrexate for the management of pregnancy implanted within a cesarean scar*. *Am J Obstet Gynecol* 2009; 201(2): 152.e1-3.
- 19- Wang JH, Xu KH, Lin J, Xu JY, Wu RJ. *Methotrexate therapy for cesarean section scar pregnancy with and without suction curettage*. *Fertil Steril* 2009; 92(4): 1208-13.
- 20- Seow KM, Hwang JL, Tsai YL, Huang LW, Lin YH, Hsieh BC. *Subsequent pregnancy outcome after conservative treatment of a previous cesarean scar pregnancy*. *Acta Obstet Gynecol Scand*. 2004; 83(12): 1167-72.
- 21- Fylstra DL. *Ectopic pregnancy within a cesarean scar: a review*. *Obstet Gynecol Surv* 2002; 57(8): 537-43.
- 22- Damareg I, Durant-Reville M, Robert Y. *Diagnosis of an ectopic pregnancy on a cesarian scar*. *J Radiol*. 1999; 80: 44-6.
- 23- Chang J, Elam-Evans LD, Berg CJ, Herndon J, Flowers L, Seed KA, et al. *Pregnancy related mortality surveillance, United States 1991-1999*. *MMWR* 2003; 52(2): 1-8.

REVIEW ARTICLE

Cesarean Scar Pregnancy: A Case Report**Vahedpour Z(MD)¹, Saeidi A(MD)^{*2}, Khamechian T(PhD)³, Roustaei O(PhD)⁴**^{1,2}Department of Obstetrics and Gynecology, Kashan University of Medical Sciences, Kashan, Iran^{3,4}Department of Pathology, Kashan University of Medical Sciences, Kashan, Iran**Received:** 10 Sep 2014**Accepted:** 9 Apr 2015**Abstract**

Introduction: Due to a significant increase in cesarean section, cesarean scar pregnancy has increased dramatically which can endanger the life of the mother if early diagnose and treatment is not timely performed. Severe vaginal bleeding can be mentioned as one of the symptoms which its definite diagnosis could be made by ultrasound.

Case report: The patient was a 36-year-old woman with a history of a normal vaginal delivery and a caesarean section at 10 weeks and 5 days of gestational age who was admitted with chief complaints of severe vaginal bleeding. Ultrasound examination detected no fetal heart rate, and then serum of the oxytocin was infused. After two episodes of bleeding, the patient was transferred to the operating room for curettage. During performing curettage, a notch was observed in inferior anterior part of uterus simultaneously with much vaginal bleeding so as the patient was regarded hemodynamically unstable, and thus the hysterectomy was taken. After the uterine incision in the Department of Pathology, pregnancy in previous cesarean scar was detected. Two days later, the patient was discharged with good general condition receiving some medication advice and necessary recommendations.

Conclusion: Previous cesarean scar pregnancy if not detected early can be associated with high morbidity and mortality. Therefore, the possibility of this pregnancy should be considered in pregnant women with uterine bleeding, abdominal pain as well as a history of cesarean section. It should be noted that after previous cesarean scar pregnancy was definitely diagnosed via ultrasound examination, treatment necessitates to be started utilizing methotrexate to ensure the future fertility of the mother.

Keywords: Cesarean section; Pregnancy; Scar**This paper should be cited as:**

Vahedpour Z, Saeidi A, Khamechian T, Roustaei O. *Cesarean scar pregnancy: a case report*. J Shahid Sadoughi Univ Med Sci 2015; 23(4): 2149-55.

***Corresponding author: Tel: +98 9399153128, Email: Saeidi-arezoo62@gmail**