



بررسی تأثیر تزریق داخل صفاقی نانو ذرات اکسید منیزیم بر عملکرد کبد و کلیه موش صحرائی در محیط *In Vivo*

نقیسه مظاهری^۱، اکبر کریمی^{۲*}، حسین صلواتی^۳، سعید رضایی زارچی^۴، سعادت خلیلیان^۵، روشن رضایی رنجبر سرداری^۶

۱- دانشجوی کارشناسی ارشد بیوشیمی، دانشگاه پیام نور، واحد اصفهان، اصفهان، ایران

۲-۴- استادیار گروه زیست شناسی، دانشگاه پیام نور، واحد اصفهان، اصفهان، ایران

۳- استادیار گروه شیمی، دانشگاه پیام نور، واحد اصفهان، اصفهان، ایران

۵- متخصص کلینیکال و آناتومیال پاتولوژی، اصفهان، ایران

۶- کارشناس ارشد علوم جانوری، دانشگاه پیام نور، واحد یزد، یزد، ایران

تاریخ پذیرش: ۱۳۹۳/۵/۲۳

تاریخ دریافت: ۱۳۹۲/۱۲/۸

چکیده

مقدمه: علی رغم افزایش استفاده از نانوذرات فلزی و کاربردهای آن در صنایع مختلف، تاکنون مطالعات اندکی در زمینه اثرات جانبی این مواد بر بدن جانداران صورت گرفته است، بنابراین مطالعه حاضر با هدف بررسی تأثیر داخل صفاقی نانوذرات اکسید منیزیم بر عملکرد کبد و کلیه رت‌ها در محیط درون تن صورت گرفت.

روش بررسی: دوزهای مختلف نانوذرات اکسید منیزیم (۵۰۰ ppm، ۲۵۰، ۱۲۵، ۶۲/۵) به مدت ۲۸ روز به رت‌های نر نژاد ویستار تزریق گردید و عملکرد کبد و کلیه در پاسخ به جذب نانوذرات مورد بررسی قرار گرفت.

نتایج: این مطالعه نشان داد که مواجهه با نانوذرات اکسید منیزیم باعث ایجاد تغییرات معنی‌دار در سطوح آنزیم‌های AST و ALP گردید، در حالی که سطوح آنزیم ALT، همچنین میزان اوره و کراتینین تغییر معنی‌داری در مقایسه با گروه کنترل نداشت. علاوه بر این، هیچگونه تغییر هیستولوژیکی در بافت کلیه مشاهده نگردید. در مقابل، مشاهده تغییرات صورت گرفته در بافت کبد شامل اپوپتوز و پرولیفراسیون مجاری صفراوی، نشان دهنده آسیب رسیدن به بافت کبد در دوزهای بالا می‌باشد.

نتیجه‌گیری: نتایج نشان می‌دهد که نانوذرات اکسید منیزیم در دوزهای بالاتر از ۲۵۰ ppm می‌تواند اثرات سمی بر روی کبد داشته باشد. لذا حساسیت استفاده از این مواد را برای مصارف مختلف بیشتر می‌نماید.

واژه‌های کلیدی: نانو ذرات، اکسید منیزیم، کبد، کلیه، پارامترهای سرم

مقدمه

کاربردهای مختلف نانوذرات در زمینه علوم زیستی به دلیل توانایی آنها جهت عبور از غشاهای سلولی، پایداری، حلالیت زیاد و دسترس پذیری بیوملکولها نسبت به آنها می باشد (۱). با تغییر اندازه ذرات از میکرومتر به نانومتر، به دلیل افزایش نسبت سطح به حجم، کلیه خواص فیزیکی و شیمیایی، تغییر پیدا کرده و متعاقب آن واکنش پذیری افزایش می یابد (۲).

از جمله نانوذرات پرمصرف در صنعت و پزشکی، نانوذرات اکسید منیزیم می باشد. این مواد به عنوان عامل قارچ کش و آنتی بیوتیک، دارای کاربردهای فراوانی می باشد. همچنین در تولید لوازم الکتریکی، کاتالیستها، سرامیک، روغن، رنگ و نیز در پزشکی و علوم زیستی مورد استفاده قرار می گیرد و روز به روز بر میزان کاربرد آنها افزوده می گردد، به طوری که افزایش تقاضای ۸/۷ درصدی آن را از سال ۲۰۱۳ تا ۲۰۱۸ میلادی پیش بینی کرده اند (۳).


تاکنون مطالعات گوناگونی در رابطه با بررسی اثرات سایتوتوکسیک نانوذرات در دنیا صورت گرفته است. در رابطه با نانوذرات اکسید منیزیم، تحقیقات نشان داده است که استنشاق این ذرات با دوزهای ۱ و ۵ میلی گرم به ازای هر کیلوگرم وزن بدن در دوره زمانی ۱، ۷ و ۳۰ روزه، باعث ایجاد استرس اکسیداتیو از طریق کاهش ظرفیت آنتی اکسیدانی در رت ها می گردد (۴). در مطالعه ای دیگر عنوان شده که مواجهه نانوذرات اکسید منیزیم با سلول های اندوتلیال رگ های بندناف انسان در دوزهای پایین تر از ۲۰۰ میکروگرم بر میلی لیتر فاقد اثر سمی و از دوز ۵۰۰ میکروگرم بر میلی لیتر به بالا باعث ایجاد سمیت در سلول ها می گردد (۵)، همچنین در سلول های عصبی انسان و فیبروبلاست های در معرض نانوذرات اکسید منیزیم (با دوزهای ۵۰ و ۱۰۰ میکروگرم بر میلی لیتر و بالاتر) پیامدهای پاتوفیزیولوژی و مرگ سلولی گزارش شده است (۶). در کشور ایران نیز بررسی اثرات سایتوتوکسیک نانوذرات اکسید منیزیم بر روی سلول های تک هسته ای خون (با دوزهای ۱، ۱۰، ۱۰۰، ۵۰۰، ۱۰۰۰ و ۱۵۰۰ میکروگرم بر

میلی لیتر) (۷)، همچنین بررسی بر روی سلول های مختلف مایس با روش MTT (با دوزهای ۰/۱، ۰/۱، ۱۰، ۱۰۰ و ۱۰۰۰ گرم بر لیتر) (۸) نشان داد که این نانوذرات در غلظت های پایین و مدت زمان کوتاه، اثر چندانی بر روی سلول ها ندارند اما افزایش توأم غلظت و مدت زمان مواجهه باعث تشدید تغییرات مورفولوژی در آنها می گردد.

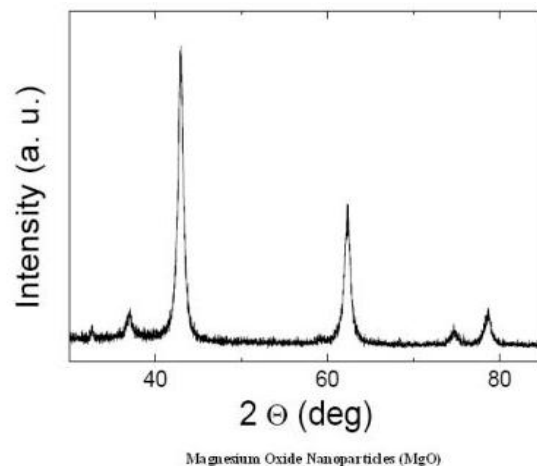
با توجه به اینکه تحقیقات انجام شده در خصوص بررسی سمیت نانوذرات اکسید منیزیم تاکنون به صورت *Invitro* بوده و به دلیل این که انجام آزمایشات *Invitro* و *In vivo* به همراه یکدیگر، اطلاعات بهتر و قابل دسترس بیشتری در خصوص سمیت ارائه می دهد، بنابراین مطالعه حاضر به منظور بررسی تأثیر تزریق داخل صفاقی نانوذرات اکسید منیزیم بر عملکرد کبد و کلیه در رت های نر نژاد ویستار به صورت *In vivo* انجام شد. انتخاب کبد و کلیه در این تحقیق، به دلیل نقش مهم این دو بافت در ایجاد فعالیت های نرمال متابولیکی و حفظ حالت هموستازی بدن می باشد.

روش بررسی

نانوذرات اکسید منیزیم به اندازه ۱۵-۱۰ نانومتر توسط شرکت نوترینو به روش سل-ژل تهیه گردید. پس از خریداری، با استفاده از پراش اشعه ایکس (XRD) خصوصیات مورفولوژیکی و ساختاری این ذرات بررسی (شکل ۱) و سپس با استفاده از میکروسکوپ الکترونی عبوری (TEM) اندازه نانوذرات در محدوده ۱۵-۱۰ نانومتر تأیید گردید (شکل ۲). محلول استوک خریداری شده ۱۰۰۰ ppm بود که جهت به دست آوردن دوزهای مورد نظر آزمایش، با آب مقطر دیونیزه رقیق گردید. هدف از انتخاب دوزها در این تحقیق، مشابهت با دوزهای مورد استفاده محققین در بررسی سمیت نانوذرات اکسید منیزیم در محیط *invitro* بود (۵، ۷) و مدت زمان مداخله نیز به مدت ۲۸ روز به صورت یک روز در میان در نظر گرفته شد تا تأثیر افزایش مدت زمان مواجهه بر عملکرد بافتها، بیشتر مورد بررسی قرار گیرد.

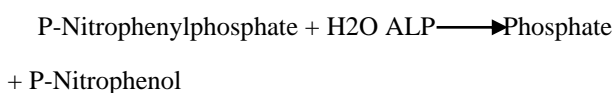
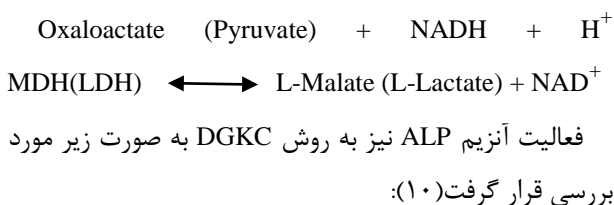
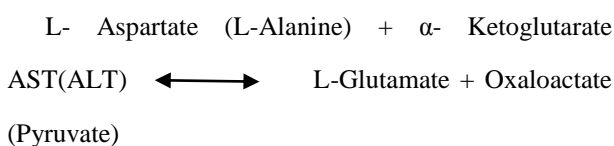


شکل ۲: تصویر نانوذرات اکسید منیزیم با سایز ۱۵-۱۰ نانومتر توسط میکروسکوپ الکترونی عبوری

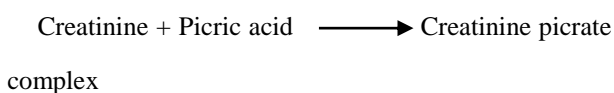


شکل ۱: تصویر XRD از نانوذرات اکسید منیزیم

کتامین و زایلازین بیهوش گردیده و توسط خونگیری مستقیم از قلب، نمونه‌های خون جمع‌آوری شد. جهت ارزیابی پارامترهای بیوشیمیایی، خون گرفته شده به مدت ۱۵ دقیقه با دور ۳۰۰۰ سانتریفیوژ گردید، سپس توسط دستگاه اتوانالیزور و با استفاده از کیت‌های آنزیمی (پارس آزمون- ایران)، سنجش‌های آنزیمی انجام شد. فعالیت آنزیم AST و ALT به روش IFCC و بر اساس واکنش زیر صورت گرفت (۹)



میزان کراتینین به روش آنزیمی، کالریمتری بدون حذف پروتئین‌ها بر اساس روش JAFFE به صورت زیر بررسی گردید (۱۱):



تعداد ۳۵ سر رت نر نژاد ویستار با میانگین وزنی ۲۵۰-۲۰۰ گرم و سن ۱۰ هفته، از شرکت کارخانجات داروپخش خریداری گردید و سپس در محل حیوان خانه گروه زیست‌شناسی دانشگاه پیام نور نگهداری شد. قبل از شروع آزمایش، به منظور سازگاری و تطابق با محیط، کلیه حیوانات به مدت ۱۴ روز، در محل انجام آزمایش در قفس‌های پلی‌کربنات و در شرایط دمایی 22 ± 2 درجه سانتی‌گراد، با چرخه روشنایی-تاریکی ثابت (۱۲ ساعت روشنایی و ۱۲ ساعت تاریکی)، همچنین دسترسی به آب و غذای کافی نگهداری شدند. کلیه شرایط آزمایش مطابق با شرایط استاندارد جهانی بود.

رت‌ها به صورت تصادفی به ۵ گروه ۷ تایی تقسیم شدند. گروه اول: یک روز در میان محلول بافر سیترات به صورت درون صفاقی، گروه دوم: یک روز در میان $62/5$ ppm از نانوذرات اکسید منیزیم به صورت درون صفاقی، گروه سوم: یک روز در میان 125 ppm از نانوذرات اکسید منیزیم به صورت درون صفاقی، گروه چهارم: یک روز در میان 250 ppm از نانوذرات اکسید منیزیم به صورت درون صفاقی، گروه پنجم: یک روز در میان 500 ppm نانوذرات اکسید منیزیم به صورت درون صفاقی دریافت کردند. دوره تیمار ۲۸ روز به طول انجامید.

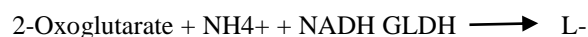

در پایان دوره و پس از ۱۲ ساعت بی‌غذایی، حیوانات با

پارامترها، از آزمون توکی HSD استفاده شد. سطح معنی داری کمتر از $p < 0.05$ در نظر گرفته شد.

نتایج

بر اساس پژوهش حاضر، میزان اوره و کراتینین خون در نمونه های مورد بررسی، هیچگونه تغییر معنی داری ($p < 0.05$) در مقایسه با گروه شاهد نداشت (جدول ۱). اما در بررسی آنزیم های کبدی، تغییر قابل ملاحظه ای را در میزان آنزیم های AST و ALP مشاهده شد. میزان آنزیم AST در دوز ۶۲/۵ppm تغییر معنی داری نداشت، اما در سایر گروه ها، میزان آن به ترتیب افزایش دوز، در مقایسه با گروه شاهد ($p < 0.05$) آن به طور معنی داری افزایش داشت. این افزایش در دوز ۱۲۵ppm نسبت به دوز ۶۲/۵ppm ($P < 0.05$) معنی دار ولی در سایر دوزها معنی دار نبود. آنزیم ALP در دوزهای ۶۲/۵ppm و ۱۲۵ تغییر معنی داری نداشته اما در دوز ۲۵۰ppm و ۵۰۰ در مقایسه با گروه شاهد ($p < 0.05$) معنی دار بود اما میزان این تغییرات، در مقایسه دوزها با یکدیگر معنی دار نبود. ضمناً در میزان آنزیم ALT در هیچکدام از دوزها، تغییر معنی داری در مقایسه با گروه شاهد ($p < 0.05$) مشاهده نگردید (جدول ۱).

در این آزمایش کراتینین با آلکالن پیکرات تشکیل یک کمپلس رنگی می دهد. شدت رنگ ایجاد شده متناسب با مقدار کراتینین در نمونه است و در نهایت میزان اوره بر اساس روش Urease- GLDH به صورت زیر بررسی گردید (۱۲):



Glutamate + NAD⁺ + H₂O GLDH: Glutamate dehydrogenase

پس از پایان آزمایش و خونگیری، نمونه های بافت کبد و کلیه بیوپسی شد و برای مدت ۲۴ ساعت در محلول فرمالین ۱۰ درصد تثبیت گردید. پس از انجام آگیری و استفاده از درجات مختلف الکل، با پارافین قالب گیری شد، سپس نمونه ها توسط میکروتوم با ضخامت ۵ میکرون، برش گیری و جهت مطالعه بافت شناسی با استفاده از هماتوکسیلین و ائوزین، رنگ آمیزی گردید.

داده های جمع آوری شده با استفاده از نرم افزار SPSS تجزیه و تحلیل شد. به منظور بررسی وجود اختلاف در گروه ها از آنالیز واریانس یک طرفه (ANOVA) و برای مقایسه دو به دوی

جدول ۱: مقایسه آنزیم های کبدی و میزان اوره و کراتینین در گروه های شاهد و تیمار با نانو ذرات اکسید منیزیم

گروه	آنزیم AST (واحد بین المللی بر لیتر)	آنزیم ALT (واحد بین المللی بر لیتر)	آنزیم ALP (واحد بین المللی بر لیتر)	اوره (میلی گرم بر دسی لیتر)	کراتینین (میلی گرم بر دسی لیتر)
شاهد	۸۶/۷۹ ± ۸/۲۷	۴۹/۹۳ ± ۵/۵۱	۲۷۴/۷۱ ± ۴۹/۳۵	۴۷/۶۸ ± ۳/۲۹	۰/۴ ± ۰/۳۸
دوز ۶۲/۵ppm	۸۶/۲۹ ± ۹/۷۹	۵۲/۲۹ ± ۴/۷۸	۳۴۲/۷۱ ± ۷۹/۳۲	۴۸/۹۴ ± ۳/۷۷	۰/۴ ± ۰/۱۹
دوز ۱۲۵ppm	۱۰۵ ± ۷/۸۰ *	۴۹/۷۹ ± ۸/۷۴	۳۵۱/۱۴ ± ۶۸/۲۲	۴۸/۱۰ ± ۴/۳۴	۰/۴۱ ± ۰/۲۶
دوز ۲۵۰Ppm	۱۱۳/۷۱ ± ۹/۶۶ *	۵۲/۵۰ ± ۷/۹۷	۳۹۶/۴۳ ± ۳۳/۰۴ *	۴۹/۰۳ ± ۳/۱۵	۰/۴۳ ± ۰/۴۱
دوز ۵۰۰Ppm	۱۲۱/۱۴ ± ۱۰/۸۲ *	۵۵/۷۱ ± ۱۰/۸۴	۴۱۹/۱۴ ± ۶۵/۷۱ *	۴۸/۴۶ ± ۵/۱۷	۰/۴۳ ± ۰/۴۳

مقادیر به صورت میانگین ± خطای استاندارد برای هفت عدد حیوان بیان شده است؛

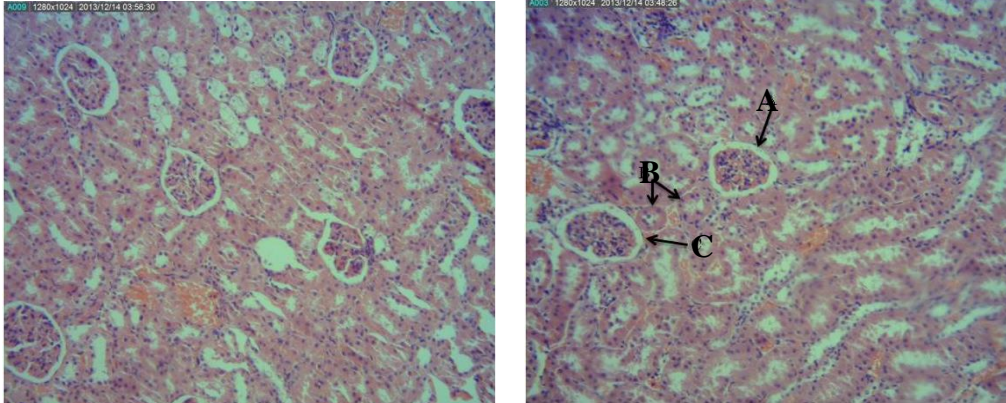
* تفاوت معنی دار گروه های تیمار نسبت به گروه شاهد در سطح $p < 0.05$

محسوسی نیز در بافت کلیه هیچکدام از دوزها توسط میکروسکوپ نوری مشاهده نگردید (شکل ۳). در بافت کبد نمونه های سالم، هیپاتوسیت ها به صورت نرمال مشاهده گردید و

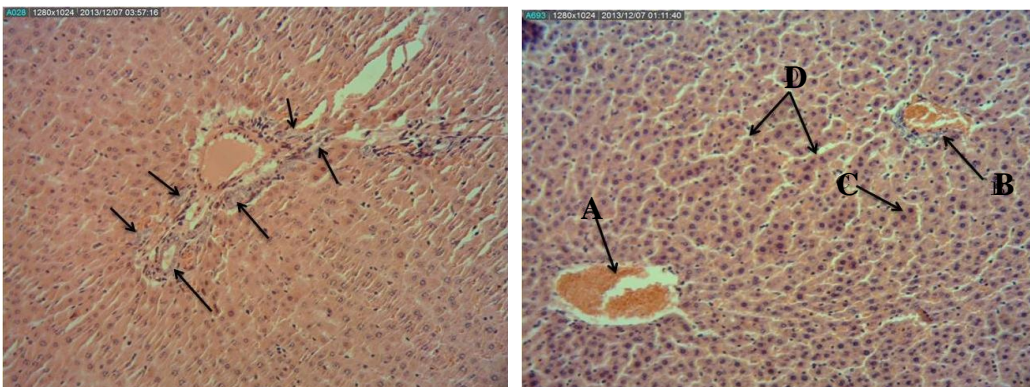
در بررسی های بافت شناسی، در بخش کورتکس کلیه سالم، تمامی اجزاء از جمله نفرون ها و قسمت های مختلف آن و شریان های بین لبولی به صورت نرمال دیده شد و اختلال

۲۵۰ppm به صورت خفیف و در دوز ۵۰۰ppm به صورت متوسط دیده شد (اشکال ۴ و ۵).

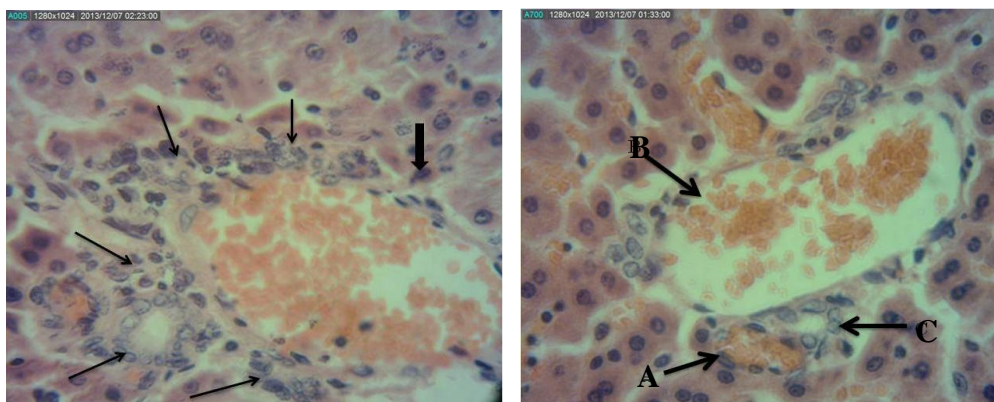
مجاری پورت و سینوزوئیدها نیز به صورت کاملاً مشخص نمایان بودند و در بافت‌های تیمار، تغییرات ایجاد شده شامل آپوپتوز و پرولیفراسیون مجاری صفراوی بود که در دوز



شکل ۳: سمت راست: بخش کورتکس کلیه سالم، محتوی کارپاسکل (A)، ساختار توبول ها (B)، سلول های اپیتلیال کپسول بومن (C) و سمت چپ: بخش کورتکس کلیه تیمار با نانوذرات اکسید منیزیم با دوز ۵۰۰ppm بدون ایجاد تغییرات محسوس با مشاهده توسط میکروسکوپ نوری (H&E × ۱۰۰). (انجام پاتولوژی برای هر هفت نمونه گروه ها)



شکل ۴: سمت راست: کبد سالم نشان دهنده ورید مرکزی (A) و مجاری پورت (B)، هیاتوسیت (C) و سینوزوئیدها (D)، (H&E × ۱۰۰) و سمت چپ: کبد تیمار با نانوذرات اکسید منیزیم با دوز ۵۰۰ppm، نشان دهنده پرولیفراسیون مجاری صفراوی (H&E × ۱۰۰). (انجام پاتولوژی برای هر هفت نمونه گروه ها)



شکل ۵: سمت راست: نشان دهنده مجاری پورت کبد سالم شامل شریان کبدی (A)، ورید پورت (B) و مجرای صفراوی (C)، (H&E × ۴۰۰). سمت چپ: ایجاد پرولیفراسیون در مجاری صفراوی (فلش های کم رنگ) و سلول آپوپتوتیک (فلش پر رنگ) در کبد تیمار با نانو ذرات اکسید منیزیم با دوز H&E × ۴۰۰، ۵۰۰ppm

بحث

مشاهدات حاصل از این آزمایش نشان می‌دهد که دوزهای مختلف به کار برده شده از نانوذرات اکسید منیزیم در میزان پارامترهای اوره و کراتینین خون، تغییر معنی‌داری ایجاد نکرده است. این عدم تغییرات می‌تواند احتمالاً با کلیرانس بالای نانوذرات در ارتباط باشد. در پژوهش Lasagna-Reeves C و همکاران افزایش معنی‌داری در مقدار نانوذرات طلا پس از تزریق‌های مکرر صورت گرفته بود، اما نکته جالب آن این بود که درصد طلای انباشته شده در کلیه، با افزایش دوز نانوذره کاهش داشت که این حالت نشان دهنده کلیرانس مؤثر نانوپارتیکل‌ها از بدن می‌باشد (۱۳).

بنابر نتایج فوق و نیز عدم مشاهده تغییر بافت کلیه با مشاهده توسط میکروسکوپ نوری، می‌توان عنوان کرد که نانوذرات اکسید منیزیم در دوزهای به کار رفته در این مطالعه، اثر سمی بر روی بافت کلیه ندارند.

تجزیه و تحلیل آماری آنزیم‌های کبدی در دوزهای مختلف نیز نشان داد که افزایش معنی‌دار در میزان آنزیم‌ها نسبت به گروه کنترل، از دوز ۱۲۵ ppm مربوط به آنزیم AST و از دوز ۲۵۰ ppm مربوط به آنزیم ALP وجود دارد، در صورتی که در میزان آنزیم ALT در هیچ‌کدام از دوزها تغییر معنی‌داری ایجاد نگردید.

ترانس آمینازها تحت شرایط طبیعی در غلظت‌های پایین در سرم وجود دارند. افزایش غلظت دو آنزیم AST و ALT در سرم نشانگر آسیب سلول‌های هپاتوسیتی است. به منظور تشخیص بیماری‌های کبدی از نسبت AST به ALT استفاده می‌شود که اصطلاحاً به آن نسبت دریتیس (Deritis ratio) گفته می‌شود (۱۴). این نسبت در حالت عادی، یک یا کمی بیش از یک است. مشاهده شده است که در بیماران با کبد الکلی، میزان آنزیم AST به چند برابر افزایش می‌یابد، در حالی که میزان آنزیم ALT در حالت نرمال قرار دارد. دلیل اصلی افزایش آنزیم AST هم ناشناخته است اما دو احتمال در این مورد وجود دارد: یکی اینکه از الکل می‌توان به عنوان یک توکسین میتوکندریایی نام برد و مورد دوم اینکه در الکی‌ها

میزان پیریدوکسین کاهش می‌یابد (۱۵).

بنابراین در این تحقیق، به دلیل اینکه میزان آنزیم AST با افزایش دوز نانوذره افزایش داشت، در صورتی که میزان آنزیم ALT نسبت به حالت نرمال تغییر معنی‌داری نداشت، می‌توان نتیجه گرفت که نانوذرات اکسید منیزیم نیز همانند الکل می‌توانند یک توکسین میتوکندریایی به شمار روند و به دلیل اینکه محل قرارگیری آنزیم AST بیشتر در داخل میتوکندری‌ها قرار دارد، بنابراین با افزایش دوز نانوذره، غلظت این آنزیم در خون افزایش بیشتری می‌یابد.

در خصوص آنزیم ALP نیز قابل ذکر است که یکی از دلایل افزایش این آنزیم در سرم در شرایط انسداد دایم یا نسبی مجاری صفراوی و کاهش خروج صفرا از کبد صورت می‌گیرد (۱۶).

با توجه به بررسی‌های بافت شناسی انجام شده در کبد‌های دریافت کننده دوزهای مختلف نانوذرات، این نتیجه گرفته شد که با افزایش دوز بر میزان پرولیفراسیون مجاری صفراوی به دلیل انسداد مجرا و عدم خروج صفرا افزوده گردید و می‌توان آن را عاملی برای افزایش میزان آنزیم ALP دانست.

بررسی‌های بافت شناسی این تحقیق همچنین نشان دهنده ایجاد آسیب در بافت کبد بود که در دوز ۲۵۰ ppm به صورت خفیف و در دوز ۵۰۰ ppm به صورت متوسط مشاهده گردید. تغییرات بافت در این دو گروه به صورت آپوپتوز و پرولیفراسیون مجاری صفراوی نشان داده شد، بنابراین مطابق با یافته‌های بافت شناسی و بررسی‌های بیوشیمیایی در این تحقیق می‌توان عنوان کرد که نانوذرات اکسید منیزیم در دوزهای بالا باعث ایجاد اثرات سمی بر روی بافت کبد می‌گردند. نتایج تحقیقات حاضر با تحقیقات دانشمندان که از دوزهای مشابه با این تحقیق جهت بررسی سمیت نانوذرات اکسید منیزیم در محیط Invitro استفاده کرده بودند، همخوانی داشت (۵،۷).

با توجه به یافته‌های دانشمندان فوق و مطابق با نتایج به دست آمده از این تحقیق می‌توان عنوان کرد که سمیت نانو ذرات اکسید منیزیم در محیط Invivo، بستگی به دوز به کار

باید به میزان تأثیر و نفوذ آنها در بدن و ایجاد سمیت توسط آنها توجه ویژه‌ای نمود.

سیاسگزاری

بدین وسیله نویسندگان، مراتب تقدیر و تشکر خود را از کارشناسان بخش جانورشناسی آزمایشگاه‌های دانشگاه پیام نور مرکز اصفهان، به دلیل همکاری صمیمانه جهت انجام این مطالعه اعلام می‌دارند.

رفته از این ماده دارد، به طوری که با افزایش دوز بر میزان سمیت آن افزوده می‌گردد، همچنین میزان تأثیرپذیری بافت کبد در این تحقیق، بیشتر از بافت کلیه بود.

نتیجه‌گیری

نتایج به دست آمده از این مطالعه نشان داد که نانوذرات اکسیدمنیزیم باعث ایجاد سمیت در دوزهای بالاتر از ۲۵۰ ppm می‌گردد، لذا در هنگام کاربرد این نانوذرات در صنایع مختلف

References:

- 1- Margaret IP, Lui SL, Poom VK, Lung I, Burd A. *Antimicrobial activities of silver dressings: an in vitro comparison*. J Med Microbiol 2006; 55(Pt 1): 59-63.
- 2- Liu Z, Winters M, Holodniy M, Dai H. *SiRNA delivery in to human T cells and primary cells with carbon-nanotube transporters*. Angew Chem Int Ed Engl 2007; 46(12): 2023-27.
- 3- American Elements. *Magnesium oxide nanopowder*. [Cited 4 oct 2013]. Available from <http://www.americanelements.com/mgoxno.html>.
- 4- Kiranmai G, Reddy AR. *Antioxidant status in MgO nanoparticle-exposed rats*. Toxicol Ind Health 2013; 29(10): 897-903.
- 5- Ge S, Wang G, Shen Y, Zhang Q, Jia D, Wang H, et al. *Cytotoxic effects of MgO nanoparticles on human umbilical vein endothelial cells in vitro*. IET Nanobiotechnol 2011; 5(2): 36.
- 6- Lai JCK, Lai MB, Jandhyam S, Dukhande VV, Bhushan A, Daniels CK, et al. *Exposure to titanium dioxide and other metallic oxide nanoparticles induces cytotoxicity on human neural Cells and fibroblasts*. Int J Nanomedicine 2008; 3(4): 533-545.
- 7- Barkhordari A, Barzegar S, Hekmati Moghaddam SH, Jebali A, et al. *The cytotoxic effects of MgO nanoparticles on human blood mononuclear cells*. Occup Med J 2012; 3(4): 9-14. [Persian]
- 8- Jebali A, Kazemi B, Rafitabar H, Hekmatimoghaddam H. *The cytotoxicity effects of different nanoparticles on balb/c mice cells*. Brno Czech Republic EU 2012; 10: 23-25.
- 9- Schumann G, Bonora R, Ceriotti F, Clerc-Renoud P, Farrero CA, Ferard G, et al. *IFCC Primary reference procedures for the measurement of catalytic activity concentrations of enzymes at 37c*. Clin Chem Lab Med 2007;40(6): 725-33.
- 10- Moss DW, Henderson R. *Clinical enzymology*. In: Burtis CA, Ashwood ER, editors. Tietz textbook of clinical chemistry. 3rd ed. Philadelphia: W.B. Saunders Company; 1999.p.617-721.

- 11- Newman DJ, Price CP. *Renal function and nitrogen metabolites*. In: Burtis CA, Ashwood ER, editors. *Tietz Textbook of Clinical Chemistry*. 3rd ed. Philadelphia: W.B Saunders Company; 1999.p.1204.
- 12- Talke H, Schubert GE. *Enzymatic determination of urea in blood and serum with the optical test according to Warburg*. *Klin Wschnschr* 1965; 43: 174-5.
- 13- Lasagna-Reeves C, Gonzalez-Romero D, Barria MA, Olmedo I, Clos A, Sadagopa Ramanujam VM, et al. *Bioaccumulation and toxicity of gold nanoparticles after repeated administration in mice*. *Biochem Biophys Res Commun* 2010, 393(4): 649-55.
- 14- DeRitis F, Coltore M, Giusti C. *Diagnostic value and pathogenic significance activity changes in viral hepatitis*. *Minerva Med*. 1956; 47: 101.
- 15- Vanderlinde RE. *Review of pyridoxal phosphate and the transaminases in liver disease*. *Ann Clin Lab Sci* 1986; 16(2): 79-93.
- 16- Popper H. *Cholestasis*. *Annu Rev Med* 1968; 19: 39-56.

Investigating the Effect of Intraperitoneal Injection of Magnesium Oxide Nanoparticles on the Liver and Kidney Function of Rat in Vivo

Mazaheri N(MA)¹, Karimi A(PhD)^{2}, Salavati H(PhD)³, Rezaei Zarchi S(PhD)⁴, Khalilian S(PhD)⁵, Rezaei Ranjbar Sardari R(MA)⁶*

¹Department of Biochemistry, Payam Noor University, Esfahan Branch, Esfahan, Iran

^{2,4}Department of Biology, Payam Noor University, Esfahan Branch, Esfahan, Iran

³Department of Chemistry, Payam Noor University, Esfahan Branch, Esfahan, Iran

⁵Clinical and Anatomical Pathologist

⁶Department of Biology, Payam Noor University, Yazd Branch, Yazd, Iran

Received: 1243 Feb 2043

Accepted: 14 Aug 2014

Abstract

Introduction: In spite of increasing usage of metal nanoparticles, few studies have been conducted on their side effects, particularly under in-vivo conditions. Hence, the present study aimed to assess the effect of magnesium oxide nanoparticles (MgONPS) on the liver and kidney function of rats in vivo

Methods: Concentrations of 62.5, 125, 250 and 500 ppm of MgONPS (10-15 nm size) were intraperitoneally injected into rats, and then the liver and kidney function were investigated.

Results: The study results revealed that **MgONPS** caused different changes in liver enzymes. In fact, the AST and ALP values were significantly increased compared with the control group, whereas the levels of ALT, Urea and Creatinine did not demonstrate any significant differences. In addition, no histological disorders were observed in the kidney tissue, in contrary to liver tissue in which some alternations were observed such as apoptosis and proliferation of small bile ductules indicating damage of tissue in expose of high doses of MgONPS.

Conclusions: The study findings indicated that magnesium oxide nanoparticles in higher doses of 250 ppm can have toxic effects on the liver, therefore their toxicity should be considered, while applying them in different fields of industries.

Keywords: Kidney; Liver; Magnesium oxide; Nanoparticles; Serum parameters

This paper should be cited as:

Mazaheri N, Karimi A, Salavati H, Rezaei Zarchi S, Khalilian S, Rezaei Ranjbar Sardari R. *Investigating the effect of intraperitoneal injection of magnesium oxide nanoparticles on the liver and kidney function of rat in vivo*. J Shahid Sadoughi Univ Med Sci 2014; 22(4): 1430-38.

***Corresponding author: Tel: +98 311 3386367, Email: karimiakbar38@yahoo.com**