



بررسی موقعیت استخوان هیوید کودکان ۱۱-۷ ساله مبتلا به انکیلوگلوسیا در رادیوگرافی‌های لترال سفالومتری

محمد دانش اردکانی^۱، زهره طباطبایی^۲، نیلوفر حلوانی^{۳*}، سید حسین طباطبایی^۴، صغری یاسایی^۵

- ۱-۴- استادیار گروه پاتولوژی دهان و فک، دانشگاه علوم پزشکی و خدمات بهداشتی درمانی شهید صدوقی، یزد، ایران
 ۲- استادیار گروه ارتودانتیکس، دانشگاه علوم پزشکی و خدمات بهداشتی درمانی شهید صدوقی، یزد، ایران
 ۳- دستیار تخصصی دندانپزشکی کودکان، دانشگاه علوم پزشکی و خدمات بهداشتی درمانی شهید صدوقی، یزد، ایران
 ۵- دانشیار گروه ارتودانتیکس، دانشگاه علوم پزشکی و خدمات بهداشتی درمانی شهید صدوقی، یزد، ایران

تاریخ پذیرش: ۱۳۹۳/۲/۱۸

تاریخ دریافت: ۱۳۹۳/۱/۲۴

چکیده

مقدمه: انکیلوگلوسیا یک آنومالی رشدی - تکاملی است که با فرنوم کوتاه و ضخیم و فیبروتیک مشخص می‌شود. استخوان هیوید نقش مهمی در فیزیولوژی زبان داشته و تغییرات زبان باعث تأثیرات شدید در ایجاد مال اکلوزن می‌گردد. با توجه به مداخله موقعیت زبان در موقعیت ساختارهای حلقی و از طرفی ارتباط موقعیت هیوید با انواع مال اکلوزن هدف از این مطالعه بررسی موقعیت هیوید در افراد ۱۱-۷ ساله مبتلا به انکیلوگلوسیا در رادیوگرافی‌های لترال سفالومتری بود.

روش بررسی: در این مطالعه، ۳۰ رادیوگرافی لترال سفالومتری مربوط به کودکان مبتلا به انکیلوگلوسیای ۱۱-۷ ساله با میانگین سنی ۹/۸ و ۳۰ رادیوگرافی به عنوان کنترل انتخاب شدند و از نظر سن و جنس و کلاس مال اکلوزن و الگو رشدی با افراد مبتلا همسان‌سازی شدند. اندازه‌های مربوط به مثلث موقعیت هیوید (C3-H و C3-RGN و H-RGN و HP) اندازه‌گیری شد و داده‌ها با استفاده از آزمون Paired T-test تجزیه و تحلیل شدند.

نتایج: در گروه مبتلا به Ankyloglossia اندازه‌های C3-H و C3-RGN و H-RGN و HP به ترتیب ۶۶/۲، ۳۰/۹، ۳۳/۴ و ۳/۲ میلی‌متر بود. میانگین این مقادیر در گروه کنترل به ترتیب ۶۸/۶، ۳۴/۱، ۳۶/۸ و ۷/۴۵ میلی‌متر اندازه‌گیری شد. کاهش همگی اندازه‌ها به لحاظ آماری معنی‌دار بود ($p < 0.05$).

نتیجه‌گیری: مقایسه ابعادی و موقعیت هیوید در گروه آزمون نسبت به گروه کنترل موقعیت رو به بالا و عقب‌تر استخوان هیوید را نشان می‌دهد. بنابراین نتایج این مطالعه وابستگی رابطه موقعیت هیوید و زبان را در سنین رشدی ۱۱-۷ نشان می‌دهد.

واژه‌های کلیدی: انکیلوگلوسیا، استخوان هیوید، لترال سفالومتری

* (نویسنده مسئول): تلفن: ۰۳۵۱-۸۲۵۶۸۰۲، پست الکترونیک: nilofarhalvani@gmail.com

- این مقاله برگرفته از پایان نامه دانشجویی دانشگاه علوم پزشکی شهید صدوقی یزد می‌باشد.

مقدمه

انکیلوگلوسیایک آنومالی مادرزادی دهانی است که با کوتاهی غیرعادی فنوم زبانی مشخص می‌شود (۱) و به دو نوع کامل (Complete) و ناکامل (Partial) تقسیم‌بندی می‌شود. در نوع کامل زبان کاملاً به کف دهان چسبیده است و در نوع ناکامل فنوم زبانی از حد نرمال کوتاه‌تر است (۲). نوع ناکامل به مراتب شایع‌تر است (۳). یکی از مشکلاتی که انکیلوگلوسیای شدید ایجاد می‌کند اشکال در مکیدن و بلعیدن و تکلم است (۴). ولی با نارسایی یا تأخیر در صحبت کردن همراه نیست (۵). از دیگر مشکلات عمده‌ای که به طور مستقیم تحت تأثیر انکیلوگلوسیا به وجود می‌آید می‌توان به ایجاد دیاستم بین دندان‌های سانتال مندیبل اشاره نمود. مشکلات بالقوه دیگر شامل ایجاد Open bite قدامی همچنین تأثیر احتمالی روی موقعیت ساختارهای حلقی است (۶،۷). عواقب غیرمستقیم این نقص تکاملی آسیب‌های روانی است که البته در موارد ابتلا به انواع کامل و شدید بیشتر مورد توجه است (۸).

زبان در جهت بالا از سطح اکلوژال قوس دندان‌های پایین تجاوز نمی‌کند که علت این امر در اکثر مواقع، اتصال این ارگان به استخوان‌های دیگر است از جمله این استخوان‌ها می‌توان به استخوان هیوئید (Hyoid) نام برد. این استخوان هیچگونه اتصال یا مفصل استخوانی نداشته و صرفاً توسط عضلات و لیگامان‌ها و غشاها در موقعیت خود معلق و آویزان است. عضلاتی زبان را به استخوان هیوئید (Hyoid) متصل می‌کنند و این امر موجب می‌گردد که تغییر ایجاد شده در هر یک از دو ساختمان موجب بروز تغییراتی در دیگری می‌شود (۹). موقعیت استخوان هیوئید با بلوغ فرد تغییر می‌کند که این در پسران بیشتر از دختران است و قسمت عمده این افزایش بین سنین ۱۰-۱۶ سال اتفاق می‌افتد و قسمت عمده این حرکت رو به جلو می‌باشد و باعث بهبود در تنفس می‌شود.

تغییر در شیب مندیبل موجب تغییر در وضعیت استخوان هیوئید می‌گردد و تغییرات رشدی مندیبل می‌تواند موقعیت استخوان هیوئید را تحت تأثیر قرار دهد (۱۰).

نتایج مطالعات در مورد رابطه موقعیت زبان و هیوئید متناقض می‌باشد (۱۱). در مطالعه‌ای که LaBance و همکارش جهت بررسی تغییرات زبان و استخوان هیوئید متعاقب جلو بردن مندیبل

انجام دادند، به این نتیجه رسیدند که بین تغییرات موقعیت زبان و استخوان هیوئید همبستگی معنی‌داری وجود ندارد (۱۲). Kitahora و همکاران موقعیت استخوان هیوئید را در کودکان با مال اکلوژن کلاسه بعد از ارتوسجری مورد ارزیابی قرار دادند و به این نتیجه رسیدند که بعد از عقب آوردن مندیبل هیوئید به یک موقعیت فوقانی قدامی جا به جا می‌شود (۱۳).

Adamidis و همکارش موقعیت استخوان هیوئید را در مال اکلوژن کلاس I و III مقایسه کرده و نتیجه گرفتند که اختلاف معنی‌داری در موقعیت استخوان هیوئید در این دو نوع مال اکلوژن وجود دارد (۱۴).

Haralabakis و همکاران موقعیت استخوان هیوئید را در افراد بالغ دارای Open bite و اکلوژن نرمال مقایسه کردند و نتیجه گرفتند که فاصله استخوان هیوئید تا پلن پالاتال در گروه Long Face به صورت معنی‌داری بزرگتر از اکلوژن نرمال است ولی موقعیت افقی استخوان هیوئید در بیماران Open bite با گروه اکلوژن نرمال اختلاف معنی‌داری نداشت (۱۵).

با توجه به رابطه موقعیت هیوئید با موقعیت زبان و شیب مندیبل اثبات این فرضیه که موقعیت استخوان هیوئید در بیماران مبتلا به انکیلوگلوسیا با افراد نرمال متفاوت می‌باشد، می‌تواند تا حدی تأثیرات میان مدت آنومالی انکیلوگلوسیا روی رشد و تکامل ساختارهای دهانی و حلقی را نشان می‌دهد که در صورت حصول نتایج با تفاوت فاحش نسبت به گروه کنترل لزوم انجام درمان در سنین قبل از دبستان را پیشنهاد می‌نماید (۱۶). هدف از انجام این مطالعه مقایسه موقعیت استخوان هیوئید در کودکان دچار انکیلوگلوسیا با کودکان نرمال می‌باشد.

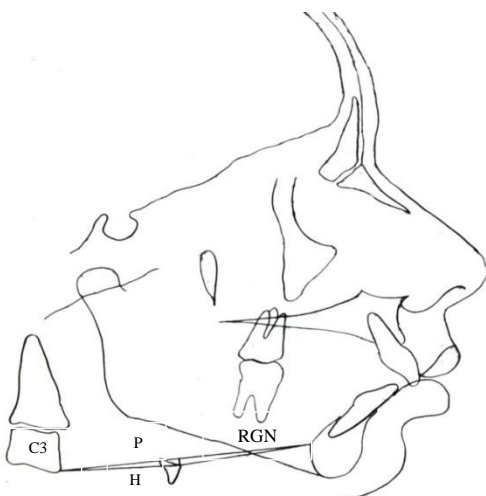
روش بررسی

این مطالعه از نوع مطالعات توصیفی گذشته‌نگر است که به روش مقطعی انجام شده است. در این مطالعه با رجوع به پرونده بیماران مراجعه‌کننده به مطب خصوصی و دانشکده دندانپزشکی کلیشه‌های لترال سفالومتری ۳۰ بیمار ۷-۱۱ سال دارای انکیلوگلوسیا انتخاب شدند و از لحاظ شاخص‌های سفالومتریکی مربوط به تعیین موقعیت استخوان هیوئید مورد بررسی قرار

H-palatal plan - کوتاه‌ترین فاصله بین قدامی‌ترین و فوقانی‌ترین نقطه بر روی استخوان هیوئید تا پلن پالاتال می‌باشد. سفالومتری‌ها در شرایط استاندارد (دندان‌ها در اکلوزن و لب‌ها در حال استراحت) و در موقعیت طبیعی سر (Natural head position) و اکثراً توسط دستگاه Helsinki finland planmeca (position) با ولتاژ ۷۰ kvp و جریان ۱۰ mas فیلم کوداک EC تهیه شده بود. تعداد ۳۰ رادیوگرافی سفالومتری کودکان ۷-۱۱ ساله بدون انکیلوگلوسیا از نظر سن، جنس، نوع مال اکلوزن (بر اساس شاخص‌های تشخیصی Wit's و ANB) و الگو رشدی (بر اساس FMA، GoGn-SN و Jaraback Index) با گروه آزمون همسان‌سازی شد و به عنوان گروه کنترل مورد تریس قرار گرفتند. با استفاده از کاغذ اسنات دنتاروم و مداد مراحل تریسینگ کلیشه‌های سفالومتری انجام شد. در ابتدا نقاط مرجع مشخص شد، سپس پلن‌ها و زاویه‌های مربوطه ترسیم شد. سپس اندازه‌های شاخص‌های سفالومتری مربوط به موقعیت فضایی استخوان هیوئید (HP-H-RGN، C3-H، C3-RGN) به دست آمد و بین دو گروه مورد مقایسه قرار گرفت (اشکال ۱ و ۲).

برای تعیین خطای روش استاندارد از تکنیک نمونه‌گیری تصادفی استفاده شد. ۱۰ سفالوگرام به صورت تصادفی انتخاب شده و مجدداً تریس شدند.

به منظور تعیین تغییرات آماری معنی‌دار پس از جمع‌آوری داده‌ها آنها را کدگذاری نموده و با استفاده از نرم‌افزار SPSS نسخه ۱۴ و Paired t-test مورد تجزیه و تحلیل قرار گرفت.



شکل ۲: نمونه از تریسینگ بافت سخت و نرم یک بیمار

گرفتند. نقاط مرجع مبطوب به تعیین موقعیت استخوان هیوئید بدین شرح بود:

C3 - قدامی‌ترین و تحتانی‌ترین نقطه بر روی تنه مهره سوم گردنی.

H (Hyoid) - قدامی‌ترین و فوقانی‌ترین نقطه بر روی تنه استخوان هیوئید.

RGN (Retromolar) - خلفی‌ترین نقطه بر روی برادر خلفی سمفیز مندیبل.

و خطوط مرجع مربوط به تعیین موقعیت استخوان هیوئید به شرح زیر بود:

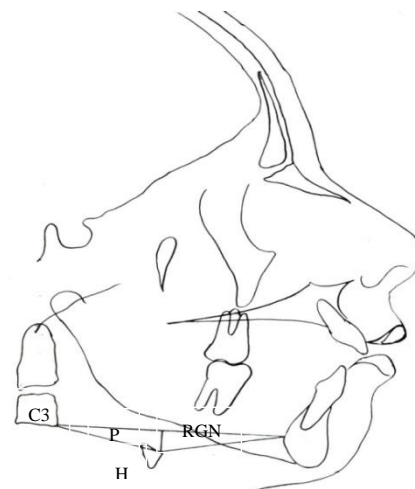
RGN - فاصله تحتانی‌ترین و قدامی‌ترین نقطه بر روی مهره سوم گردنی تا خلفی‌ترین نقطه بر روی برادر خلفی سمفیز مندیبل می‌باشد.

H-C3-RGN - فاصله عمود از H بر خط متصل‌کننده C3 به RGN که نشان‌دهنده موقعیت عمودی هیوئید است.

C3-H - فاصله مهره سوم گردنی تا قدامی‌ترین و فوقانی‌ترین نقطه بر روی تنه استخوان هیوئید که نشان‌دهنده موقعیت افقی این استخوان می‌باشد.

H-SN - کوتاه‌ترین فاصله بین قدامی‌ترین و فوقانی‌ترین نقطه بر روی استخوان هیوئید تا پلن SN می‌باشد.

H-RGN - فاصله قدامی‌ترین و فوقانی‌ترین نقطه بر روی تنه استخوان هیوئید تا نقطه RGN می‌باشد و نشان‌دهنده موقعیت افقی این استخوان می‌باشد.



شکل ۱: نمونه از تریسینگ بافت سخت و نرم یک بیمار از گروه کنترل

نتایج

از بین ۳۰ بیمار مبتلا، ۲ نفر انکیلوگلوسیای کامل داشته و ۱۲ نفر مبتلا به انکیلوگلوسیای ناکامل بودند در بقیه موارد نوع انکیلوگلوسیای نامشخص بود. مطابق جدول ۱ اختلاف میانگین اندازه‌های مثلث موقعیت هیوید در همه ابعاد از لحاظ آماری معنی‌دار می‌باشد ($p < 0/5$).

اندازه‌های C3-RGN و HP و C3-H در افراد مبتلا به انکیلوگلوسیا کاهش یافته است. مطابق جدول ۲ اکثریت افراد مبتلا به Ankyloglossia، Class II اسکلتال و با الگو رشدی ورتیکال (Long face) بوده‌اند. تنها ۲ نفر (۶/۶۶٪) از افراد مبتلا، Class III اسکلتال بوده‌اند. ۳ نفر (۱۰٪) دارای الگو رشدی نرمال می‌باشند.

جدول ۳: مقایسه میانگین اختلاف اندازه‌های C3-RGN، RGN-H، C3-H و HP در گروه مبتلا به انکیلوگلوسیا و گروه کنترل

میانگین خطای استاندارد	انحراف معیار	تعداد	میانگین	P-Value	Paired Differences (میانگین ± انحراف معیار)	
۰/۸۳	۴/۵۶	۳۰	۶۶/۲۳	۰/۰۴۵	۶/۰۸	-۲/۳۳
۰/۹۸	۵/۴۱	۳۰	۶۸/۵۶	<۰/۰۰۱	۳/۴۸	-۳/۴۰
۰/۶۱	۳/۳۵	۳۰	۳۳/۴۳	<۰/۰۰۱	۳/۴۹	-۳/۲۳
۰/۴۲	۲/۳۳	۳۰	۳۶/۸۳	<۰/۰۰۱	۲/۶۸	-۴/۲۵
۰/۴۷	۲/۶۰	۳۰	۳۰/۹۰			
۰/۶۷	۳/۶۹	۳۰	۳۴/۱۳			
۰/۳۸	۲/۱۳	۳۰	۳/۲۰			
۰/۲۳	۱/۲۳	۳۰	۷/۴۵			

C: control

T: test*

جدول ۲: توزیع فراوانی افراد مبتلا به انکیلوگلوسیا بر حسب کلاس اسکلتال و الگو رشدی صورت

جمع	Class III		Class II		Class I			
	تعداد (درصد)	تعداد (درصد)	تعداد (درصد)	تعداد (درصد)	تعداد (درصد)	تعداد (درصد)		
۷۶/۶	۲۳	(۶/۶۶)	۲	(۴۶/۶)	۱۴	(۲۳/۳)	۷	الگو رشدی عمودی
(۱۳/۳۳)	۴	(۰)	۰	(۶/۶۶)	۲	(۶/۶۶)	۲	الگو رشدی افقی
(۱۰)	۳	(۰)	۰	(۶/۶۶)	۲	(۳/۳۳)	۱	الگو رشدی نرمال
(۱۰۰)	۳۰	(۶/۶۶)	۲	(۶۰)	۱۸	(۳۳/۳)	۱۰	جمع

بحث

اهمیت بالینی انکیلوگلوسیا ایجاد اشکال در تکلم، دشواری در بلع، ناهنجاری‌های ارتودنتیک و مشکلات پریدنتال می‌باشد (۱۵). از طرفی زبان توسط عضلات هیوگلووس و کندروگلووس به استخوان هیوید متصل می‌باشد و تغییر در هر یک از دو ساختمان زبان یا هیوید می‌تواند سبب تغییراتی در ساختمان دیگر گردد (۱۷). بنابراین انتظار می‌رود که با تغییر در زبان (انکیلوگلوسیا) موقعیت هیوید تغییر نماید. از آنجا که شیوع انکیلوگلوسیا در مردان بیش از زنان است بیشترین تعداد موارد در پسران مراجعه‌کننده ملاحظه گردید. از آنجا که موقعیت استخوان هیوید در ۳ سالگی در محازات قسمت تحتانی مهره گردنی C3 ثابت می‌گردد و تغییرات بعدی آن اندک می‌باشد (۱۷)، تفاوت موقعیت در این محدوده سنی

در بلع، ناهنجاری‌های ارتودنتیک و مشکلات پریدنتال می‌باشد (۱۵). از طرفی زبان توسط عضلات هیوگلووس و کندروگلووس به استخوان هیوید متصل می‌باشد و تغییر در هر یک از دو ساختمان زبان یا هیوید می‌تواند سبب تغییراتی در ساختمان دیگر گردد (۱۷). بنابراین انتظار می‌رود که با تغییر در

همچنین کاهش قابل ملاحظه HP در گروه مبتلا به Ankyloglossia دلالت بر موقعیت بالاتر استخوان هیوید نسبت به گروه کنترل خود دارد.

با توجه به اندازه‌های به دست آمده کاهش مقادیر H-RGN در گروه آزمون بیشتر نتیجه بالاتر قرار گرفتن استخوان هیوید و عقب بودن مندیبل می‌باشد تا موقعیت رو به جلوی استخوان هیوید. در گروه آزمون اضلاع و ارتفاع مثلث کاهش معنی‌دار داشت. کاهش معنی‌دار فواصل H-C3، H-RGn و HP می‌تواند در ترکیب با هم نشان‌دهنده بالاتر و عقب‌تر قرار گرفتن استخوان هیوید در گروه آزمون نسبت به گروه کنترل باشد.

در مطالعات انجام شده، نشان داده شده است که روابط ورتیکال این استخوان نسبت به موقعیت افقی آن متغیرترند (۱۶). علاوه بر این تغییرات ورتیکال هیوید بیشتر از تغییرات ماندیبل و تغییرات افقی آن از زاویه کرانیوسرویکال و تمایل محوری سرویکال تبعیت می‌کنند (۱۷).

بنابراین با توجه به نتایج موجود انتظار می‌رود که بیماران مبتلا به انکیلوگلوسیا ماندیبل‌های کوچکتر و رو به عقب چرخیده‌تر همراه با موقعیت رو به بالا و عقب هیوید داشته باشند.

مطالعات صورت گرفته بر روی موقعیت هیوید عمدتاً در افراد با مشکلات اسکلتال و بعد از درمان‌های جراحی، انجام شده و مطالعه‌ای مستقیم که نظیر پژوهش حاضر رابطه هیوید را در افراد مبتلا به این نقص آناتومیک ارزیابی کند در منابع ملاحظه نگردید.

نتایج حاصل از این مطالعه می‌تواند مبین رابطه کاملاً وابسته موقعیت هیوید با موقعیت زبان بوده و نتایج مطالعه Tsai مبنی بر این که هر تغییر فاحشی در استخوان هیوید می‌تواند همراه با تغییر موقعیت زبان باشد را تعمیق می‌بخشد چنان که تغییر موقعیت آناتومیک زبان در انکیلوگلوسیا باعث تغییر در موقعیت هیوید شده است (۱۰). پژوهش کنونی نشان‌دهنده موقعیت عقب رفته‌تر ماندیبل در اکثریت افراد گروه آزمون می‌باشد.

مطالعات دیگر از این دست نظیر مطالعه Wang و همکاران

بین افراد مطالعه حاضر، مورد انتظار نمی‌باشد.

برای بررسی وضعیت مال اکلوزن و بیماران از شاخص‌های Wits و ANB استفاده شد. بر اساس این شاخص‌ها ۱۸ بیمار cl I با میانگین Wits (+۳/۲mm)، ۱۰ بیمار cl II با میانگین Wits (-۳mm) و ۲ بیمار cl III با میانگین Wits (-۳mm) در افراد مورد مطالعه وجود داشت. علاوه بر این در بررسی الگو رشدی بیماران از متغیرهای FMA، Go-Gn-SN و ایندکس Jaraback استفاده شد. بر این اساس در ۲۳ بیمار الگو رشدی عمودی، در ۴ بیمار الگو رشدی افقی و در ۳ بیمار الگو رشدی نرمال وجود داشت.

برای بررسی موقعیت هیوید از نقاط C3، RGn و H که مثلث هیوید را تشکیل می‌دهند، استفاده می‌شود. این مثلث سبب تثبیت موقعیت استخوان هیوید در سه پلان فضایی بدون استفاده از رفرنس‌های اینتراکرانیال می‌شود (۱۷).

از آنجا که استفاده از پلان‌های اینتراکرانیال که نسبتاً دورتر از استخوان هیوید هستند موجب تنوع‌های کوچک در پلان‌های کرانیال می‌شود که خود عامل تغییرات بزرگ در موقعیت استخوان هیوید به وجود آمده هستند و موقعیت آن را بسیار متغیر می‌سازند (۱۷)، مطالعه حاضر موقعیت استخوان هیوید را از دو جهت قدامی- خلفی و عمودی بررسی نموده است: برای بررسی موقعیت قدامی- خلفی از دو شاخص H-C3 و H-RGn استفاده شد که در گروه آزمون به ترتیب ۳۳/۴ و ۳۰/۹ و در گروه کنترل به ترتیب ۳۶/۸ و ۳۴/۱ بود که تفاوت بین گروه‌های مطالعه از لحاظ آماری معنی‌دار بود ($p < 0.001$). و برای بررسی موقعیت عمودی، فاصله عمود از نقطه H تا خط c3-RGn تعیین گردید که در گروه‌های آزمون و کنترل به ترتیب ۳/۲ و ۷/۴۵ میلی‌متر به دست آمد ($p = 0.045$) کاهش اندازه C3-RGN در افراد مبتلا به Ankyloglossia نشان‌دهنده عقب‌تر قرار گرفتن مندیبل در افراد مبتلا به Ankyloglossia نسبت به گروه کنترل می‌باشد.

به شرط تثبیت موقعیت C3 کاهش اندازه C3-H در گروه مبتلا (آزمون) می‌تواند توصیف‌کننده عقب‌تر قرار گرفتن استخوان هیوید در این افراد نسبت به گروه کنترل باشد.

Ravanmehr و همکارش نیز نشان دادند که استخوان هیوید در بیماران cl II، موقعیت فوقانی دارد که مشابه مطالعه حاضر می‌باشد (۲۴).

در مطالعه Haralabakis و همکاران نیز افزایش فاصله استخوان هیوید تا پلان پالاتال در گروه بیماران با Openbite دیده شد که با مطالعه حاضر متفاوت است (۱۵) که این تفاوت می‌تواند به علت تفاوت در نوع مال اکلوزن بیماران در دو مطالعه باشد.

Erdine و همکاران نیز در مطالعه خود موقعیت بالاتر و عقب‌تر استخوان هیوید را در بیماران با الگو رشدی عمودی نشان دادند در حالی که در مطالعه حاضر دیده شد که استخوان هیوید در بیماران انکیلوگلووسیا بالاتر و عقب‌تر است و سبب چرخش مندیبل به پایین و عقب می‌شود (۲۵).

انتخاب موارد مبتلا به انکیلوگلووسیا در این مطالعه از بین پرونده‌های بیماران مراجعه‌کننده به دانشکده انتخاب شد که متأسفانه شدت درگیری و حتی کامل یا ناکامل بودن عارضه در اکثر پرونده‌ها موجود نبود. کیفیت نامطلوب رادیوگرافی‌های موجود از محدودیت‌های عمده دیگر در این پژوهش بود.

بررسی جامع شاخص‌های راه هوایی و موقعیت فارنکس و ارتباط نوع مال اکلوزن‌های ایجاد شده با تعداد کافی از نمونه‌های مناسب پیشنهاد می‌گردد. همچنین بررسی‌های دوره‌ای بیماران نیازمند به جراحی فرنوتومی یا فرنکتومی و ارزیابی سفالومتریک آنها می‌تواند نتایج واقع بینانه‌تر از اثر واقعی نقایص آناتومیک و تأثیرات جراحی به دست دهد.

نتیجه‌گیری

در مطالعه حاضر استخوان هیوید در بیماران انکیلوگلووسیا به سمت بالا و عقب جا به جا شده است و بررسی موقعیت استخوان مندیبل جا به جایی به سمت عقب را نشان می‌دهد. بر اساس نتایج این مطالعه بین موقعیت زبان و استخوان هیوید رابطه معنی‌داری وجود دارد.

تغییری در موقعیت هیوید بعد از جراحی در افراد Calss I Bimaxillary protrusion نشان نداده است (۱۸). همچنین تغییری در موقعیت هیوید بعد از Expantion سریع ماگزایلا در بزرگسالان ندیدند.

مطالعات اندکی به نقش انکیلوگلووسیا در ایجاد مشکلات تنفسی و ایجاد Dyspnea در سنین بالاتر پرداخته‌اند (۷، ۱۹).

مطالعه Mukai و همکاران نشان‌دهنده بالاتر و عقب‌تر قرار گرفتن اپی‌گوت و حنجره در افراد مبتلا بوده است (۱۹). در مطالعه Khodayari Namin و همکاران که به بررسی اثرات عقب بردن مندیبل بر روی راه هوایی پرداخته‌اند، به این نتیجه دست یافتند که موقعیت عقب‌تر مندیبل و بالطبع آن استخوان هیوید باعث تنگی راه هوایی در بیماران می‌شود که این می‌تواند دلیلی برای درصد بالاتر بیماران انکیلوگلووسیا با ارتفاع افزایش یافته صورت در مطالعه حاضر باشد (۲۰).

مطالعه Chaves و همکاران نشان‌دهنده موقعیت رو به بالای مثلث هیوید در کودکان مبتلا به آسم خفیف و متوسط و مبتلا به تنفس دهانی بوده است (۲۱). بنابراین موقعیت رو به بالای هیوید که نتیجه مطالعه کنونی است می‌تواند نظریه احتمال ایجاد Dyspnea را قوت بخشد. از طرفی مطالعه Viera و همکاران موقعیت جلوتر هیوید در کودکان مبتلا به سندرم آپنه شبانه را متذکر می‌گردد (۲۲) که با مطالعه اخیر همخوانی ندارد. علت متفاوت بودن موقعیت استخوان هیوید در بیماران با آپنه شبانه می‌تواند به علت عوامل دیگری از جمله بافت نرم بیشتر در این بیماران باشد، همانطور که در مطالعه Mokhtari-Aminmajidi و همکاران هم رابطه مثبتی بین آپنه هنگام خواب و افزایش توده بدنی (BMI) نشان دادند (۲۳).

در مطالعه Labance و همکارش نیز دیده شد که بلافاصله پس از درمان جلو آوردن مندیبل با جراحی و در نهایت موقعیت پایین‌تر و جلوتر زبان، استخوان هیوید به سمت جلو و به صورت غیرمعنی‌دار به سمت بالا حرکت می‌کند که با نتایج مطالعه حاضر مشابه می‌باشد (۱۲).

References:

- 1- Greenberg MS, Glick M, Ship JA. *Burket's oral medicine: diagnosis & treatment*. 11th ed. Hamilton, ont: BC Decker; Lewisto; 2008.
- 2- Scully C, Welbury R. *Color atlas of oral Diseases in children and adolescents*. London: Wofe, 1994.p.10.
- 3- Salinas CF. *Oro dental findings and genetic disorders*. Birth Defects Orig Artic Ser 1982; 18(1): 97-120.
- 4- Berg KL. *tongue-tie and breast feeding: a review*. J Hum Lactation 1990; 6(3): 109-12.
- 5- Ulshen M. *clinical manifestations of gastrointestinal disease*. In: Behrman RE, Kliegman RM, Jenson HB, editors. *Nelson textbook of pediatrics*. 16 th ed. Philadelphia: WB. Saunders; 2000.p. 1102-8.
- 6- Wright JE. *Tongue-tie*. J Paediatr Child Health 1995; 31(4): 276-78
- 7- Neville BW, Damm DD, Allen CM, Bouguot J. *Oral and maxillacial pathology*. 2nd ed. Philadelphia: WB Saunders Company; 2002.p. 590-637.
- 8- Kotlow LA. *Ankyloglossia: a diagnostic and treatment quandary*. Quintessence Int 1999; 30(4): 259-62
- 9- Brodie AG: *Anatomy and physiology of head and neck musculature*. Am J Orthod 1950; 36(11): 831-44.
- 10- Tsai HH: *The positional changes of hyoid bone in children*. J Clin Pediatr Dent 2002; 27(1): 29-34.
- 11- Chalmers HJ, Farberman A, Birmingham A, Sears W, Viel L. *The use of a tongue tie alters laryngohyoid position in the standing horse*. Equine Vet J 2013; 45(6): 711-4.
- 12- LaBance JP, Epker BN. *Changes of hyoid bone and tongue following advancement of the mandible*. Oral Surg Oral Med Oral Pathol 1984; 57(4): 351-56
- 13- Kitahara T, Hoshino Y, Maruyama K, In E, Takashi I. *changes in the pharyngeal air way space and hyoid bone position after mandibular set back surgery for skeletal class III jaw deformity in japanese women*. Am J Orthod Dentofacial Orthop 2010; 138(6): 708.
- 14- Adamidis LP, Syopropoules MN. *Hyoid bone position and orientation in class I and class III malocclusions*. Am J Orthod Dentofacial Orthodontics 1992; 101 (4) : 308-12.
- 15- Haralabakis NB, Toutovntzakis NM, Yiagtzis SC. *The hyoid bone position in adult individuals with open bite and normal occlusion*. Eur J Orthod 1993;15(4): 265-71.
- 16- Brodie AG. *Anatomy and physiology of head and neck musculature*. Am J Orthod 1950; 36(11): 831-44.
- 17- Graber LW. *Hyoid changes following orthopedic treatment of mandibular prognatism*. Angle orthod 1978; 48(1): 33-8.
- 18- Wang Q, Jia P, Anderson NK, Wang L, Lin J. *Changes of pharyngeal airway size and hyoid bone position following orthodontic treatment of Class I bimaxillary protrusion*. Angle Orthod 2012; 82(1): 115-21.
- 19- Mukai S, Mukai C, Asaoka K. *Congenital ankyloglossia with deviation of the epiglottis and larynx: symptoms and respiratory function in adults*. Ann Rhinol Laryngol 1993; 102(8 Pt 1): 620-4.

- 20- Khodayari Namin A, Mashhadi Meighani A. *Assessment of the pharyngeal airway space after mandibular setback surgery*. J Dent Sch 2006; 24(2): 8.[Persian]
- 21- Chaves TC, de Andrade e Silva TS, Manterio SA, Watanabe PC, Oliveira AS, Grossi DB. *Craniocervical posture and hyoid bone position in children with mild and moderate asthma and mouth breathing*. Int J Pediatr Otorhinolaryngol 2010; 74(9): 1021-7.
- 22- Viera BB, Itikawa CE, de Almeida LA, Sander HS, Fernandes RM, Anselmo-lixay, et al. *Cephalometric evaluation of facial pattern and hyoid bone position in children with obstructive sleep apnea syndrome*. Int J Perdiatr Otorhinolaryngol 2011; 75(3): 383-6.
- 23- Mokhtari-Amirmajdi N, Zandi B, Pishva A. *Assessment of anatomic parameters on lateral cephalogram and body mass in patients with obstructive sleep*. Iran J Otorhinolaryngol 2009; 21(54): 183-8. [Persian]
- 24- Ravanmehr H, Abdollahi D. *The position of hyoid bone in skeletal Class I, II and III patients*. J Dent Med 2000; 13(3): 27-37.
- 25- Erdinc AME, Dincer B, Sabah ME. *Evaluation of the position of the hyoid bone in relation to vertical facial development*. J Clin Pediatr Dent 2003; 27(4): 347-52.

Investigating Hyoid Bone Position in 7-11 Year Children with Ankyloglossia in Lateral Cephalometric Radiographs

***Danesh-Ardakani M(DDS, MS)¹, Tabatabaei Z(DDS, MS)², Halvani N(DDS)^{*3},
Tabatabaei H(DDS, MS)⁴, Yasaei S(DDS, MS)⁵***

^{1,4}Department of Oral and Maxillofacial Pathology, Shahid Sadoughi University of Medical Sciences, Yazd, Iran

^{2,5}Department of Orthodontics, Shahid Sadoughi University of Medical Sciences, Yazd, Iran

³Department of Pediatric Dentistry, Shahid Sadoughi University of Medical Sciences, Yazd, Iran

Received: 13 Apr 2013

Accepted: 8 May 2014

Abstract

Introduction: Ankyloglossia is an anatomic developmental anomaly determined with thick and short fibrotic frenum. Hyoid bone plays an important role in tongue physiology and tongue changes, in turn, have severe effects on malocclusion. Taking into account the effects of tongue position on oropharyngeal structures and relation of hyoid position with different types of malocclusion, this study aimed to investigate the hyoid position in children aged 7-11 years with ankyloglossia in lateral cephalometric radiographs.

Methods: 30 radiographs of children with ankyloglossia with mean age of 9.8 were chosen. In addition, 30 other radiographs were selected as the control group and were matched with the experimental (study) group in regard with age, sex, class of malocclusion and growth pattern. The measurements of hyoid position were (C3-RGN, C3-H, H-RGN, HP) analysed via the paired t-test.

Results: The means of C3-RGN, C3-H, H-RGN, HP were respectively 66.2, 30.9, 33.4, 3.2 in ankyloglossia group (study), whereas those of control group were 7.45, 36.8, 34.1, 68.6 respectively. A statistically significant decrease was observed in all measurements (p-value<0.05).

Conclusion: Size and position of hyoid in the study group demonstrated more posterior- superior position than the controls.

Keywords: Ankyloglossia; Hyoid bone; Lateral cephalometry

This paper should be cited as:

Danesh-Ardakani M, Tabatabaei Z, Halvani N, Tabatabaei H, Yasaei S. ***Investigating hyoid bone position in 7-11 year children with ankyloglossia in lateral cephalometric radiographs.*** J Shahid Sadoughi Univ Med Sci 2014; 22(3): 1217-25.

***Corresponding author: Tel: +98 351 8256802, Email: nilofarhalvani@gmail.com**