

CASE REPORT

بررسی یافته‌های اولتراسونوگرافیک تومور کیستیک ادنتوژنیک کلسیفیه: گزارش مورد

فاطمه عزالدینی اردکانی^۱، سامان نیر^{۲*}، محمدرضا مخترع^۳

- ۱- استاد گروه رادیولوژی فک و صورت، دانشگاه علوم پزشکی و خدمات بهداشتی درمانی شهید صدوقی یزد
- ۲- دستیار تخصصی گروه رادیولوژی فک و صورت، دانشگاه علوم پزشکی و خدمات بهداشتی درمانی شهید صدوقی یزد
- ۳- استادیار گروه رادیولوژی فک و صورت، دانشگاه علوم پزشکی و خدمات بهداشتی درمانی شهید صدوقی یزد

تاریخ پذیرش: ۱۳۹۱/۵/۸

تاریخ دریافت: ۱۳۹۱/۲/۲۳

چکیده

تومور کیستیک ادنتوژنیک کلسیفیه شونده، ضایعه غیرشایعی است که تنوع قابل توجه هیستوپاتولوژیک و رفتار کلینیکی متغیر را نشان می‌دهد. تومور کیستیک ادنتوژنیک کلسیفیه به صورت روزمره به ندرت یافت می‌شود. سازمان بهداشت جهانی از سال ۱۹۹۲ با توجه به طبقه‌بندی کرامر و پیندبورگ و بسیاری از نویسندگان به جای استفاده از اصطلاح کیست کلسیفیه ادنتوژنیک به عنوان یک ضایعه کیستیک ادنتوژنیک، آن را به عنوان یک تومور خوش خیم ادنتوژنیک در نظر گرفته‌اند. اولتراسونوگرافی روشی ارزان، غیرتهاجمی و تقریباً در دسترس است که به خوبی توسط بیمار قابل تحمل است. در سال‌های اخیر بسیاری از تحقیقات بر روی استفاده از سونوگرافی در ناحیه فک و صورت و همچنین ضایعات داخل استخوانی فک متمرکز شده است. در این مقاله توصیف ضایعه موجود در ناحیه قدامی فک بالای یک زن ۳۴ ساله با تورم و بدون درد در سمت چپ و همراه با دندان نهفته ارائه می‌گردد. در رادیوگرافی پانورامیک، لترال اکلوژال و پری اپیکال به عمل آمده از بیمار، ضایعه تک حجره‌ای مخلوط لوسنت اپک با حدود کورتیکالی مشخص در فک بالایی با مجموعه‌ای از کلسیفیکاسیون‌های کوچک نشان داده شد. بررسی اولتراسونوگرافی با استفاده از پروب خطی انجام و ارزیابی مکان، اندازه، اکوژنسیته داخلی و حدود ضایعه انجام و ثبت شد. ضایعه به صورت بدون اکو با الگوی کیستیک به همراه ذرات دنس اکو مؤید کلسیفیکاسیون داخلی و با حدود مشخص مشاهده شد. پس از جراحی نوع ضایعه با بررسی نمونه پاتولوژیک، تومور کیستیک ادنتوژنیک کلسیفیه شونده تشخیص داده شد. اولتراسونوگرافی ممکن است به عنوان یک روش مکمل مؤثر تشخیصی و بی‌ضرر برای ضایعات درون استخوانی ناحیه فک و صورت استفاده شود.

واژه‌های کلیدی: تومور کیستیک ادنتوژنیک کلسیفیه، اولتراسونوگرافی، تصویربرداری تشخیصی

* (نویسنده مسئول): تلفن: ۰۹۱۲۱۰۹۰۸۸۸، پست الکترونیکی: saman.nayer@gmail.com

مقدمه

تومور کیستیک ادنتوژنیک کلسیفیه شونده (کیست گورلین) یک ضایعه ادنتوژنیک تکاملی و غیرشایع است که اولین بار توسط Gorlin و همکارانش تحت عنوان کیست ادنتوژنیک اپیتلیالی آهکی شونده در سال ۱۹۶۲ میلادی معرفی شده است (۱). از آن زمان تاکنون، مقالات متعدد و تحقیقات وسیعی به اختلاف نظر در خصوص نحوه نامگذاری و طبقه‌بندی این ضایعه صورت گرفته است. در سال ۱۹۷۱ میلادی، WHO این ضایعه را به عنوان تومور ادنتوژنیک خوش‌خیم طبقه‌بندی کرده است (۲). در سال ۱۹۷۲ میلادی نیز Fejerskov و همکارانش اصطلاح تومور ادنتوژنیک را برای این ضایعه به کار بردند (۳). در سال ۱۹۸۱ میلادی Praetorius و همکارانش کیست گورلین را به سه زیر گروه کیستیک و یک زیر گروه نئوپلاستیک طبقه‌بندی کردند که البته این زیر گروه‌ها خود می‌توانند به صورت داخل و خارج استخوانی باشند (۴). Hong در سال ۱۹۹۱ میلادی این ضایعه را به دو نوع کیستیک با شیوع بالاتر و نوع نئوپلاستیک با شیوع پایین‌تر تقسیم‌بندی کرد (۵). انواع بدخیم در نوع تومورال، ۱۳ مورد گزارش شده است که به صورت کارسینومای سلول شبحی بروز یافته‌اند (۶). همچنین Nevill در کتاب پاتولوژی دهان این ضایعه را به دو زیر گروه کیستیک و نئوپلاستیک طبقه‌بندی کرده است و از لحاظ محل بروز به انواع داخل و خارج استخوانی طبقه‌بندی کرده است که تعداد کمی از موارد داخل استخوانی می‌توانند کارسینومای داخل استخوانی سلول شبحی را تشکیل دهند (۷). هر دو شکل داخل و خارج استخوانی در دو فک به صورت مساوی دیده می‌شود (۷) و موارد خارج استخوانی ۲۰-۱۳٪ ضایعات را تشکیل می‌دهند (۷). از آنجا که ماهیت این ضایعه دارای تمام ویژگی‌های یک کیست نیست و می‌تواند شبیه نئوپلاسم باشد بحث برانگیز است (۸). ضایعه به ویژه در ناحیه کاین و ثنایا بروز پیدا کرده و متوسط سن درگیری آن دهه دوم و سوم و در نوع نئوپلاستیک در دهه هفتم سن افراد قابل مشاهده است (۷).

اولتراسونوگرافی روشی غیرتهاجمی، بی‌ضرر، ارزان، توجیه‌پذیر

و تقریباً در دسترس است که به بهترین نحو توسط بیمار پذیرفته می‌شود. اولتراسونوگرافی به طور کلی جهت ارزیابی ضایعات بافت نرم سر و گردن استفاده شده است. به هر صورت هنوز استفاده از اولتراسونوگرافی به عنوان روش تشخیصی بررسی ضایعات درون فکی استخوان نادر و دور از ذهن است و تنها مطالعات اندکی جهت بررسی ارزش تشخیصی این روش در ضایعات درون استخوانی ناحیه فک و صورت وجود دارد (۸). امواج اولتراسوند به طور ذاتی قابلیت عبور از استخوان کورتیکال را ندارند و لذا تنها توانایی نشان دادن سطح استخوان و کانتور آن را داشته و با بازتاب از آن تصویر لایه سطحی استخوان را منعکس می‌کند. وقتی ضایعه درون فکی باعث تحلیل استخوان شود از ضخامت کورتکس کم شده موج فراصوت امکان نفوذ به داخل استخوان را می‌یابد، این مسئله اساس تمام مطالعات بررسی ضایعات درون فکی با امواج اولتراسونیک است (۸،۹).

اگرچه روش‌های تصویربرداری متعدد مثل رادیوگرافی‌های کانونشنال، توموگرافی کامپیوتری (CT) و تصویربرداری با امواج مغناطیسی (MRI) و البته در سال‌های اخیر توموگرافی کامپیوتری با اشعه مخروطی (CBCT) در دسترس قرار گرفته و پتانسیل بالایی را در ارزیابی ضایعات پاتولوژیک فکین از خود نشان داده است، اما اولتراسونوگرافی ممکن است منافی به عنوان روش تشخیصی کمکی داشته باشد که افتراق توپر و کیستیک بودن ضایعه و امکان بررسی نحوه خونرسانی و میزان گردش خون ضایعه از آن جمله است. ضمن آن که اولتراسونوگرافی غیرتهاجمی، بی‌ضرر و بدون درد است و قیمت مناسبی دارد و استفاده از آن آسان است (۱۰-۱۲).

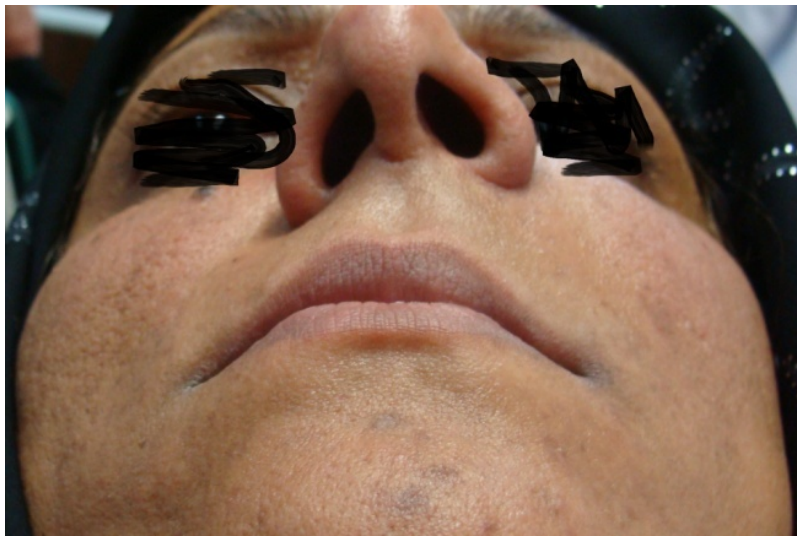در این مقاله به گزارش یک مورد کیست ادنتوژنیک کلسیفیه پرداخته و استفاده از اولتراسونوگرافی به عنوان روش مکمل تشخیصی در بررسی آن را مرور کرده و مزایای احتمالی سونوگرافی در ضایعات درون استخوانی فکین را بررسی کرده‌ایم.

گزارش مورد:

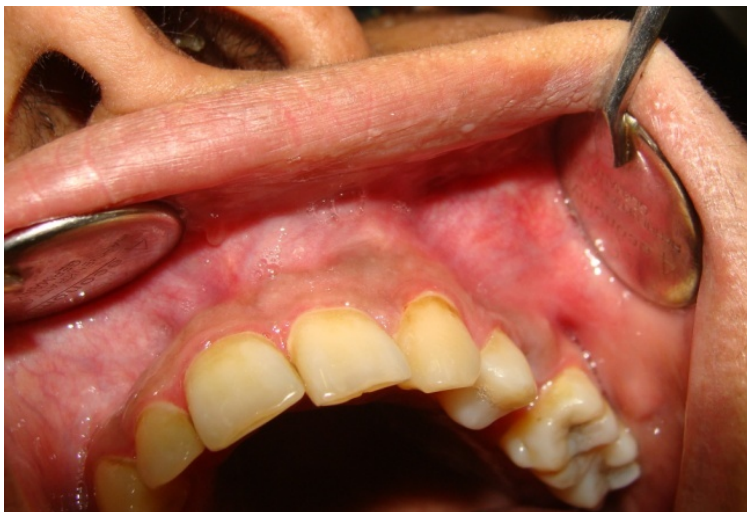خانمی ۳۴ ساله با ضایعه‌ای که دارای رشد آهسته بود و در

با قوام سخت بدون حساسیت در لمس به اندازه تقریبی ۳×۳ سانتیمتر وجود داشت. هیچ علامتی از پارستزی صورت وجود نداشت. مخاط پوشاننده و پوست صورت کاملاً طبیعی بود و غدد لنفاوی گردنی و تحت فکی قابل لمس نبودند. بهداشت دهان بیمار در حد قابل قبولی بوده و دندان‌های ناحیه وایتال بودند (تصاویر ۱ و ۲).

ناحیه قدام سمت چپ ماگزایلا وجود داشت و با تورم خفیف صورت در همان سمت همراه بود و مدت حداقل یکسال از احساس آن می‌گذشت به دانشکده دندانپزشکی یزد مراجعه نمود. بیمار فاقد درد بوده و محدودیتی در باز کردن دهان نداشت. اکلوزن بیمار عادی و دندان لترال سمت مبتلا در قوس وجود نداشت. در معاینه فیزیکی، ضایعه متسع شونده استخوان



تصویر ۱: نمای بالینی صورت بیمار، تورم در سمت چپ مشهود است



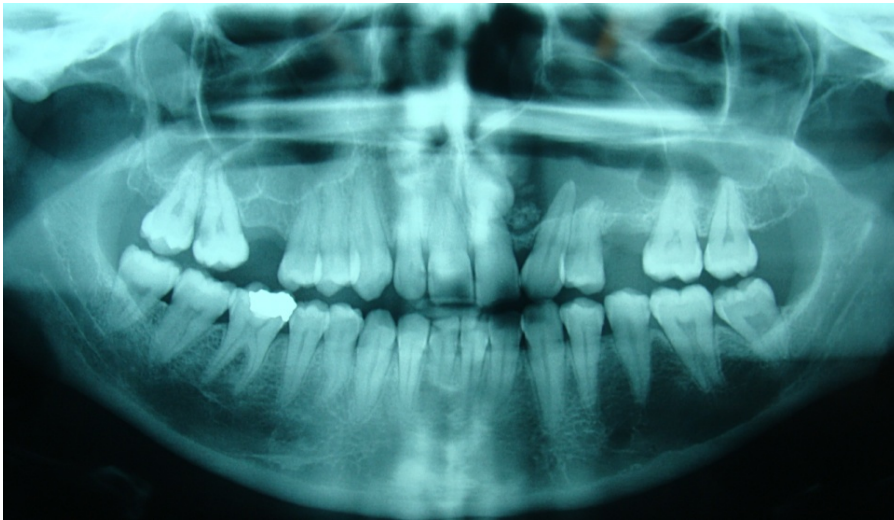تصویر ۲: نمای بالینی داخل دهانی بیمار

ذرات اپک (میکسد) با حدود مشخص و کورتیکال در ناحیه کانین سمت چپ ماگزایلا در ارتباط با دندان لترال نهفته

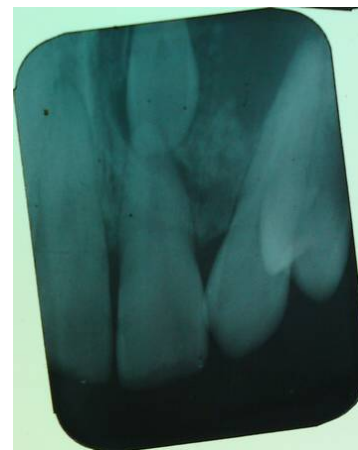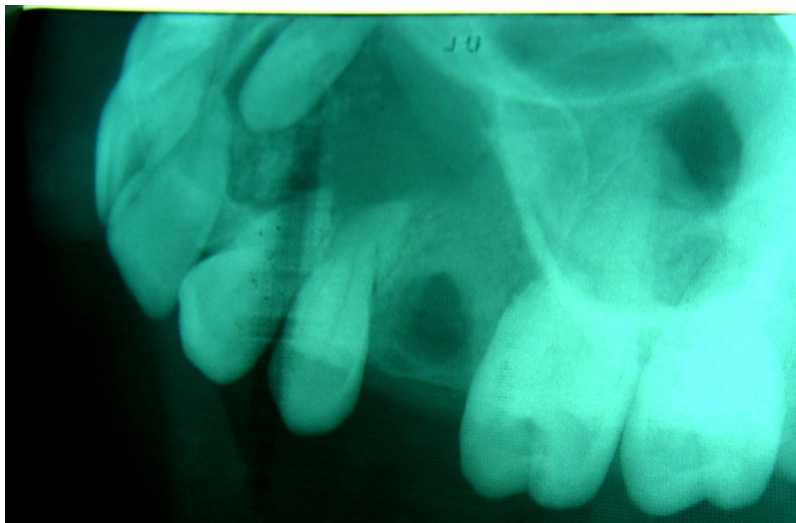
دندانپزشک بیمار قبلاً برای وی رادیوگرافی پانورامیک تجویز نموده که در آن ضایعه تک حجره‌ای لوسنت به همراه

اکلوزال مشهود بود، اما شواهدی از تخریب کورتکس و واکنش پریوستال وجود نداشت (تصویر ۴).

مشهود بود (تصویر ۳). رادیوگرافی پری اپیکال و اکلوزال مایل فک بالا نیز از بیمار به عمل آمد که هر دو یافته‌های پانورامیک را تأیید کردند و تورم کورتکس بیرونی نیز در رادیوگرافی



تصویر ۳: نمای رادیوگرافی پانورامیک بیمار نشان‌دهنده ضایعه میکسد یونی لکولار با حدود کورتیکال مشخص و به همراه دندان لترال نهفته مشاهده می‌شود، کلسیفیکاسیون داخل ضایعه به صورت ذرات اپک در نزدیکی تاج دندان نهفته قابل مشاهده است.



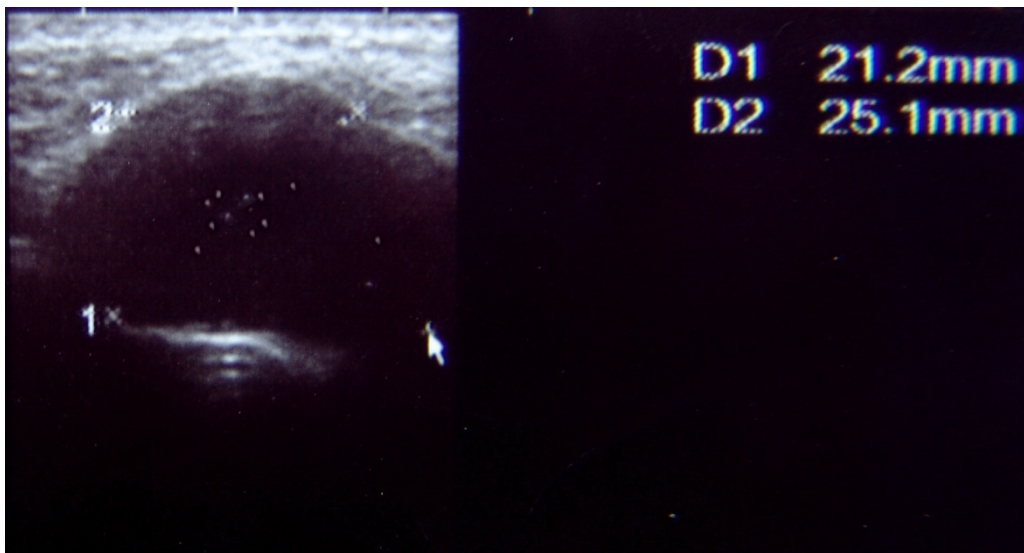
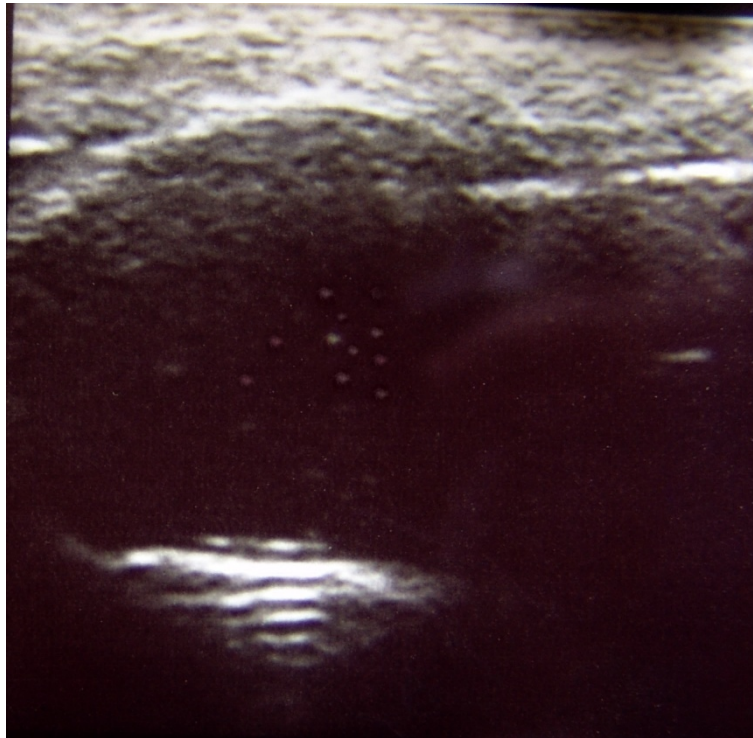
تصویر ۴: نمای اکلوزال جانبی و پری اپیکال بیمار مؤید یافته‌های رادیوگرافی پانورامیک است. دندان لترال نهفته و ارتباط آن با سایر دندان‌ها قابل مشاهده است.

هرگونه نفع یا ضرر احتمالی آن مطلع گردید. سونوگرافی در وضعیت نشسته و در حالی که سر بیمار کمی به سمت راست چرخیده بود تا ضایعه بهتر اکسپوز شود از روی پوست صورت

اولتراسونوگرافی با دستگاه دیجیتال (4000-HONDA HS) و پروب خطی و با فرکانس ۷ تا ۱۰ مگاهرتز به عمل آمد (تصاویر ۵ و ۶). بیمار از روش انجام گرفته شامل تکنیک و

موقعیت، سایز، حدود، وجود سپتای استخوانی و ساختار داخلی تحت بررسی قرار گرفتند. ضایعه به خوبی توسط اولتراسونوگرافی ردیابی و مشخص گردید.

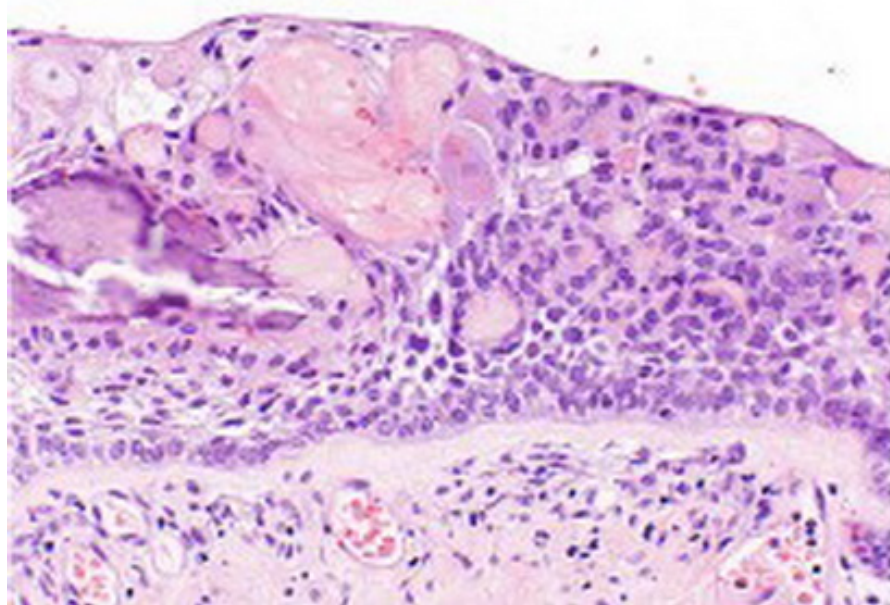
انجام گرفت. ضایعه در پلان‌های مختلف بررسی و حرکت روی کل ضایعه با پروب انجام گردید. بیشترین ابعاد ضایعه اندازه‌گیری شد. تصاویر برای سنجش



تصاویر ۵ و ۶: نمای اولتراسونوگرافی ضایعه بیانگر ضایعه فاقد اکوی داخلی منطبق بر ضایعه کیستیک فضاگیر و با حدود مشخص و همراه با ذرات دنس آکو مطابق با کلسیفیکاسیون و Posterior enhancement بود. به حدود سالم کورتکس استخوان ماگزایلا توجه کنید.

تصاویر اولتراسوند بیانگر ضایعه فاقد اکو داخلی به همراه ذرات کوچک دنس اکو مشابه کلسیفیکاسیون و حدود مشخص دست نخورده استخوانی و فاقد سپتای داخلی بودند که منطبق بر ضایعه کیستیک با کلسیفیکاسیون بود. تحلیل استخوان در محل ضایعه مشهود بود و دندان نهفته در داخل ضایعه قابل مشاهده بود. بیمار تحت عمل جراحی با بیهوشی کامل و نمونه، تحت

بررسی پاتولوژی قرار گرفت که یافته‌های هیستوپاتولوژیک منطبق بر تومور کیستیک ادنتوژنیک کلسیفیه شونده بود که در آن ساختار کیستی متشکل از دیواره فیبروهمبندی با ارتشاح خفیف تا متوسط سلول‌های آماسی منونوکلر و اپیتلیوم پوششی شامل چندین ردیف اپی تلیوم ادنتوژنیک که در سطح آن مناطق وسیع از کلسیفیکاسیون بازوفیلیک و سلولهای بدون هسته شبیحی قابل مشاهده بود (تصویر ۷).



تصویر ۷: نمای هیستوپاتولوژیک ضایعه

بحث

تومور کیستیک ادنتوژنیک کلسیفیه شونده (کیست گورلین) ضایعه‌ای ادنتوژنیک و تکاملی است که امکان عود آن وجود دارد. شیوع آن در دهه دوم و سوم و در افراد کمتر از ۴۰ سال گزارش شده است (۸،۷) و فکین به میزان مساوی درگیر می‌شوند. نوع داخل استخوانی این ضایعه معمولاً به صورت تک حفره‌ای بروز و در موارد کمتر ممکن است به صورت چند حجره‌ای دیده شود. کلسیفیکاسیون در داخل ضایعه در بعضی موارد رخ داده و به صورت ساختارهای پراکنده رادیوپاک تا توده‌های شبیه دندان ممکن است دیده شود (۱۳). در سال

۱۹۸۱ میلادی Praetorius و همکارانش سعی بر طبقه بندی کیست گورلین نمودند و آن را به صورت کیست و نئوپلاسم طبقه بندی کردند و سه گروه زیر را بیان نمودند: ۱- نوع ساده تک کیستی مشخص گورلین با یا بدون ذرات کلسیفیه؛ ۲- نوع تک کیستی شبیه ادنتوما به همراه تمام مشخصات نوع ۱ با این تفاوت که بافت کلسیفیه مشابه ادنتوماست؛ ۳- نوع تک کیستی آملوبلاستوماتوز پرولیفراتیو که وسیله رشد اپیتلیوم آملوبلاستوماتوز در دیواره کیست و داخل لومن مشخص می‌شود و به عنوان تومور ادنتوژنیک طبقه بندی می‌شود (۴). در سال ۲۰۰۴

و تحلیل کورتکس باکالی استخوان ماگزینا ضایعه به خوبی توسط اولتراسونوگرافی مشهود و قابل بررسی بود. در بررسی حاضر ضایعه در ناحیه دندان نهفته کانین قرار داشت و کلیه علائم رادیوگرافیک داخل و خارج دهانی بیمار مطابق با یافته‌های ذکر شده در سایر منابع بود. در هر صورت مزیت سونوگرافی در تشخیص ماهیت ضایعه از لحاظ کیستیک یا توپر بودن ضایعه بوده و مهم‌تر آنکه این امواج فاقد ضرر شناخته شده احتمالی برای بیمار می‌باشد (۸-۱۲).

اگرچه تومور کیستیک ادنتوژنیک کلسیفیه شونده ضایعه‌ای خوش‌خیم است، اما در موارد نادر احتمال بدخیمی در آن وجود داشته و علاوه بر این احتمال رشد تومورال خوش‌خیم نیز در ضایعه وجود دارد. لذا تشخیص ماهیت ضایعه پیش از برنامه‌ریزی برای انجام پروسه‌های جراحی حایز اهمیت است.

بررسی حاضر نشان داد که تومور کیستیک ادنتوژنیک کلسیفیه شونده به صورت یک ضایعه یونی لکولار فاقد اکو و حاوی ذرات ریزدانس اکو مطابق با کلسیفیکاسیون به خوبی در استخوان ماگزینا ردیابی و بررسی گردید و به وسیله مطالعه اولتراسونوگرافی امکان افتراق بین ضایعات سیستیک و توپر در داخل استخوان فکین وجود دارد و از این لحاظ امکان محدود کردن دایره تشخیص افتراقی پیش از پروسه جراحی و هرگونه پروسه تهاجمی دیگر فراهم می‌گردد.

به نظر می‌رسد اولتراسونوگرافی به عنوان روش تکمیلی در بررسی ضایعات درون فکی سودمند باشد هرچند مطالعات تکمیلی با بررسی نمونه‌های بیشتر و استفاده از روش‌هایی همچون داپلر سونوگرافی جهت بررسی نحوه خونرسانی ضایعات می‌تواند افق‌های جدیدی را در این زمینه نمایان سازد.

میلادی، Iida و همکارانش یک مورد کیست گورلین آملوبلاستوماتوز بزرگ را گزارش نمودند که باعث تورم کورتکس باکال و لینگوال شده و به صورت چند حجره‌ای بروز یافته بود (۱۳).

در سال ۱۹۹۲ میلادی Bucher نوع مولتی سیستیک تومور کیستیک ادنتوژنیک کلسیفیه شونده را به صورت ضایعه‌ای جداگانه توصیف نمود و بر اساس آنالیز ۲۱۵ مورد کلینیکی و هیستولوژیک آن را طبقه‌بندی نمود (۱۴). Langlais و همکاران نیز انواع جداگانه‌ای از کیست و تومور را که شامل کلسیفیکاسیون می‌باشد مطرح نمودند (۱۵).

تومور کیستیک ادنتوژنیک کلسیفیه شونده از لحاظ رادیوگرافی معمولاً به صورت ضایعه تک حجره‌ای به همراه حدود معمولاً مشخص دیده می‌شود (۱۴) و در ۵ تا ۱۳ درصد موارد به صورت ضایعه مولتی لکولار تظاهر می‌یابد. در بررسی‌های محققین انگلیسی عود این ضایعه کم گزارش شده است (۱۵).

همچنین تشخیص انواع با اپی تلیوم آملوبلاستوماتوز و انواع همراه با آملوبلاستوما از لحاظ پیش‌آگهی و درمان لازم و ضروری است. در موارد همراه با آملوبلاستوما عود در حدود ۱۵ درصد با رزکسیون مارجینال گزارش شده است (۷).

تصویربرداری با امواج اولتراسوند به طور معمول در حد نشان دادن سطوح و حدود استخوان‌ها محدود شده است و علت این امر عدم توانایی امواج با فرکانس تشخیصی در نفوذ به استخوان و بازتاب آن از سطح استخوان است. به هر صورت وقتی کیست یا نئوپلاسمی بروز می‌یابد، رشد بافت تومورال یا کیستیک باعث تحلیل استخوان و نفوذ موج فراصوت به کورتکس‌های نازک شده، می‌شود. در مطالعه حاضر با توجه به وسعت ضایعه

References:

- 1- Gorlin RJ, Pindborg JJ, Odont FP, Clausen FP, Vickers RA. *The calcifying odontogenic cyst—a possible analogue of the cutaneous calcifying epithelioma of Malherbe. An analysis of fifteen cases.* Oral Surg Oral Med Oral Pathol 1962; 15(1): 1235-43.

- 2_ Pindborg JJ, Kramer IRH, Torlini H. *Histological typing of odontogenic tumours, jaw cysts, and allied lesions*. Geneva:WHO; 1971.
- 3_ Fejerskov O, Krogh J. *The calcifying ghost cell odontogenic tumor—or the calcifying odontogenic cyst*. J Oral Pathol 1972; 1(6): 273_87.
- 4_ Praetorius F, Hjorting_Hansen E, Gorlin RJ, Vickers RA. *Calcifying odontogenic cyst. range, variations and neoplastic potential*. Acta Odontol Scand 1981; 39(4): 227_40.
- 5_ Hong SP, Ellis GL, Hartman KS. *Calcifying odontogenic cyst. a review of ninety-two cases with reevaluation of their nature as cysts or neoplasms, the nature of ghost cells, and subclassification*. Oral Surg Oral Med Oral Pathol 1990; 72(1): 56_64.
- 6_ Kim J, Lee EH, Yook JI, Han JY, Yoon JH, Ellis GL. *Odontogenic ghost cell carcinoma: a case report with reference to the relation between apoptosis and ghost cells*. Oral Surg Oral Med Oral Pathol Oral Radiol Endod 2000; 90(5): 630_5.
- 7_ Neville BW, Damm DD, Allen CM, Bouquout JE, Neville B, Allen CM, et al. *Oral and maxillofacial pathology*. 2nd ed. Philadelphia: W.B. Saunders Co; 2008. p. 604_7.
- 8_ Ng SY, Songra A, Ali N, Carter JL. *Ultrasound features of osteosarcoma of the mandible a first report*. Oral Surg Oral Med Oral Pathol Oral Radiol Endod 2001; 92(5): 582_6.
- 9_ Lu L, Yang J, Liu JB, Yu Q, Xu Q. *Ultrasonographic evaluation of mandibular ameloblastoma: a preliminary observation*. Oral Surg Oral Med Oral Pathol Oral Radiol Endod 2009; 108(2): e32_8.
- 10_ Aithal D, Reddy BS, Mahajan S, Boaz K, Kamboj M. *Ameloblastomatous calcifying odontogenic cyst: a rare histopathologic variant*. J Oral Pathol Med 2003; 32(6): 276_8.
- 11_ Manfredini D, Tognini F, Melchiorre D, Bazzichi L, Bosco M. *Ultrasonography of the temporomandibular joint: comparison of findings in patients with rheumatic diseases and temporomandibular disorders. a preliminary report*. Oral Surg Oral Med Oral Pathol Oral Radiol Endod 2005; 100(4): 481_5.
- 12_ Sivarajasingam V, Sharma V, Crean SJ, Shepherd JP. *Ultrasound-guided needle aspiration of lateral masticator space abscess*. Oral Surg Oral Med Oral Pathol Oral Radiol Endod 1999; 88(5): 616_9.
- 13_ Iida S, Ueda T, Aikawa T, Kishino M, Okura M, Kogo M. *Ameloblastomatous calcifying odontogenic cyst in the mandible*. Dentomaxillofac Radiol 2004; 33 (6): 409_12.
- 14_ Buchner A. *The central(intraosseous) calcifying odontogenic cyst: an analysis of 215 cases*. J Oral Maxillofac Surg 1991; 49(4): 330_9.
- 15_ Langlais RP, Langland OE, Nortje CJ. *Diagnostic imaging of the Jaw*. Philadelphia: Williams & Wilkens; 1995.

CASE REPORT***Ultrasonographic Evaluation of Calcifying Cystic Odontogenic Tumor: A Case Report****Ezoddini-Ardakani F(DDS,MS)¹, Nayer S(DDS)^{*2}, Mokhtare MR(DDS,MS)³**^{1,2,3}Department of oral and Mxillofacial Radiology, Shahid Sadoughi University of Medical Sciences, Yazd, Iran***Received:** 15 May 2012**Accepted:** 30 Jul 2012***Abstract***

The Calcifying Cystic Odontogenic Tumor(CCOT) is an uncommon lesion that demonstrates considerable histopathologic diversity and variable clinical behavior. A CCOT is rarely found in everyday practice. According to Kramer and Pindborg as well as majority of other authors' classification, since 1992 the World Health Organization favored the use of the term calcifying cystic odontogenic tumor, described it as a cystic or neoplastic-like odontogenic pathological lesion of the jaw, and classified it as a benign odontogenic tumor. Ultrasonography(USG) is an inexpensive, non-invasive, and almost an available technique that is well tolerated by patient. In recent years many investigations focused on the use of ultrasonography in maxillofacial region as well as in intra osseous lesions of the jaws. This paper describes a 34 year old female with a painless mild swelling in the left anterior maxillary region associated with an impacted lateral incisor. The Panoramic, lateral occlusal and periapical view findings showed well-defined corticated unilocular mixed lesion with cluster of small pebbles calcifications. USG examination, using linear probe transducer, and also evaluation of location, size, internal echoe and boundary of the tumor were performed and documented. The main USG features of the tumor appeared as anechoic pattern cystic like lesion with some calcifying contents. Pathologic diagnosis was obtained by examining the surgical specimen. Therefore, ultrasonography may be used as an effective supplementary diagnostic tool for maxillofacial lesions.

Keywords: Ultrasonography; Calcifying Cystic Odontogenic Tumor; Diagnostic Imaging***This paper should be cited as:***

Ezoddini-Ardakani F, Nayer S, Mokhtare MR. *Ultrasonographic evaluation of calcifying cystic odontogenic tumor: a case report.* J Shahid Sadoughi Univ Med Sci 2012; 20(4): 524-32.

***Corresponding author: Tel: +98 9121090888, Email: saman.nayer@gmail.com**