



CASE REPORT

گزارش یک مورد نادر همزمانی مخمک و آبله مرغان

مهران کریمی*

- دانشیار گروه کودکان، متخصص کودکان، دانشگاه علوم پزشکی شهید صدوقی یزد

تاریخ پذیرش: ۱۳۹۰/۱۰/۱

تاریخ دریافت: ۱۳۹۰/۳/۳

چکیده

مقدمه: بیماری آبله مرغان بیماری تب‌دار، مسری، همراه با راش است که عامل آن ویروس واریسل‌زوستر می‌باشد. اکثر کودکان تا ۱۵ سالگی به این ویروس آلوده می‌شوند. بیماری مخمک به علت توکسین اریتروزونیک استرپتوکوک گروه A ایجاد می‌شود که معمولاً سبب ایجاد واکنش‌های پوستی از قبیل پاپول‌های کوچک قرمز رنگ و اغلب خارش‌دار روی تنه و اندام‌ها و همچنین قرمزی بر روی پوست بخصوص کشاله ران و ساعد می‌شود.

معرفی بیمار: بیمار دختر ۳ ساله‌ای است که دوازده روز پس از ابتلا به آبله مرغان در حالیکه ضایعات فعال بیماری اولیه را داشت مبتلا به مخمک شد. وجود ضایعات پوستی در مراحل مختلف همراه با سایر علائم بالینی تشخیص آبله مرغان را مسجل کرد. همچنین بروز ضایعات ماکولار منتشر در سر تا سر بدن بخصوص تنه همراه با زبان قرمز توت‌فرنگی و ضایعات اگزوداتیولوژها که پاسخ خوبی به درمان با پنی سیلین داد، تشخیص بروز عارضه مخمک بدنال آبله مرغان را نیز مسجل نمود. بیماری مخمک ندرتاً عارضه‌ای از بیماری آبله مرغان بوده و ممکن است همزمان علائم هر دو بیماری وجود داشته باشد. با توجه به اینکه تشخیص هر دو بیماری براساس یافته‌های بالینی می‌باشد، لذا لازم است پزشکان در صورت شک بالینی درمان مناسب را انجام دهند.

واژه‌های کلیدی: مخمک، آبله مرغان

* (نویسنده مسئول): تلفن: ۰۹-۸۲۲۴۰۰۰-۰۳۵۱، پست الکترونیکی: mehrankarimi@ssu.as.ir

مقدمه

راش در کودکان شایع بوده و ارزیابی علت آن نیاز به بررسی همه جانبه بخصوص اخذ شرح حال مناسب دارد و اگر همراه با سایر علایم و یافته‌های سیستمیک باشد ممکن است نیاز به ارجاع کودک باشد(۱).

بیماری آبله مرغان بیماری تبار، مسری، همراه با راش بوده و ویروس واریسلازوسترعامل آن می‌باشد. والدین در اغلب موارد نسبت به بیماری شناخت کافی داشته و پزشکان ضمن آشنایی با آن می‌دانند که آبله مرغان بیماری بثوریتی بسیار مسری بوده که خود بخود بهبود یافته و تشخیص آن بالینی است. اکثر کودکان تا ۱۵ سالگی به ویروس آلوده می‌شوند. بیماران مبتلا از ۴۸-۲۴ ساعت قبل از ظهور راش تا زمانی که ضایعات خشک و کراسته شوند(۷-۳ روز پس از ظهور راش) مسری هستند. آبله مرغان علاوه بر بیماری خفیف ممکن است به علت بروز عوارض مشکلاتی را نیز برای کودکان ایجاد کند که از جمله آنها پنومونی، آرتریت، اگزماهرپتیکم (Eczema Herpeticum)، استئومیلیت، نوریت اپتیک، سپتیمی باکتریال، اختلالات خونریزی دهنده، سندروم- toxic shock like، آنسفالیت و سندروم Scalded skin می‌باشد(۵-۲).

شایع‌ترین عارضه آبله مرغان عفونت ثانویه ضایعات پوستی به علت استرپتوکوک ویا استافیلوکوک است(۶) که در حدود ۵٪ کودکان مبتلا رخ داده و ممکن است از ایمپتیگو سطحی تا باد سرخ، فرونکل، سلولیت، لنفادنیت و آبسه متغیر باشد(۲،۴). علامت اولیه عفونت باکتریال پوست قرمزی در قاعده یک وزیکول پوستی تازه ظاهر شده می‌باشد(۴). همچنین بروز مجدد تب ۴-۳ روز پس از ظهور ضایعات پوستی ممکن نشان دهنده شروع عفونت باکتریال ثانویه باشد(۴). عفونت ثانویه ضایعات پوستی در آبله مرغان آنقدر شایع نیست که نیاز به استفاده از آنتی‌بیوتیک پروفیلاکسی باشد(۲).

بیماری مخملمک به علت توکسین اریتروژنیک استرپتوکوک گروه A ایجاد و معمولا با وجود پاپول‌های کوچک قرمز رنگ و اغلب خارش دار که بطور مشخص روی تنه و اندام‌ها وجود دارد و نیز قرمزی در چین‌های پوست بخصوص کشاله ران و ساعد

مشخص می‌شود(۷). بعضی انواع استاف آئروس ممکن است راش‌های شبیه مخملمک ایجاد کنند اما در این موارد بیمار رنگ پریدگی اطراف دهان و زبان توت فرنگی نداشته و از طرفی ضایعات پوستی دردناک است(۷). در این مطالعه دختر ۳ ساله‌ای که ضمن ابتلا به بیماری آبله مرغان به بیماری مخملمک نیز دچار شده بود گزارش می‌شود.

معرفی بیمار:

بیمار دختر ۳ ساله‌ای است که از دو روز پیش دچار تب مختصر، ضعف و خستگی شده است. از امروز تب افزایش یافته و تعداد چند وزیکول شفاف در قدام گردن ظاهر اما طی چند ساعت تعداد وزیکول‌ها زیاد شده بطوریکه در تنه و دست و پای بیمار ضایعات ماکوپاپووزیکولار پوستی ظاهر شده است(تصویر ۱).

ضایعات همراه با خارش شدید بوده اما عفونی نشده‌اند. بیمار بی‌اشتهایی، سرفه‌های خشک و گلو درد مختصر داشته اما آب دهانش را بخوبی فرو می‌دهد. مادر بیمار سابقه‌ای از وجود بیماری مهمی را در کودک ذکر نمی‌کند.

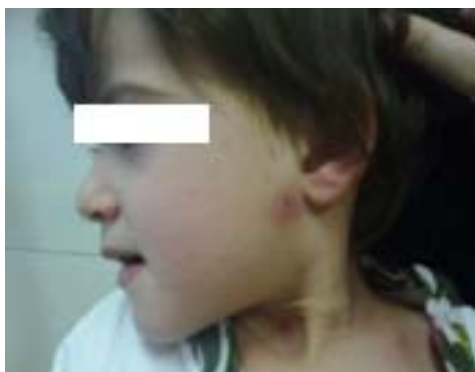در معاینه ضایعات پاپولووزیکولار در سر تا سر بدن بخصوص تنه مشهود است اما یکی از ضایعات در صورت در مقایسه با سایر ضایعات بزرگتر و حاشیه آن قرمز می‌باشد(تصویر ۲). درجه حرارت دهانی بیمار ۳۹/۵، ضربان قلب ۱۰۰ در دقیقه و سایر علایم حیاتی طبیعی می‌باشد. علاوه بر ضایعات پاپولووزیکولار منتشر از امروز نیز ضایعات ماکولار قرمز رنگ که خارش زیادی نیز دارد بطور منتشر در تنه و اندام‌ها دیده می‌شود(تصویر ۳).

این ضایعات در صورت بجز اطراف دهان نیز وجود دارند. در معاینه حلق فارنژیت اگزوداتیو همراه با قرمزی لوزه‌ها مشهود بوده و زبان بیمار منظره توت فرنگی قرمز (Red Strawberry Tongue) دارد(تصویر ۴).

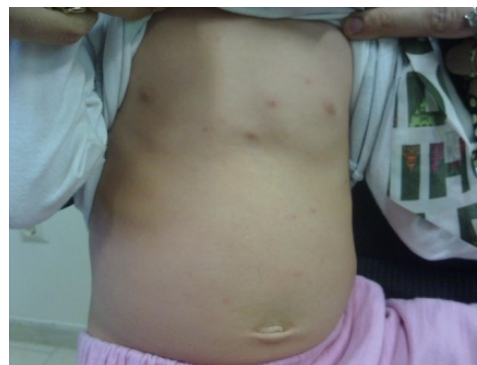
وجود ضایعات پوستی در مراحل مختلف همراه با سایر علایم بالینی تشخیص آبله مرغان را مسجل کرد. همچنین بروز ضایعات ماکولار منتشر در بدن بخصوص تنه، عدم وجود

سیلین داد تشخیص بروز عارضه مخملک بدنبال آبله مرغان را مطرح نمود.

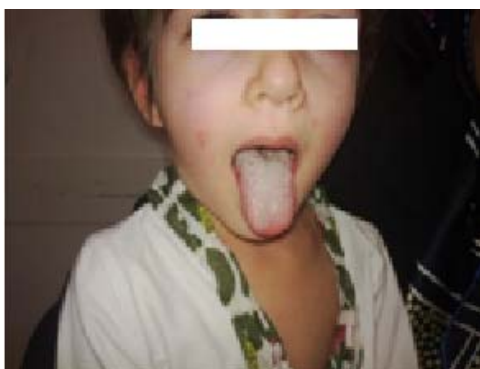ضایعات دور دهان (Circum Oral Pallor)، زبان قرمز توت‌فرنگی و فارنژیت اگزوداتیو که پاسخ خوبی به درمان با پنی



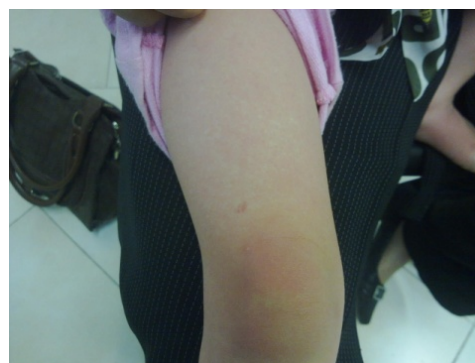تصویر (۲): ضایعه بزرگ با حاشیه قرمز در صورت



تصویر (۱): ضایعات ماکوپاپوزیکولار در تنه



تصویر (۴): زبان توت‌فرنگی سفید



تصویر (۳): ضایعات ماکولار در اندام تحتانی

بحث

هر چند همزمانی آبله مرغان با عوارض پوستی آن بطور شایع گزارش شده اما بررسی ما در منابع مختلف مشخص نمود که بروز همزمان مخملک و آبله مرغان بطور نادر گزارش شده است. Oyake و همکاران پسر ۴ ساله‌ای را که بدنبال شروع آبله مرغان دچار سلولیت و مخملک ناشی از استرپتوکوک شده بودند گزارش کردند (۸). Friedman و همکاران نیز در یک کودک ۵ ساله مبتلا به آبله مرغان، بروز ضایعات غیرتیپیک مخملک و آمپیم ناشی از استرپ بتا همولیتیک پنومونیه را گزارش کردند (۹). Laplaca و همکاران سلولیت ناشی از استرپ همولیتیک گروه A را که همراه با بیماری آبله مرغان بروز کرده

در بیمار ما سرنخ‌های تشخیصی مخملک شامل قرمزی صورت و رنگ پریدگی دور دهان، زبان توت‌فرنگی، ضایعات ماکولار منتشر در سراسر بدن و فارنژیت اگزوداتیو بوده است. اگر چه علائم بالینی مخملک بسیار شبیه به بیماری کلاوازی است اما پاسخ سریع به درمان و نیز عدم وجود علایمی مانند کنژکتیویت، خشکی و پوسته پوسته شدن لبها، آدنوپاتی گردنی بیماری کلاوازی را رد نمود. هر چند در این بیمار سابقه مصرف دارو وجود نداشت اما در صورتی که تب، راش، کپیر و لنفادنوپاتی وجود داشته باشد امکان وجود حساسیت‌های دارویی نیز مطرح است.

ضایعات ماکولوپاپولو و زیکولار است لذا انتظار نداریم در این بیماری فارنژیت استرپتوکوکی و سایر علایم مخملمک دیده شود. از آنجایی که در حال حاضر در برنامه واکسیناسیون کشوری بر علیه آبله مرغان ایمنی سازی صورت نمی‌گیرد لذا لازم است پزشکان در کودکان با تب و راش‌های ماکولو پاپووزیکولار، بیماری آبله مرغان را مد نظر داشته و از نظر بروز عفونت‌های ثانویه بیمار را در معاینات مکرر بررسی کنند.

هرچند بروز عفونت ثانویه پوستی ناشی از استرپ و استاف عارضه شایع آبله مرغان است اما مطالعات نشان می‌دهد که مخملمک نیز ندرتا بدنبال آبله مرغان رخ داده و پزشکان لازم است در صورت شک بالینی درمان مناسب را انجام دهند.

بود را در پسر سه ساله گزارش کردند. بیمار به علت تب بالا، بدتر شدن وضعیت عمومی و تورم شدید ناحیه کشاله ران و اسکروتوم همراه با فعال بودن ضایعات آبله مرغان بستری شد (۱۰). Brook و همکاران نیز دو مورد آبله مرغان را گزارش کردند که بدنبال آن دچار عفونت مخملمک ناشی از استافیلوکوک تولید کننده انتروتوکسین B و C شده بودند (۱۱). همچنین Yavus و همکاران پسر ۳ ساله‌ای را گزارش کردند که بدنبال شروع آبله مرغان دچار سلولیت و مخملمک شده بود. در این بیمار استرپ پیوژن از ضایعات آبله مرغان جدا شد (۱۲). بیماری آبله مرغان ندرتا ممکن است همزمان با زونا دیده شود که موارد آن بصورت گزارش موردی بوده است (۱۳). با توجه به اینکه سیر بیماری آبله مرغان معمولا بصورت بروز همزمان

References:

- Schellack N. *Skin rashes in children*. S Afr Pharm J 2011; 78(1): 13-22.
- Gershon A, Hotez P, Katz S. *Krugman's infectious diseases of children*. 11th ed. Mosby; 2004.
- Sohal A, Dasarathi M, Shafiq A, Mitra D, Ramesh V. *Blinding Chicken pox!': bilateral optic neuritis due to direct infection in childhood and review of literature*. European Paediatric Neurology Society Congress, 9th EPNS Congress. 2011 Apr 13.
- Myers MJ, Seward JF, LaRussa PS. *Varicella-zoster virus*. In: kliegman RM, Behrman RE, Jenson HB, Stanton BF, editors. *Nelson textbook of pediatrics*. 18th ed. Philadelphia: Saunders; 2007: Chap 250.
- Celtik C, Karal Y, Kibris A, Kircuval D. *A life-threatening condition in a child with chicken pox: eczema herpeticum*. Open J Ped 2011; 1: 1-3.
- Marcidante K, Kliegman RM, Behrman RE, Jenson HB. *Nelson essentials of pediatrics*. 6 th ed. Elsevier Health Sciences; 2010.
- Fisher RG, Boyce TG. *Moffet's pediatric infectious diseases: a problem-oriented approach*. 4 th ed. Lippincott Williams & Wilkins; 2005.
- Oyake S, Ohi T, Koga M. *A case of varicella complicated by cellulitis and scarlet fever due to Streptococcus pyogenes*. J Dermatol 2000; 27(11): 750-2.
- Friedman MA, Klein JD, Eppes SC. *Inhibition of the scarlet fever exanthem in concurrent varicella and group a streptococcus infection*. Clin Infect Dis 1993; 16(2): 286-7
- La Placa G, Andreotti M, Arlati S, Petroni F, Pugliese S. *Group a beta-hemolytic streptococcus infection and*

Varicella. Minerva Pediatr 1998; 50(10): 427-31

11- Brook MG, Bannister BA. *Staphylococcal enterotoxins in scarlet fever complicating chickenpox*. Postgrad Med J 1991; 67(793):1013-4.

12- Yavuz T, Parlak AH, Kocabay K. *Varicella complicated by scarlet fever*. Indian Pediatr 2003; 40(10): 1002-4.

13- Shoshtarian CM. *A rare case of herpes zoster during varicella*. J Pejouhesh 2003; 27(3): 251-3.[Persian]

CASE REPORT

Simultaneous Onset of Chickenpox and Scarlet Fever: a Case Report

Karimi M(MD)

Department of Pediatrics, Shaheed Sadoughi University of Medical Sciences, Yazd, Iran

Received: 24 May 2011

Accepted: 22 Dec 2011

Abstract

Introduction: Chickenpox is a contagious febrile illness with rash that is caused by varicella zoster virus. Most children up to age 15 are infected with the virus. Scarlet fever is caused by erythrogenic toxin of streptococcus group A and usually causes skin reactions such as fine red and often itchy papules on the trunk and extremities as well as skin redness, especially on the groin and forearm.

Case: Patient is a 3-year-old girl that two days after chickenpox while she had active lesions of the chickenpox, was infected with scarlet fever. Skin lesions at different stages along with the clinical symptoms confirmed the diagnosis of chickenpox. Chickenpox is a febrile illness, more contagious and associated with the rash, which rarely has been reported with scarlet fever.

Macular lesions spreading all over the body especially the trunk, with strawberry red tongue and exudative lesions of tonsils with good response to penicillin confirmed the complication of scarlet fever following chickenpox. Rarely scarlet fever is a complication of chickenpox and symptoms of both conditions may be seen simultaneously. Considering that diagnosis of both diseases are based on clinical findings, so physicians should start the appropriate treatment if they have clinical suspicion.

Keywords: Scarlet Fever, Chickenpox

This paper should be cited as:

Karimi M. *Simultaneous onset of chickenpox and scarlet fever: a case report.* J Shahid Sadoughi Univ Med Sci; 20(1): 119-24.

**Corresponding author: Tel: +98 351 8224000, Email: drmehrankarimi@yahoo.com*