

CASE REPORT

یک مورد انفارکتوس عضله دیابتی با تظاهر آرتریت زانو و تورم دیستال ران

دکتر انوشه حقیقی^۱، دکتر محمد باقر اولیا^{۲*}، دکتر غلامحسین عیشیری^۳

چکیده

انفارکتوس عضله در افراد دیابتی بیماری نسبتاً نادری بوده که جدیداً مواردی از آن گهگاه گزارش می‌شود. این عارضه در بیماران دیابتی کنترل نشده که مدت طولانی به بیماری دیابت مبتلا بوده، دیده می‌شود و ناشی از واسکولوپاتی دیابتی است. ما در این مقاله یک مرد دیابتی را معرفی می‌کنیم که به علت درد دیستال ران و افیوژن زانوی چپ مراجعه نموده و ضمن بررسی‌های بیشتر تشخیص انفارکتوس عضله داده شد.

واژه‌های کلیدی: دیابت، انفارکتوس عضله، آرتریت

مقدمه

بیماری با درد و تورم ناگهانی در یک اندام تظاهر می‌یابد. در بعضی از بیماران ممکن است توده ای عضلانی لمس گردد^(۱). بیشترین موارد این بیماری در عضلات ران به خصوص عضله چهار سر رانی گزارش گردیده است. وقوع این عارضه در اندام فوقانی خیلی نادر است. علایم تا چند هفته ادامه یافته و سپس خود به خود و به تدریج بهبود می‌یابد^(۴). احتمال عود بیماری در نیمی از بیماران دیده می‌شود.

سطح خونی آنزیم‌های عضلانی در نیمی از موارد طبیعی است^(۲) و یافته‌های آزمایشگاهی غیر اختصاصی (مانند افزایش سرعت رسوب) در بعضی از بیماران دیده می‌شود.

Magnetic Resonance Imaging (MRI) روش تصویر برداری تشخیصی ارجح در این بیماری است که در حضور علایم بالینی نیاز به بیوپسی عضله را منتفی می‌سازد^(۱،۲،۳) یافته‌های MRI در ۱۰۰٪ بیماران وجود دارد^(۲) و شامل موارد زیر است:

ادم حاد و تغییرات التهابی که به صورت Isointense در تصاویر T1-W و Hyperintense در تصاویر Inversion-T2-W

انفارکتوس عضله در دیابتی‌ها (Diabetic Muscle Infarction) اولین بار در سال ۱۹۶۵ توسط Angervall و Stener شرح داده شد^(۱). از آن زمان تا کنون گزارشاتی از این بیماری نادر وجود داشته است. DMI از عوارض دیررس دیابت است که اغلب در مبتلایان به تیپ یک دیابت (۷۷٪) که کنترل قند خوبی نداشته‌اند و دچار عوارض دیگر دیابت هستند (۹۴٪) رخ می‌دهد. متوسط طول مدت دیابت قبل از بروز این عارضه ۱۵/۲ سال است. این عارضه در زن و مرد شیوع یکسانی دارد و متوسط سن بروز آن ۴۱/۵ سال می‌باشد^(۲).

اتیولوژی قطعی این بیماری مشخص نیست ولی به نظر می‌رسد که ناشی از میکروواسکولوپاتی و ترومبوز عروق کوچک باشد^(۳).

* نویسنده مسئول: استادیار گروه داخلی فوق تخصص روماتولوژی، یزد - بیمارستان شهید صدوقی - بخش داخلی تلفن: ۰۹۱۳۳۵۳۲۹۵۴؛ نمابر: ۰۲۲۴۱۰۰ - ۰۳۵۱، دانشگاه علوم پزشکی و خدمات بهداشتی - درمانی شهید صدوقی یزد
Email: mbowlia2@yahoo.com

۱ و ۳ - استادیار گروه داخلی

۱ - دانشگاه علوم پزشکی و خدمات بهداشتی - درمانی هرمزگان

۳ - دانشگاه علوم پزشکی بقیه ا. - تهران

تاریخ دریافت: ۱۶ شهریور ۱۳۸۳ تاریخ پذیرش: ۱۶ اسفند ۱۳۸۳

اسمیر و کشت مایع مفصل منفی بود.

سایر آزمایشهای انجام شده به شرح زیر است:

WBC=7700 (PMN=62% , L=12% , E=5% ,

Atypic.Lymph= 6%)

- Hb=11.4 , PLT=211000 , ESR=83 , CRP=2+ ,

- RF= , FBS=293 , BUN=27 , Cr= 1.3 ,

Wright = Negative , CPK,LDH= within normal

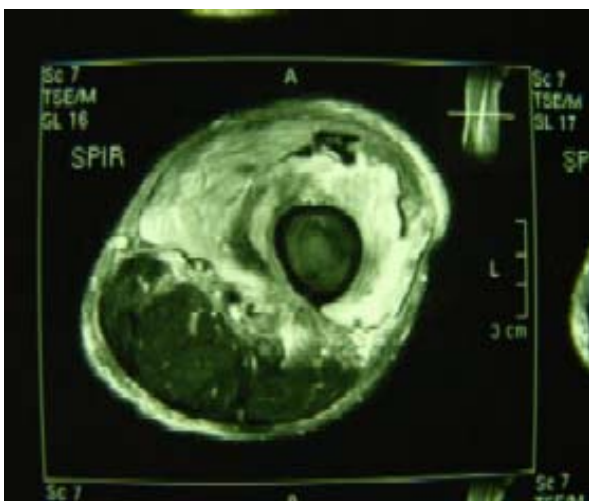
limit U/A:Alb= trace , suger = 3+

الکترولیت‌ها، آنزیم‌های عضلانی و آنزیم‌های کبدی نرمال بود.

در رادیوگرافی زانو شواهدی از استئوآرتریت گرید I مشاهده گردید.

در سونوگرافی انجام شده از مفصل زانوی چپ افیوژن در فضای مفصلی، اتساع بورس سوپراپاتلار و استرندهای اکوژن داخل فضای مفصلی داشته و تورم واضح در نسوج نرم دیستال ران گزارش شده است. در سی تی اسکن تورم نسوج نرم دیستال ران همراه با افزایش میزان مایع مفصلی و تغییرات استئوآرتریت اولیه گزارش شده است.

در MRI انجام شده افیوژن خفیف تا متوسط در زانو چپ همراه با سیگنالهای غیر عادی در ۱/۳ تحتانیان در عضلات و استئوس گزارش شده که High Intensity in و Low Intensity in T1W و T2W همراه با Fat planes در اطراف عروق بزرگ گزارش شده است استخوانها طبیعی بودند (تصاویر ۱ و ۲).



تصویر (۱): مناطق گسترده چند گمپارتمانی افزایش سیگنال در عضلات چهارسر ران در T2 (مقطع عرضی)

recovery و با شرایط Gadolinium-enhanced دیده می‌شود. این تغییرات در بیش از یک عضله و در بیش از یک Compartment دیده می‌شود^(۱) سی تی اسکن بدون کنتراست ادم منتشر در چربی زیر جلدی و محو شدن Fat plane های بین عضلانی و تورم عضلات را نشان می‌دهد. با CTscan کنتراست ممکن است ضایعه low Attenuation را با افزایش جذب محیطی نشان دهد. در اینجا بیمار دیابتی معرفی می‌شود که با درد و تورم ران چپ تحت بررسی قرار گرفت و با تشخیص DMI درمان شد.

معرفی بیمار

بیمار مردی ۵۴ ساله با سابقه دیابت ملیتوس از ۱۴ سال قبل می‌باشد که تحت درمان با قرص گلی بن کلامید و اخیراً تحت درمان با انسولین بوده ولی با این وجود بیماری کنترل خوبی نداشته است.

بیمار از ۱۰ روز قبل از پذیرش دچار درد و تورم قسمت تحتانی ران سمت چپ و آرتریت زانوی چپ شده بود که با تشخیص احتمالی آرتریت سپتیک در بیمارستان دیگری بستری و تحت درمان قرار گرفت ولی به علت عدم پاسخ به درمان جهت بررسی تکمیلی به مرکز ما ارجاع شد. در هنگام بستری برای کنترل قند خون بیمار به جز انسولین داروی دیگری استفاده نمی‌کرده است. در بررسی سیستمیک دچار ضعف بینایی و کاهش اشتها بود و در معاینه انجام شده علائم حیاتی نرمال بود. بیمار رنگ پریده و مختصری تحلیل رفته بود. لنفادنوپاتی و ارگانومگالی نداشت.

در معاینه رتین آثار رتینوپاتی دیابتی مشهود و معاینه اندامهای فوقانی و تحتانی راست نرمال بود. در معاینه اندام تحتانی چپ تورمی در جلوی ۱/۳ تحتانی ران چپ وجود داشت (قطر ران چپ ۴ سانتی متر بیشتر از سمت مقابل بود).

ران سمت چپ گرمتر از سمت مقابل بوده و در لمس حساسیت واضح داشت. در لمس جلوی ران چپ توده‌ای با حدود نامشخص و قوام نسبتاً سفت قابل لمس بود. زانوی چپ بیمار محدودیت حرکت فلکسیون در حد ۳۰ درجه داشت. تست بالوتمان در مفصل زانوی چپ مثبت بوده و افیوژن واضح داشت. مایع مفصل بیمار آسپیره شد که:

WBC=2000 (PMN=40% , L=60%) , RBC=40

سال بوده است. بیشتر رخ می‌دهد. چنین شرایطی در این بیمار وجود داشته است. درگیری عضله Quadriceps با شروع ناگهانی درد و تورم همراه با توده عضلانی و یافته‌های رادیولوژیک ذکر شده در MRI بیمار، تظاهر معمول یک DMI است که نیاز به بیوپسی عضله را منتفی می‌سازد.

بهبود خود به خود علایم بدون تجویز دارویی خاص، احتمال وجود تشخیص‌های افتراقی این بیماری را که هیچ یک خود محدود شونده نمی‌باشند، بعید می‌سازد و تشخیص DMI را تأیید می‌کند. افتراق انفارکتوس عضله وابسته به دیابت ممکن است از فاشییت نکروزان، پیومیوزیت ندولر، بدخیمی، استئومیلیت و ترومبوفلیت بسیار مشکل باشد.

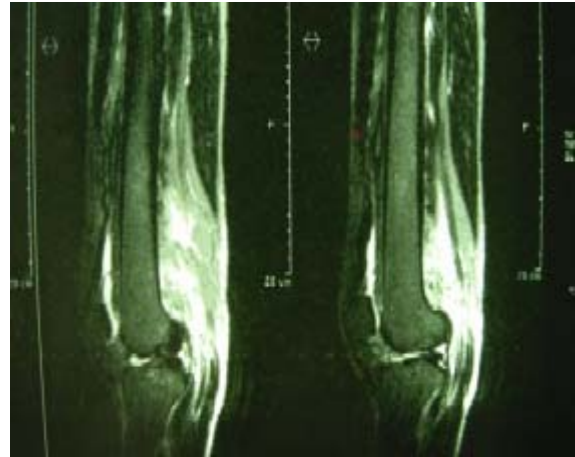
فاشییت نکروزان معمولاً یک طرفه بوده و با علایم حاد سیستمیک مثل تب و لکوسیتوز همراه است. اگر فاشییت نکروزان اولین تشخیص باشد اقدام جراحی و آنتی بیوتیک درمانی سریع لازم است.

پیومیوزیت یک عفونت باکتریایی اولیه عضله می‌باشد که احتمال آن در دیابتی‌ها افزایش می‌یابد و بیشتر اندامهای تحتانی و لگن را درگیر می‌کند (۶۹٪) و ممکن است شبیه به انفارکتوس عضله تظاهر کند. انفارکتوس عضله شروع ناگهانی دارد ولی در پیومیوزیت شروع علایم اغلب تدریجی است.

نئوپلاسم عضله به خصوص لنفوم اولیه عضله و بدخیمی‌های نکروتیک در بررسی‌های عکسبرداری معمول ممکن است شبیه انفارکتوس عضله دیابتی، لنفوم اولیه ممکن است یک یا چند گروه عضله را گرفتار کرده و ممکن است بافت زیر پوستی را نیز درگیر کند. احتمال درگیری استخوان در زیر عضله نکروز وجود دارد. تظاهر اولیه لنفوم معمولاً به صورت درد شدید ناگهانی تظاهر نکرده و خودبه خود هم پیشرفت نمی‌کند^(۱).

در خصوص علایم بالینی مشخصه این بیماری، MRI جهت تشخیص به حد کافی حساس و اختصاصی بوده و نیاز به بررسی بیشتری نیست^(۴،۷،۸).

درمان انفارکتوس عضله دیابتی به صورت اقدامات حمایتی مثل مسکن و استراحت است. بعضی محققین درمان‌های ضد انعقادی را نیز مفید دانسته‌اند. علایم و نشانه‌ها معمولاً در مدت ۲ هفته تا



تصویر (۲): مناطق هیپرسیگنال در T2 در مقطع سائیتال

با توجه به یافته‌های بالینی و نتیجه MRI، بیمار با تشخیص DMI تحت درمان علامتی قرار گرفت. علایم به تدریج کاهش یافته و پس از دو هفته، فیزیوتراپی شروع گردید. یک ماه بعد، علایم بیماری کاملاً از بین رفته و اندکسهای آزمایشگاهی التهاب، طبیعی شدند.

بحث

انفارکتوس عضله دیابتی یکی از عوارض میکروواسکولار دیابت است. بیوپسی عضله به خاطر عوارض آن روش مناسبی جهت تشخیص این بیماری نیست و تنها در مواردی که مشکل تشخیصی وجود دارد توصیه می‌شود^(۱). یافته‌های هیستولوژیک شامل نکروز عضلانی، ادم نواحی خونریزی و انفیلتراسیون چربی است^(۱). دژنراسانس و رژنراسانس فیبرهای عضلانی و انفیلتراسیون لنفوسیتی ممکن است دیده شود^(۵).

سونوگرافی در ۸۱٪ این بیماران یافته‌هایی به نفع وجود ضایعه عضلانی را نشان می‌دهد^(۲) که شامل موارد زیر می‌باشد: نواحی با اکوژنیسیته کاهش یافته، عدم وجود حرکت مایع با فشار ترانس‌دیوسر در محل ضایعه و نواحی خطی اکوژنیک که از داخل ضایعه عبور می‌کنند^(۶).

بیمار مرد ۵۴ ساله‌ای است با سابقه ۱۴ ساله دیابت که تحت کنترل خوبی نبوده و دچار عوارض دیررس دیابت (نفروپاتی و رتیئوپاتی) نیز بوده است. چنانچه قبلاً نیز ذکر شد بیماری در مبتلایان دیابتی که کنترل قند خوبی نداشته و دچار دیگر عوارض دیررس دیابت شده‌اند و متوسط طول مدت بیماری آنها ۱۵/۲

همکارانش معرفی شده بود^(۸) ولی تاکنون موردی از این بیماری که با آرتریت تظاهر یابد گزارش نشده است لذا آرتریت بیمار می تواند یک آرتریت واکنشی باشد که ثانویه به التهاب نسوج اطراف مفصل ایجاد شود.

DMI بیماری نسبتاً نادری است که به نظر می رسد افزایش روز افزون موارد گزارش شده از این بیماری، ناشی از افزایش آگاهی پزشکان نسبت به این بیماری باشد.

۲ ماه از بین می روند. فیزیوتراپی پس از بهبود علایم توصیه می شود. بازگشت علایم در همان اندام یا اندام مقابل در ۵۰٪ موارد مشاهده می شود^(۲). آنچه این مورد را با گزارشات قبلی DMI متمایز می سازد، تظاهر اولیه بیماری به صورت آرتریت زانو است که در ابتدا حتی به عنوان آرتریت عفونی تحت درمان قرار گرفته بود. در سال ۲۰۰۱ موردی از DMI که با درد زانو تظاهر یافته بود توسط Yoo و

References

- 1- Jelinek JS, Murphey MD, Aboulafia AJ, Dussault RG, Kaplan PA, Snearly WN. *Muscle infarction in patients with diabetes mellitus: MR imaging findings*. Radiology 1999; 211(1): 241-247.
- 2- Grigoriadis E, Fam AG, Starok M, Ang LC. *Skeletal muscle infarction in diabetes mellitus*. J Rheumatol 2000; 27(4): 1063-8.
- 3- Merckl PA. *Rheumatic Disease and Endocrinopathies*. In: Primer on the rheumatic diseases 12th Edition, Atlanta, Arthritis Foundation 2001: 435-439.
- 4- Umpierrez GE, Stiles RG, Kleinbart J, Knendel DA, Watts NB. *Diabetic muscle infarction*. Am J Med 1996; 101(3): 245-250.
- 5- Sathy LO, Fessel DP, Jacobson JA, Hayes CW. *Sonography of diabetic muscle infarction with MR imaging, CT and pathologic correlation*. Am J Roentgenol 2000; 174(1): 165-169.
- 6- Lafforgue P, Delenne JB, Vague VL, Lerge V, Pham T, Vague P. *Painful swelling of the thigh in a diabetic patient: Diabetic muscle infarction*. Diabetes Metab 1999; 25(3): 255-260.
- 7- Chason DP, Fleckenstein JL, Burns DK, Rajas G. *Diabetic muscle infarction: Radiologic evaluation*. Skeletal Radiol 1996; 25(2): 127-132.
- 8- Yoo WH, Kim CH, Park JH, Kim HK, Kim JR, Park TS, Baek HS. Case report: *diabetic muscle infarction presenting knee arthralgia*. Rheumatol Int 2001; 21(1): 36-9.