

## CASE REPORT

### راشی تیسیم مقاوم به درمان به عنوان اولین تظاهر بیماری ویلسون (یک مورد نادر)

دکتر محمد باقر اولیاء<sup>۱</sup>، دکتر انوشه حقیقی<sup>۲</sup>، دکتر جواد شاکری<sup>۳</sup>، امیر بهرامی احمدی<sup>۴</sup>

#### چکیده

بیماری راشیتیسیم به عنوان یکی از بیماری‌های ایجاد کننده اختلال در مینرالیزاسیون استخوان تعریف می‌گردد. از میان علل بسیار زیادی (کمبود ویتامین D، اختلال دستگاه گوارش، اسیدوز، اختلال توپول کلیوی و غیره) که برای ایجاد راشیتیسیم مطرح می‌باشد، بیماری ویلسون نسبتاً نادر بوده و در مرور منابع، موارد معدودی از تظاهر اولیه ویلسون با بیماری راشیتیسیم گزارش شده است. در این مقاله ما یک مورد دختر بیمار افغانی که دچار راشیتیسیم مقاوم به درمان است را معرفی می‌نماییم.

**واژه‌های کلیدی:** بیماری ویلسون، راشیتیسیم مقاوم به درمان، اسیدوز توبولار کلیوی

#### مقدمه

ویلسون یک اختلال ارثی متابولیسم مس است که با تجمع مس در کبد و بافت‌های خارج کبدی مشخص می‌شود و شیوع جهانی آن ۱ در ۳۰۰۰۰ نفر می‌باشد. مورگان و همکاران در سال ۱۹۹۲ اولین مورد بیماری ویلسون را در فردی که ابتدا با سندرم فانکونی و ریکتز مراجعه نموده بود را گزارش نمودند<sup>(۱)</sup> و آخرین مورد گزارش شده آن در سال ۲۰۰۰ توسط Kashyap و همکاران می‌باشد<sup>(۲)</sup>.

ریکتز، اختلال در معدنی شدن ماتریکس آلی استخوان در حال رشد می‌باشد به طوری که نقص مینرالیزاسیون در استخوان و صفحه رشد ایجاد می‌شود. این نقص بیشترین ناهنجاری را در استخوانهای دارای رشد سریع ایجاد می‌کند و در نهایت منجر به تغییر در بلوغ و رشد سلولی و نمو صفحه اپی فیزی و در نتیجه پهن شدگی انتهای استخوان‌های بلند و دفورمیتی‌های استخوانی می‌شود.

۱ و ۲- استادیار گروه روماتولوژی

۳- پزشک عمومی

۴- دانشجوی رشته پزشکی

۱، ۳ و ۴- دانشگاه علوم پزشکی و خدمات بهداشتی - درمانی شهید صدوقی یزد

۲- دانشگاه علوم پزشکی و خدمات بهداشتی - درمانی هرمزگان

#### معرفی بیمار

بیمار دختر بچه‌ای ۱۱ ساله اهل افغانستان که به علت درد استخوانی، ضعف عضلانی و عدم توانایی در راه رفتن در سال ۱۳۸۲ مراجعه

با کمک گرفتن از دستها قادر به نشستن بود در لمس استخوانها تندرست ژنرالیزه وجود داشت نبضهای محیطی قرینه لمس می شد. در معاینه نورولوژی شواهدی از درگیری اکستراپیرامیدال وجود نداشت سایر معاینات طبیعی به نظر می رسید .  
آزمایشات بیمار در (جدول ۱) آورده شده است.

**جدول ۱: یافته‌های آزمایشگاهی**

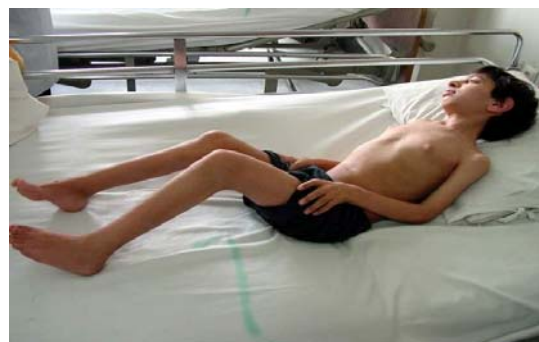Total Protein=6.3mg/dl (6-8mg/dl)
Albomin=3.6 gm/dl (3.5-5mg/dl)
BUN=10 mg/dl (10-25 mg/dl)
Cr=0.4 mg/dl (0.5-1.5 mg/dl)
CPk=59 units/l (55-250 units/l)
LDH=10 units/l (240 - 525 iu/l)
Na=135 mg/l (135-145 mg/dl)
K=3.8 mg/dl (3.5 - 5 mmol/l)
Ca= 9.8 mg/dl (8.5-10.5 mg/dl)
P=1.6mg/dl (2.5-5 mg/dl)
Alp=781 units/l (14-100 units/l)
WBC=9100 (4000-10000)
HGB=11mg/dl (11.5-16 g/dl)
MCV=67 fl (80-100 fl)
PLT=210000 (150000 - 400000) U/A=Normal
CRP=Negative ESR=10 mm/h (0-15mm)
PT= 13 seconds (10 - 14Seconds)
PTT=46 seconds (35 - 45 Seconds)
LFT=Normal TFT=Normal
PTH=53 (13-54)u/ml
Cr= 271 mg/d Ca=175 (100-300)mg/d
Uric Acid=228mg/d
Mg=45(71-121) در ادرار ۲۴ ساعته:

در رادیوگرافی قفسه صدری استخوانها کاملاً استئوپنیک بود.دفورمیتی آشکار دیگری در قفسه سینه مشاهده نشد.در گرافی از مچ دست وزانو کاهش دانسیته استخوانی به صورت منتشر توأم با نامنظمی متافیز به صورت Fraying و Cupping و تورم نسج نرم در سطوح متافیز استخوانهای بلند و نیز آرنج مشهود بود.افزایش ضخامت صفحه رشد همراه با خطوط حاصل از شکستگی پاتولوژیک در فیبولا و تی بیا و نیز Loozer Zone ملاحظه گردید. با توجه به یافته‌های فوق برای بیمار تشخیص

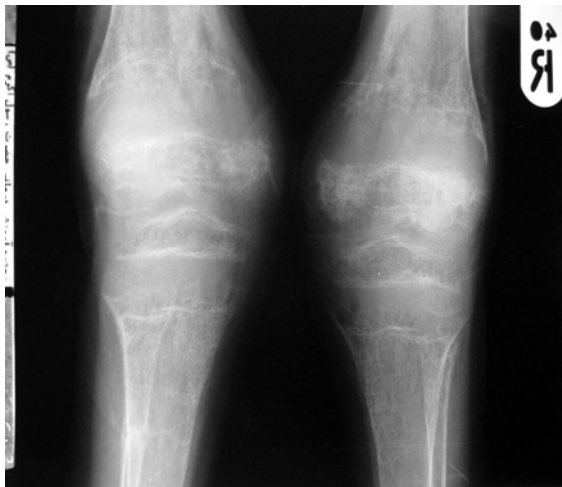
نموده است.مشکل بیمار از سن ۴ سالگی به صورت درد استخوانی شروع شده و از ۹ سالگی دردهای استخوانی و ضعف عضلانی وی تشدید یافته است و از ۱۸ ماه قبل از مراجعه، بیمار قادر به راه رفتن نبود همچنین بیمار از شکنندگی استخوان به دنبال ضربات خفیف شاکی بود سابقه چندین مورد شکستگی در استخوانهای ساعد و در رفتگی شانه و خونریزی لثه را نیز ذکر می نمود.

بیمار ساکن افغانستان بوده که ۲ سال قبل به ایران مهاجرت کرده و به علت مشکل در راه رفتن از ادامه تحصیل منصرف شده بود. ۶ فرزند دیگر خانواده اش به علل نامشخص در فواصل سنی ۳-۲ سالگی فوت کرده بودند و یک فرزند پسر خانواده در سن ۷ سالگی با علایم ایکتر و آسیت شدید فوت نموده است .  
خواهر کوچکتر بیمار نیز از درد مفاصل زانو شکایت داشته ولی در معاینه علایم حیاتی طبیعی بود.

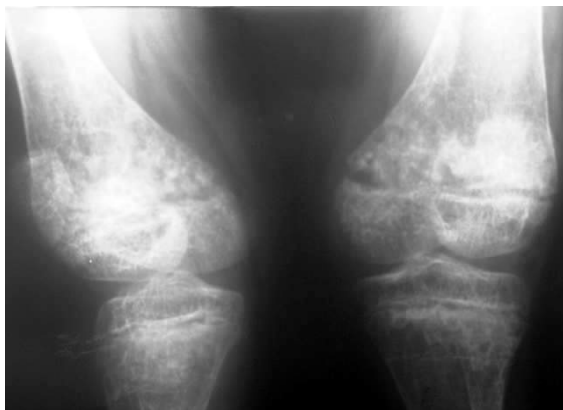
قد بیمار ۱۱۹ سانتی متر و ۲۰ کیلوگرم وزن داشت ظاهر بیمار کوچکتر از سن وی به نظر می رسید (شکل ۱) راش پوستی و یا لنفادنوباتی نداشت پوست بیمار خشک و دفورمیتی در جمجمه به صورت فرونتال برآمده مشاهده می شد. بیمار استرابیسم داشت، غده تیروئید نرمال بود. کیفوز و اسکلیوز واضح و Rickets Rosary در قفسه صدری مشاهده می شد، در معاینه شکم، نکته خاصی نداشت. آتروفی ژنرالیزه عضلات و ژنووالگوس در اندام تحتانی همراه با دفورمیتی ناشی از شکستگی در مچ دست چپ مشهود و در زانوها محدودیت Extension وجود داشت. قدرت عضلانی اندام های تحتانی در حد ۲/۵ و اندامهای فوقانی در حد ۳/۵ بود.



شکل (۱)



(شکل ۲)



(شکل ۳)

### بحث

هرگونه اختلال در مینرالیزاسیون استخوان می تواند منجر به نرمی استخوان (راشی تیسیم) گردد. علل بسیار زیادی در ایجاد ریکتز مطرح شده و شامل کمبود ویتامین D و اختلال در متابولیسم این ویتامین، اختلال در دستگاه گوارش، اسیدوز، نارسایی مزمن کلیه، کمبود فسفر، اختلال توپول کلیوی، نقص مینرالیزاسیون اولیه، نقص درستتر ماتریکس (کمبود ویتامین C) و مواردی مانند اختلالات سطح منیزیم سرم و مسمومیت با آلومینیوم می باشد<sup>(۳)</sup>. نظر به این که برای تأیید تشخیص و درمان بیمار مورد بحث، وجود دو مورد سطح سرمی سرولوپلاسمین کمتر از ۲۰۰ میلی گرم در لیتر همراه با وجود حلقه کایزر فلاشر کافی

ریکتز گذاشته شد. در بیوپسی از استخوان، Severe Osteopenia گزارش شد.

با توجه به اینکه بیمار مدت ها تحت درمان با ریکتز قرار گرفته بود ولی بهبودی واضحی نداشت جهت بررسی علت ریکتز با شک به اسیدوز توپول کلیوی (RTA)، ABG انجام شد و همچنین الکترولیت های ادرار و خون بررسی شد (جدول ۲)

جدول ۲: الکترولیت های ادرار و خون همزمان

ABG(arterial blood gas	الکترولیت سرم	الکترولیت همزمان ادرار
PH= 7.25	Na = 137	Na = 137
Hco3= 13.8	K = 3.5	K = 3.5
Urine AG= +31	C1 = 97	C1 = 135
	Mg = 2.1	PH = 8

یافته های فوق مطابق با RTA تیپ دیستال می باشد که در مورد بیماری ویلسون قبلا نیز گزارش شده است. با نظر متخصص اطفال برای بیمار عناصر Trace و ویتامین های تکمیلی برقرار گردید. و با اثبات RTA به بیمار محلول Shohl تجویز گردید. با توجه به شرح حال ایکتر و آسیت و علائم کبدی در برادر بیمار که در ۷ سالگی فوت کرده بود و نظر به این که یکی از بیماری های همراه با ریکتز و مرتبط با RTA بیماری ویلسون می باشد. بیمار با استفاده از Slit Lamp توسط متخصص چشم معاینه شد که Kayser Fleischer Ring (k.F. Ring) کامل دو طرفه مشاهده شد. در آزمایشات تکمیلی جهت اثبات بیماری ویلسون، سطح مس سرم ۴۳ میکروگرم در دسی لیتر و سطح سرمی سرولوپلاسمین ۵ mg/dl و مس ادرار ۲۴ ساعته ۲۵۷ میکروگرم بود. در نهایت با تشخیص ویلسون تحت درمان با Penicillamine قرار گرفت و به دلیل احتمال تداخل روی با دی-پنی سیلامین تجویز روی قطع گردید.

۲ ماه بعد از شروع درمان عمومی بیمار به طور قابل ملاحظه ای بهبود یافته و بیمار با حداقل کمک قادر به راه رفتن بود و تغییرات رادیولوژیک پس از درمان در مقایسه با قبل از آن بسیار چشمگیر بود. (شکل ۲ و ۳)

بوده و بیمار ما نیز دارای هر دوی این موارد بود. برای تشخیص بیماری نیازی به انجام تستی غیر کارآمد و تهاجمی مانند بیوپسی کبد احساس نمی شد.

در ریکتز ناشی از کمبود ویتامین D ممکن است هیپو کلسمی و هیپوفسفاتوری و هیپو کلسیوری رخ دهد و در مقابل PTH سرم بالا می رود و با درمان این کمبود علایم برطرف می شود<sup>(۳)</sup>.

اختلال متابولیسم ویتامین D به علل ارثی و اکتسابی تقسیم می شود و علت اکتسابی آن ناشی از مصرف داروهای ضد تشنج و یا نارسایی مزمن کلیه است<sup>(۳)</sup> که در بیمار ما سابقه مصرف داروهای ضد تشنج و نارسایی کلیه وجود نداشت. اختلال در دستگاه گوارش از قبیل بیماری سلیاک، گاسترکتومی، سیروز، آترزی مزمن صفراوی و نارسایی مزمن پانکراس و سوء جذب نیز می تواند منجر به ریکتز شود. سوء جذب ویتامین D در جریان استئاتوره رخ میدهد. بیشتر بیماران بدون علامتند و ممکن است فقط کاهش حجم استخوانی داشته باشند. جراحی بای پس روده و بیماری سلیاک بزرگسالان منجر به سوء جذب ویتامین D می شوند بیماری کلستاتیک کبدی و انتریت رژیونال از علل ثانویه بیماری استخوانی می باشند<sup>(۴،۳)</sup>.

اسیدوز نیز از علل ریکتز می باشد RTA دیستال، گالاکتوزمی، اورتروسیگموئیدوسکوپی، مصرف استازولاماید و آمونیم کلرید، Medullary Sponge Kidney از علل اسیدوز مطرح می شوند. اسیدوز منجر به کاهش تبدیل فسفات کلسیم به هیدروکسی آپاتیت می شود و باعث هیپرفسفاتوری و هیپرکلسیوری و تداخل با تولید کلسی تریول می شود. کلسیم فسفر خون نرمال می باشد و ALP افزایش یافته است و نفروکلسینوز ثانویه به هیپرکلسیوری رخ می دهد.

RTA دیستال با اسیدوز، هیپوکالمی و نفروکلسینوز مشخص می شود. PH ادراری بالای ۵/۵ می باشد اسهال و آنیون گپ منفی ادرار از مشخصات دیگر این اختلال می باشد<sup>(۳)</sup>.

**ریکتز وابسته به ویتامین D نوع اول ( کمبود کاذب این ویتامین):**  
تولید محدود ۱و۲۵ دی هیدروکسی ویتامین D به علت بیماری اکتسابی و یا ارثی منجر به ریکتز می گردد. هیپو کلسمی و هیپوفسفاتمی و آلکالن فسفاتاز بالا در این بیماری دیده می شود.

سطح هورمون پاراتورمون بالا رفته و هیپر فسفاتوری و آمینواسیدوری بروز می یابد. در اولین سال زندگی به صورت ضعف عضلانی، هیپوتونی، کندی حرکتی و توقف رشد بروز می یابد<sup>(۵،۳)</sup>.

**ریکتز وابسته به ویتامین D نوع دوم:** مشابه نوع اول بوده اما سطح ۱و۲۵ دی هیدروکسی ویتامین D بالا می باشد و ۶۰% بیماران آلوپسی دارند. آنومالی اکتودرمال از قبیل Multiple Milia و کیست اپی درمال در درصد کمی از بیماران بروز می یابد. هیپوکلسمی و هیپو پاراتیروئیدی در اولین ماه زندگی رخ می دهد<sup>(۵،۳)</sup>. کمبود فسفر ناشی از علل غذایی، ارثی و اکتسابی می باشد. نقص اولیه در انتقال فسفات در نفرون ها زمینه اصلی کمبود فسفر می باشد. در این بیماران کلسیم خون نرمال می باشد<sup>(۳)</sup>.

**ریکتز هیپو فسفاتمیک وابسته به X:** با اختلال پیش رونده اسکلتی و تأخیر در رشد مشخص می شود. شایع ترین تظاهر آن قد کوتاه می باشد. بزرگی مچ یا زانو ثانویه به ریکتز مشاهده می شود<sup>(۶،۳)</sup>.

یافته های آزمایشگاهی و رادیولوژی جهت تشخیص مهم هستند اختلال در دندان از قبیل آبه دندانی و نقص در تکامل دندان از یافته های قابل ذکر می باشند<sup>(۷،۸)</sup>. سینوستوز نارس جمجمه مشاهده می شود. سطح کلسی تریول نرمال می باشد. سطح کلسیم و PTH نرمال بوده ولی هیپوفسفاتمی و هیپو کلسیوری و هیپرفسفاتوری مشاهده میشود. آلکالن فسفاتاز نرمال یا افزایش یافته است<sup>(۳)</sup>.

با توجه به کوتاهی قد بیمار هر چند این وضعیت در تشخیص افتراقی قرار می گیرد ولی سایر یافته ها (K.F ring) مؤید چنین تشخیصی نیست.

**ریکتز هیپو فسفاتمیک ارثی با هیپرکلسیوری:** هیپو فسفاتمی و هیپرکلسیوری و هیپر فسفاتوری همراه با کلسیم سرم نرمال از مشخصات این بیماری می باشد. علایم اولیه شامل درد استخوانی و دفورمیتی در اندام های تحتانی می باشد. بیماران با دوز بالای فسفر درمان می شوند<sup>(۳)</sup>.

**ریکتز هیپوفسفاتمیک اتوزوم غالب:** هیپو فسفاتمی به علت اتلاف فسفات کلیوی رخ می دهد کلسیم خون نرمال بوده و

هیپرفسفاتوری و هیپوکلسمی مشاهده می‌شود. از علایم آن دفورمیتی در اندام تحتانی و ریکتز می‌باشد.

**ریکتز هیپوفسفاتمیک وابسته به X مغلوب:** ریکتز، هیپوفسفاتی و کاهش آستانه بازجذب فسفات در کلیه از مشخصات این بیماری می‌باشد و خود را با هیپرکلسمی و پروتئینوری، نفرولیتیز و نارسایی پیشرفته کلیوی در اوایل بزرگسالی نشان می‌دهد در حالی که سطح کلسیم خون نرمال می‌باشد و سطح هورمون پاراتورمون کاهش یافته است.

**استئومالاسی ناشی از تومور:** تومورهای با منشا مزانشیمی می‌تواند منجر به ریکتز شود. بیماران با درد استخوانی و عضلانی و ضعف عضلانی مراجعه می‌نمایند. سطح کلسیم خون و هورمون پاراتورمون نرمال و سطح سرمی فسفر به علت ترشح هورمون Phosphatonin کاهش یافته است<sup>(۲)</sup>. بهبودی بیماری استخوان بعد از رزکسیون تومور دیده می‌شود<sup>(۳)</sup>. با توجه به Bulky بودن تومورهای مزانشیمال و مشخص نشدن ضایعه تومورال در بررسی‌های بالینی و پاراکلینیک این تشخیص کمتر در بیمار مطرح می‌شود. در هیپوپارا تیروئیدی نیز ممکن است استئومالاسی رخ دهد. هیپوکلسمی و سطح پایین PTH در این بیماران یافته بارز خواهد بود.

**Fibrogenesis Imperfecta Ossium:** بیماری نادری می‌باشد که نقص در سنتز ماتریکس وجود دارد. و بیماران با درد عضلانی در سنین میان سالگی و شکستگی‌های پاتولوژیک مراجعه می‌نمایند. سطح کلسیم و فسفر خون آنها نرمال می‌باشد<sup>(۳)</sup>.

سندرم فانکونی با فسفاتوری، هیپوفسفاتی، آمینواسیدوری، گلوکوزوری، آلبومینوری و اسیدوز توبول کلیوی پروگزیمال مشخص می‌شود. در سندرم فانکونی تیپ ۱ کلسیم سرم نرمال بوده و هیپوفسفاتی و کاهش جذب کلسیم و فسفر از دستگاه گوارش داریم اما در سندرم فانکونی تیپ ۲ افزایش جذب فسفر و کلسیم از دستگاه گوارش مشاهده می‌شود. تشخیص نقص عملکرد توبول پروگزیمال کلیوی با استفاده از گلوکوزوری بیش از ۵۰۰ میلی گرم در ۲۴ ساعت بدون هیپرکلسمی می‌باشد. بیماران دچار سندرم فانکونی با قد کوتاه، هیپوپلازی مغز استخوان،

پیگمانتاسیون پوست، دیابت و آتروفی آدرنال مراجعه می‌نمایند<sup>(۳)</sup>.

**Cystinosis:** به علت تجمع سیستین در سلول‌ها می‌باشد. و با نارسایی کلیوی در کودکی و یا در بزرگسالی مشخص می‌شود<sup>(۳)</sup>. یافته‌های بالینی در تیروزیمی از هیپاتوپاتی شدید در اوایل دوره طفولیت تا بیماری مزمن کبدی و ریکتز در کودکان بزرگتر مشاهده می‌شود<sup>(۱۰)</sup>.

استئوپنی به عنوان یکی از تظاهرات ویلسون مطرح می‌شود و در ۵۰-۲۵٪ بیماران دیده می‌شود و منجر به شکستگی، درد و دفورمیتی می‌گردد. ۵۰٪ بیماران ویلسونی کاهش دانسیته استخوانی داشته و دارای استئوپنی در دستها، پا و ستون فقرات می‌باشند که با میزان شکستگی بالایی همراه است و احتمالاً به علت دفع کلسیم و فسفر از ادرار و یا ممانعت مس، در پروسه طبیعی مینرالیزاسیون قرار دارند.

ریکتز و استئومالاسی در بیماران ویلسونی گزارش شده است. به علت این که بیشتر بیماران ازهند و یا چین گزارش شده‌اند. احتمالاً فاکتورهای تغذیه‌ای و نژادی نیز در آن نقش داشته باشد. در رادیوگرافی استئوپنی، Widening و نامنظمی صفحه رشد وجود دارد و بلوغ استخوانی به تأخیر می‌افتد<sup>(۱۱)</sup>.

هیپرکلسمی و نفروکلسمیوز در بیماران دچار ویلسون ناشی نیست. کمبود سطح سرمی فسفر و پتاسیم بیمار با شرایط نامناسب اقتصادی-اجتماعی بیمار که یک مهاجر افغانی است توجیه شده و بیانگر دریافت ناکافی غذا (Poor Nutrition) می‌باشد که با اصلاح وضع تغذیه وی و جایگزینی انواع ریزمغذی‌ها این اختلالات نیز به حالت نرمال برگشت.

در Literature Review انجام شده تنها ۹ مورد از این همراهی ویلسون و راشیتیس تا ماه مارس ۲۰۰۳ گزارش شده است.

### نتیجه گیری

با توجه به موارد فوق پیشنهاد می‌شود هر کودکی که با علایم ریکتز مقاوم به درمان مراجعه می‌نماید از نظر بیماری ویلسون مورد بررسی و ارزیابی قرار گیرد و بخصوص معاینه چشم بیمار از نظر K.F ring را در این گروه از بیماران ضروری بدانیم

## References

1. Morgan HG, Stewart WK, Lowe KG: *Wilson's disease and the fanconi syndrome*. Q J Medicine 31:361-383, 1962.
2. Kashyap, Vivek Kumor. *Short stature and rickets*. Lancet 2000. December .356, 9245.
3. Drazen, Gill. *Disease of Bone and Bone Mineral Metabolism*. Lee Goldman, j claud. Bennet. Cecil Textbook of Medicine.W.B. Saunders 2000 :1391-8
4. Syluester FA. *Bone abnormalities in gastrointestinal and hepatic disease*. Current Opinion Pediatric .1999 Oct: 11(5): 402-7.
5. Takeda E , Yamamoto H, Takedani Y, Miyamoto K. *Vitamin D-dependent rickets type 1 and type 2*. Acta paediatric jpn. 1997 Aug 39(4): 508-13.
6. Saggese G, Baron cellin. *Hypophostaeamic rickets*. Hormone Research. 2000 .53 suppl 3:57-60.
7. Yamamoto T. *Diagnosis of X-linked hypophosphatemic vitamin D resistant rickets*. Acta paediatric Japanese. 1997 Aug 39(4): 499-502.
8. Eyskens B, Proes mans W. *Tumor- induced rickets: a case report and review of the literature*. European journal pediatric .1995 June 154(6): 462-68.
9. Russo PA, Mitchell GA, Tanguay RM. *Tyrosinemia: a review pediatric development pathology* .2001 May-June .4(3): 212-21.
10. Donald Resnick, *Hemochromatosis and Wilson's disease*. Diagnosis of Bone and Joint Disorder. Saunders .2002: 1671-1673.
11. Hoppe B, Neuhaus T, Supertis furga, foster. *Hypercalciuria and nephrocalcinosis feature of Wilson's disease*. Nephron 1993 .65(3):460-2.