

بررسی رادیوگرافیک شیوع استئواسکلروز ایدیوپاتیک در ناحیه خلفی فک پایین در شهر یزد در سال ۱۳۸۱

دکتر فاطمه عزالدینی اردکانی^۱، دکتر محمدمهدی سالاری^۲

چکیده

مقدمه: اصطلاح استئواسکلروز ایدیوپاتیک (IO) برای توصیف ناحیه‌ای رادیوپاک با منشاء ناشناخته بکار میرود. این حالت معمولاً بدون علامت بوده و در رادیوگرافی‌هایی که به علل مختلف گرفته می‌شوند، کشف می‌گردد. اندازه، شکل، حدود و دانسیته این رادیوپاسیتی‌ها مختلف است. در این مطالعه میزان شیوع استئواسکلروز ایدیوپاتیک و رابطه آن با جنس، سن، موقعیت آناتومیکی و سابقه کشیدن دندان شیری در محل مورد نظر را مورد مطالعه قرار دادیم.

روش بررسی: از ۹۱۷ بیمار که جهت انجام رادیوگرافی پانورامیک به بخش رادیولوژی دانشکده دندانپزشکی دانشگاه علوم پزشکی شهید صدوقی یزد و کلینیک تخصصی رادیولوژی فک و صورت مراجعه کرده بودند (۴۹۴ زن و ۴۲۳ مرد) رادیوگرافی پانورامیک استاندارد به عمل آمد. رادیوگرافی‌ها توسط مشاهده گر رادیولوژیست به دقت مطالعه و محل توده اسکروزه علامت زده می‌شد. سپس جهت صحت تشخیص معاینه کلینیکی صورت می‌گرفت.

نتایج: تعداد ۵۴ توده اسکروتیک در ۵۲ نفر مشاهده گردید. بیشترین محل بروز آن ناحیه پرمولرهای فک تحتانی بود. (۵۹/۶٪ در گروه خانم‌ها و ۴۰/۴٪ در گروه آقایان) و از نظر شیوع سنی اغلب موارد در دهه‌های سوم و چهارم زندگی بودند (P=۰/۰۱۸) شایع‌ترین ناحیه بروز IO به ترتیب در ناحیه پرمولرها، ناحیه مولرها، بین مولر اول و پره مولر دوم و بین کانین و پره مولر اول دیده شد. نتیجه گیری: با توجه به اینکه بیشترین شیوع (۵۹/۲٪) مربوط به توده‌های اسکروتیک بدون ارتباط با ریشه دندان بود تئوری تکاملی بودن علت بروز این حالت قابل قبول به نظر می‌رسد.

واژه‌های کلیدی: استئواسکلروز - رادیوگرافی پانورامیک - فک پایین

مقدمه

اسکروتیک در استخوان کنند. اما در برخی موارد توده‌های اسکروتیک به صورت منفرد یا چندتایی در استخوان دیده می‌شوند که علتی برای بروز آن نمی‌توان یافت.

استئواسکلروز ایدیوپاتیک را می‌توان از موارد دیگر مانند دیسپلازی سمانی پری اپیکال، توروس، آگزوستوز، سنگ غدد بزاقی تحت فکی، استئوما، ادنوما و استئیت کندانسه تشخیص داد. تحقیقات محدودی برای بررسی شیوع این موارد صورت گرفته است و نتایج مختلفی در مقالات ارائه شده است.

استخوان نوعی بافت همبندی اختصاصی است که ۳۳ درصد آن ماتریکس آلی و ۶۷ درصد از مواد معدنی تشکیل شده است. این بافت علاوه بر اعمال پشتیبانی، محافظت و حرکت، مخزن مهمی نیز برای مواد معدنی فراهم می‌آورد.

علت‌های سیستمیک و موضعی بسیاری می‌تواند ایجاد توده‌های

۱- استادیار بخش رادیولوژی دهان و فک و صورت

۲- دندانپزشک عمومی

دانشگاه علوم پزشکی و خدمات بهداشتی - درمانی شهید صدوقی یزد

استئواسکلروز متعاقب یک روند عفونی ایجاد نمی‌گردد و در واقع تغییر در استخوان اسفنجی نرمال است^(۱).

برخی موارد در رادیوگرافی، توده‌های اسکروتیک به صورت متعدد یا منفرد در استخوان‌های بدن دیده می‌شود که هیچ علت شناخته شده‌ای برای تشکیل آنها نمی‌توان یافت که این موارد را استئواسکلروز ناشناخته یا ایدیوپاتیک می‌نامند.

یافته نسبتاً شایعی که در رادیوگرافی‌های داخل دهانی در افراد دارای دندان بالای ۱۲ سال مشاهده می‌شود. حدود ۵ درصد از وجود توده‌های استئواسکلروز پری اپیکال است^(۳،۲).

پس از استئیت کندانسان، استئواسکلروز ایدیوپاتیک دومین رادیوپاستیتی شایع در فک‌ها می‌باشد^(۴) که این حالت غالباً در نمای رادیوگرافی استخوان فکین مشاهده می‌گردد. جهت آگاهی از وجود چنین ضایعه‌ای، هیچ‌گونه علامت بالینی موجود نمی‌باشد^(۱). دندان‌های همراه با این ضایعات سالم بوده، دارای عصب زنده و بدون علامت هستند از آن جایی که بیمار معمولاً شکایتی ندارد این موارد معمولاً در رادیوگرافی‌های روزمره کشف می‌شوند. همراه با توده‌های اسکروتیک، درد، تغییرات کورتکس، نرمی، تورم و یا التهاب گره‌های لنفاوی دیده نمی‌شود و مخاط پوشاننده فک، معمولی به نظر می‌رسد^(۶،۵).

اگر چه این حالت بیشتر در ناحیه پری اپیکال دندان‌های پرمولر و مولر فک پایین دیده می‌شود با این وجود هر دندان زنده دیگری نیز ممکن است دچار چنین عارضه‌ای گردد. این ضایعه ممکن است در زائیده آلئولار در ناحیه بی دندان فک، میان ریشه دندان‌ها و یا در اطراف ریشه دندان‌هایی که در معرض نیروهای اکلوژالی قوی یا مضغی غیر طبیعی واقع می‌باشند نیز مشاهده شود^(۱). ضایعه مذکور ممکن است به دنبال تحلیل ریشه‌های باقی مانده دندان‌های شیری و جایگزین شدن آنها توسط استخوان اسکروتیک نیز به وجود آمده باشد.

تنوری قابل بحث دیگر این است که پس از کشیده شدن دندان‌های مولر شیری و به جای ماندن ریشه آنها پس از کشیدن، در اطراف ریشه باقی مانده، استئواسکلروز ایجاد می‌شود^(۴) همچنین ذکر شده است افرادی که دندان‌های شیری خود را نکشیده‌اند استئواسکلروز نیز در آنها مشاهده نمی‌شود.

نمای بافت شناسی بافت‌های اسکروزه شامل تراکولهای ضخیم شده مشخص با کاهش در اندازه و تعداد فضاها مغز استخوان است. عروق خونی و لاکوناها موجود کم، در حالی که خطوط Incremental بسیار زیاد و مشخص‌اند^(۸،۷).

افتراق رادیوپاستیتی‌های غیر حقیقی از حقیقی (True) به سادگی با تغییر زاویه افقی یا عمودی تابش اشعه میسر می‌باشد (مانند تکنیک Clark). تصویر رادیوپاستیتی‌های غیر حقیقی با تغییر زاویه تابش اشعه تغییر مکان می‌دهد در حالی که در مورد رادیوپاستیتی‌های حقیقی چنین نیست^(۶).

Farman و همکاران در سال ۱۹۷۷ در دانشکده دندانپزشکی دانشگاه Stellenbosch آفریقای جنوبی ۶۰۰ بیمار اروپایی و ۶۰۰ بیمار رنگین پوست را به منظور بررسی رادیوگرافیکی استئواسکلروز موضعی و ضایعات اطراف ناحیه آپکس مورد مطالعه قرار دادند^(۲).

در سال ۱۹۹۰ Geist و همکاران به منظور بررسی شیوع و توزیع استئواسکلروز ایدیوپاتیک از نظر سن، جنس، نژاد و موقعیت آناتومیکی در دانشکده دندانپزشکی دانشگاه دیترویت و دانشگاه میسوری - کانسازس مطالعه‌ای را انجام دادند^(۳). بدین منظور رادیوگرافی‌های سری کامل پری اپیکال از ۱۹۲۱ بیمار را مورد بررسی قرار دادند. که تنها حالاتی از اسکروز که در اطراف دندان‌های سالم دیده می‌شد و هیچ‌گونه عامل خاصی برای بروز آنها وجود نداشت، در نظر گرفتند. نتایج به دست آمده نشان داد که استئواسکلروز ایدیوپاتیک در ۵/۴ درصد بیماران وجود دارد و ۸۹/۳ درصد موارد دیده شده نیز در فک تحتانی قرار داشت.

در سال ۱۹۹۲ Tadahiko Kawai و همکاران در بیمارستان دندانپزشکی اوساکا در ژاپن تحقیقی جهت استئواسکلروز ایدیوپاتیک در بیماران ژاپنی انجام دادند^(۹)، آنها ۱۲۰۳ رادیوگرافی پانورامیک مربوط به بیماران مراجعه کننده به بخش رادیولوژی فک و دهان و صورت را بررسی کردند. در مطالعه آنها توده‌های اسکروتیک در اطراف دندان‌های سالم و در نواحی بی‌دندانی را در نظر گرفتند. نتایج به دست آمده وجود استئواسکلروز را در ۹/۷ درصد بیماران (یعنی تقریباً دو برابر موارد گزارش شده قبلی) نشان داد.

در سال ۱۹۹۳ Mac Donald به بررسی ۱۰۷ بیمار که نواحی متراکم استخوانی در رادیوگرافی‌های پری اپیکال یا پانورامیک آنها دیده می‌شد پرداخت^(۵). تعداد ۱۱۳ مورد جزایر استخوانی متراکم در رادیوگرافی‌های ۱۰۷ بیمار مورد مطالعه دیده شد. از نظر جنسی دهه‌های سوم و چهارم بیشترین شیوع را داشته و براساس یافته‌های آن تحقیق محل شایع بروز توده‌های متراکم استخوانی اولین مولر فک تحتانی بود.

در سال ۱۹۹۷ Yonetsuk و همکاران ۱۰۴۷ بیمار با رادیوگرافی پانورامیک تحت نظر قرار دادند و ۱۱ مورد آنها را با (Computed Tomography) مورد مطالعه قرار دادند.^(۱۰) ۶۴ بیمار (۶/۱٪) رادیوپاستی‌های ایدیوپاتیک را نشان دادند، که بیشترین شیوع در ناحیه مولر اول فک تحتانی بود.

نظر به این که استئواسکلروز ایدیوپاتیک معمولاً بدون علامت بوده و به صورت نواحی رادیوپاک با دانسیته متفاوت و حدود نسبتاً مشخص در رادیوگرافی دیده می‌شود و نمی‌توان هیچ علت موضعی یا عمومی برای تشکیل آن یافت و فرد نیز هیچ‌گونه شکایتی از قبیل درد و یا حساسیت دندان ندارد^(۹،۵،۳،۲). بر آن شدیم تا میزان شیوع استئواسکلروز ایدیوپاتیک و ارتباط آن را با جنس، سن، موقعیت آناتومیکی آن در فک تحتانی و نیز رابطه آن با سابقه کشیدن دندان شیری مورد مطالعه قرار دهیم.

روش بررسی

این مطالعه از نوع توصیفی و به روش مقطعی در سال ۱۳۸۱ در شهر یزد انجام شد. تعداد ۹۱۷ رادیوگرافی پانورامیک استاندارد از مراجعین به بخش رادیولوژی دانشکده دندانپزشکی و کلینیک رادیولوژی فک و صورت که جهت انجام این نوع رادیوگرافی معرفی شده بودند تهیه شد. (۴۹۴ زن و ۴۲۳ مرد) رادیوگرافی با استفاده از فیلم کداک (۱۵×۳۰cm) توسط دستگاه Planmeca مدل Ec Proline ۲۰۰۲ ساخت کشور فنلاند، با ماکزیمم ۸۰ کیلو ولت و ۱۲ میلی آمپر در زمان ۱۸ ثانیه انجام شد. تکنیسین در هر دو مرکز یک نفر و نوع فیلم و دستگاه‌ها نیز مشابه بودند. پس از انجام رادیوگرافی و مشاهده وجود نواحی رادیوپاک با اپاستی نسبتاً یکنواخت در ناحیه خلفی فک تحتانی

معاینه کلینیکی انجام می‌شد. رادیوپاستی‌هایی که استئواسکلروز ایدیوپاتیک تشخیص داده شدند، اشکال مختلف داشته و اندازه آنها از چند میلیمتر تا حدود ۲ سانتیمتر متغیر بود. رادیوپاستی‌های زیر در این مطالعه بررسی نشدند:

- دندان‌هایی که دچار Mal position شدید شده و یا به عنوان دندان پایه در بریج‌ها و پروتزپارسیل استفاده شده بودند.

- رادیوپاستی مربوط به توروس و اگزوستوز بیماران که تصویر آنها در رادیوگرافی‌ها ثبت شده بودند.

- ریشه‌های باقیمانده دندان‌های شیری و یا دایمی.

- ضایعات پری اپیکال اطراف دندان‌ها یا پوسیدگی عمیق و یا ترمیم‌های وسیع زیرا که این رادیوپاستی‌ها ممکن است به علت تحریک و یا التهاب ناشی از دندان ایجاد شده و در واقع نوعی استیت کندانسان باشد.

- رادیوپاستی در رادیوگرافی افرادی که سابقه بیماری سیستمیک را ذکر می‌کردند. رادیوپاستی‌هایی که در تشخیص نهایی استئواسکلروز ایدیوپاتیک شناخته شدند در چهار گروه طبقه بندی شدند.

۱- اپیکالی جدا (Apical Separate): هنگامی که توده رادیوپاک در ناحیه پری اپکس دندان و بدون اتصال به لامینادورا قرار داشت.

۲- بین ریشه‌ای (Interradicular): اگر بافت اسکلووتیک در محدوده بین ریشه دندان‌ها دیده می‌شد.

۳- اپیکالی متصل به لامینادورا (Apical Attached to Lamina dura): اگر توده رادیوپاک در آپکس دندان و در ارتباط با لامینادورا دیده می‌شد.

۴- دور از ناحیه دندان (Far form Tooth Bearing Area): هنگامی که رادیوپاستی دور از ریشه دندان‌ها یا به عبارت دیگر خارج از زایده آلوتولار قرار داشت.

برای این منظور پرسشنامه‌ای شامل اطلاعات دموگرافیک فرد و چند سؤال مختلف و همچنین شکل شماتیک رادیوگرافی پانورامیک برای تعیین محل ضایعه تنظیم شد. برای تمام بیماران مشخصات شامل سن و جنس آنها ثبت می‌شد. در صورت مشاهده ناحیه رادیوپاک معاینه کلینیکی انجام می‌شد برای

محدوده سنی افراد مورد مطالعه بالای ۱۲ سال و میانگین سنی آنها ۲۸/۴ سال بوده است که از نظر آماری اختلاف معنی داری از نظر شیوع سنی نشان داد. (جدول ۱)

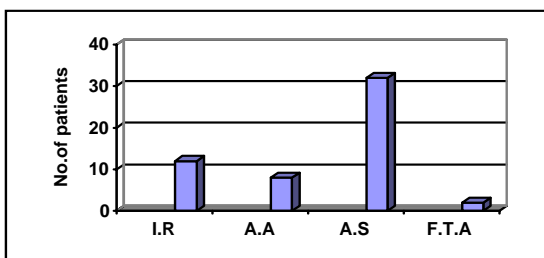
جدول ۱: بررسی میزان شیوع استئواسکلروز نسبت به سن

سن	نتیجه		استئواسکلروز+		استئواسکلروز-		جمع	
	تعداد	درصد	تعداد	درصد	تعداد	درصد	تعداد	درصد
۰-۲۰	۱۷	۳۲/۶۹	۲۹۶	۳۴/۲۱	۳۱۳	۳۴/۱۳		
۲۱-۴۰	۳۱	۶۰	۳۶۶	۴۲/۳۱	۳۹۷	۴۳/۲۹		
۴۱-۶۰	۴	۷/۳۱	۲۰۳	۲۳/۴۸	۲۰۷	۲۳/۵۸		
جمع	۵۲	۱۰۰	۸۶۵	۱۰۰	۹۱۷	۱۰۰		

Chi-square=۸

P.Value=۰/۰۱۸

در این مطالعه شایع ترین ناحیه بروز استئواسکلروز ایدیوپاتیک ناحیه پرمولرها با ۳۰ مورد یعنی ۵۵/۵ درصد موارد بعد از آن بیشترین میزان شیوع در ناحیه مولرها با ۱۴ مورد، ناحیه مشترک بین مولر اول و پرمولر دوم با ۹ مورد و در نهایت ناحیه مشترک بین کاین و پرمولر اول (۱ مورد) مشاهده شد. بدین ترتیب تقریباً از هر ۱۰ مورد ۶ مورد از آن در حدود ناحیه پرمولرها قرار داشتند. بررسی موقعیت موارد مشاهده شده و ارتباط آن با دندانها نشان داد که توده های رادیوپاک در ناحیه پری اپیکال بدون اتصال به لامینادورا (Apical Separate) نسبت به سه گروه دیگر بیشترین موارد (۳۲ مورد) را شامل می شد و پس از آن بیشترین موارد به ترتیب مربوط به گروه بین ریشه ای (Inter radicular) با ۱۲ مورد و بعد از آن اپیکالی متصل به لامینادورا (Apical Attached) با ۸ مورد و در نهایت گروه دور از ناحیه دندانی ۲ مورد بوده است. (نمودار ۱)



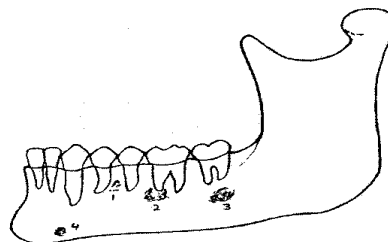
F.T.A= Far fromtoth bearing area A.A= Apical attached

I.R= Inter radicular

A.S= Apical Separate

نمودار ۱: توزیع فراوانی استئواسکلروز ایدیوپاتیک در گروههای مختلف

8	7	6	5	4	3	2	1	1	2	3	4	5	6	7	8
8	7	6	5	4	3	2	1	1	2	3	4	5	6	7	8



- 1- Interrudicular
- 2- Apical attached
- 3- Apical separate
- 4- Far from tooth bearing area

نمای شماتیک گروه های مختلف استئواسکلروز ایدیوپاتیک

اطمینان دو مشاهده گر رادیولوژیست رادیوگرافی ها را مورد بررسی قرار می دادند. سپس با بررسی علایم کلینیکی و رادیوگرافی و آنالیز تشخیص های افتراقی ضایعات با نمای مشابه و اطمینان از وجود استئواسکلروز در پرسشنامه و شکل شماتیک علامت زده می شد. با توجه به این که یکی از تئوری های مورد بحث در رابطه با استئواسکلروز، کشیده شدن دندان های شیری و تشکیل استئواسکلروز در اطراف ریشه بجای مانده است جهت کنترل رادیوگرافی های پانورامیک افراد زیر ۱۰ سال که دندان های شیری خود را نکشیده بودند بررسی شدند. تعداد ۷۸ نمونه رادیوگرافی پانورامیک افراد زیر ۱۰ سال به عنوان گروه کنترل مورد بررسی قرار گرفتند. ولی در این افراد هیچ ناحیه رادیوپاکی دال بر وجود استئواسکلروز ایدیوپاتیک مشاهده نگردید. این موضع احتمال کشیدن دندان شیری و رابطه آن با وجود استئواسکلروز ایدیوپاتیک را قوی تر می کند.

نتایج

در این تحقیق استئواسکلروز ایدیوپاتیک در ۵۲ نفر از مجموع ۹۱۷ بیمار ارزیابی شده مشاهده شد (شیوع ۵/۶ درصد از کل بیماران). در ۲ نفر توده اسکلوپاتیک در دو ناحیه مشاهده شد و به این ترتیب موارد استئواسکلروز ایدیوپاتیک دیده شده ۵۴ مورد بود. ۵۹/۶ درصد از افراد مبتلا در گروه خانم ها و ۴۰/۴ درصد در گروه آقایان دیده شد و طبق آنالیز آماری انجام شده شیوع استئواسکلروز نسبت به جنس تفاوت معنی داری وجود نداشت. از نظر شیوع سنی اغلب موارد استئواسکلروز ایدیوپاتیک در دهه های سوم و چهارم (۴۰-۲۱ سالگی) زندگی مشاهده شد و

نتایج به دست آمده در مورد موقعیت ضایعات در ارتباط با دندان‌ها به تفکیک جنس مؤنث و مذکر همانند موارد فوق صدق می‌کند و بیشترین موارد در ناحیه پری اپیکال بدون اتصال به

لامینادورا و کمترین آن مربوط به گروه دور از ناحیه دندانی می‌باشد (جدول ۲).

جدول ۲: بررسی موقعیت ضایعات استئواسکلروز در جنس زن و مرد

موقعیت استئواسکلروز ناحیه دندانی	بین ریشه ای		اپیکالی بدون اتصال به لامینادورا				اپیکالی متصل به لامینادورا				دور از ناحیه دندانی		جمع			
	زن		مرد		زن		مرد		زن		مرد		زن		مرد	
	تعداد	درصد	تعداد	درصد	تعداد	درصد	تعداد	درصد	تعداد	درصد	تعداد	درصد	تعداد	درصد	تعداد	درصد
کانین-پرمولر	۰	۰	۱	۲۰	۰	۰	۰	۰	۰	۰	۰	۰	۰	۰	۱	۴/۲۲
پرمولر	۴	۵۷/۱۴	۳	۶۰	۱۳	۶۱/۹۰	۵	۴۵/۴۵	۱	۲۵	۲	۵۰	۱	۱۰۰	۱۹	۵۷/۵۷
پرمولر-مولر	۳	۴۲/۸۶	۱	۲۰	۳	۱۴/۲۸	۲	۱۸/۱۸	۰	۰	۰	۰	۰	۰	۶	۱۸/۱۸
مولر	۰	۰	۰	۰	۵	۲۳/۸۲	۴	۳۶/۳۷	۳	۷۵	۲	۵۰	۰	۰	۸	۲۴/۲۵
جمع	۷	۱۰۰	۵	۱۰۰	۲۱	۱۰۰	۱۱	۱۰۰	۴	۱۰۰	۴	۱۰۰	۱	۱۰۰	۳۳	۱۰۰

بحث

امروزه در علوم پزشکی برای مواردی که هیچ علت شناخته شده ای برای وقوع آن‌ها نمی‌توان بیان کرد، از اصطلاح ایدیوپاتیک استفاده می‌شود. وجود توده‌های استخوانی متراکم یا اسکروزه، که علتی برای بروز آنها پیدا نشده در قسمت‌های مختلف فکین خصوصاً فک تحتانی که یافته نسبتاً شایعی است و این موارد شاید به علت دارا بودن شرایط ویژه مانند در بر گرفتن سخت‌ترین بافت بدن یعنی مینا و بافت‌های مختلف دندانی و از سوی دیگر قرار گرفتن در معرض نیروهای قوی اکلوزالی حاصل از جویدن باشد. مطالعات قبلی شیوع استئواسکلروز ایدیوپاتیک را از ۴/۵ تا ۱۱ درصد گزارش کرده‌اند. در تحقیق حاضر شیوع استئواسکلروز ۵/۶ درصد دیده شد، که در محدوده یافته‌های مطالعات پیشین می‌باشد (۲،۱۲،۱۱۳).

اختلاف موجود در میزان ارزیابی‌ها احتمالاً مربوط به عدم وجود یک تعریف استاندارد از استئواسکلروز ایدیوپاتیک توسط محققین مختلف می‌باشد. در این مطالعه اصطلاح استئواسکلروز ایدیوپاتیک برای توصیف یک توده رادیوپاک بدون علامت در قسمت خلفی فک تحتانی بدون هیچ‌گونه ارتباط مستقیم یا غیرمستقیم با عوامل ایجاد کننده بافت سخت استخوانی تعریف

شده است. بنابراین از یک تعریف محدودتری نسبت به سایر محققین استفاده شده است. زیرا بعضی از آنها رادیوپاسیتی‌های مرتبط با التهاب پالپ، اکلوزن تروماتیک و جراحی‌های قبلی را نیز در بررسی خود شامل کرده‌اند (۵).

بنابراین ترجیح داده شد از طبقه بندی Brzovic و همکارانش استفاده شود (۱۳). همان‌طور که قبلاً ذکر شد این محققین تغییرات موضعی در دانسته استخوان را به سه گروه طبقه بندی کرده‌اند:

۱- استئواسکلروز جراحی (Compensatory) که متعاقب اکلوزن مخرب ایجاد می‌شود.

۲- استئواسکلروز التهابی (Inflammatory) مانند استیت کندانسان و تشکیل استخوان متعاقب جراحی

۳- استئواسکلروز ایدیوپاتیک که هیچ علت شناخته شده ای را نمی‌توان برای بروز آن عنوان نمود.

در این مطالعه از رادیوگرافی‌های پانورامیک استفاده گردید. زیرا که این نوع رادیوگرافی نسبت به رادیوگرافی‌های سری کامل پری اپیکال داخل دهانی که در بعضی مطالعات قبلی استفاده شده است (۱۳،۵،۳) نواحی وسیع‌تری از فکین را تحت پوشش قرار می‌دهند. همچنین در این بررسی مواردی از استئواسکلروز را که در محل دندان‌های کشیده شده دایمی دیده می‌شد، در بررسی

منظور نکردیم. زیرا رادیوپاسیتی‌های موجود در نواحی می‌تواند، باقی مانده یک استیثیت‌کننده که توسط دندان عفونی ایجاد شده و پس از کشیدن دندان از بین نرفته است، باشد. مشاهدات ما اختلاف آماری معنی‌داری از نظر شیوع در زنان و مردان نشان نمی‌دهد. که با یافته‌های سایر محققین مطابقت دارد^(۹،۳،۲). تحقیقات Geist و Katz شیوع ۵/۴ درصد برای استئواسکلروز ایدیوپاتیک را در رادیوگرافی‌های پری‌اپیکال تحقیقات Geist JR, Katz شیوع ۵/۴ درصد برای استئواسکلروز ایدیوپاتیک را در رادیوگرافی‌های پری‌اپیکال نشان داد^(۳). ولی میزان شیوع استئواسکلروز ایدیوپاتیک در این تحقیق ۵/۶ درصد است. علیرغم اینکه در این تحقیق از رادیوگرافی پانورامیک به جای رادیوگرافی‌های سری کامل پری‌اپیکال استفاده شده است و رادیوگرافی پانورامیک نواحی وسیع‌تری از فکین را پوشش می‌دهد، نتایج تقریباً مشابه می‌باشد. نتایج حاصل از تحقیق Brzovic شیوع استئواسکلروز ایدیوپاتیک را حدود ۱۱ درصد گزارش می‌کند که اختلاف فاحشی با نتایج حاصل از تحقیق حاضر (۵/۶ درصد) دارد. علت این اختلاف را احتمالاً می‌توان به فاکتورهایی نظیر نژاد و یا عواملی مانند اقلیم و تغذیه نسبت داد، اما اثبات این امر نیاز به تحقیقات بیشتری دارد. همچنین ممکن است تعریف دیگری از استئواسکلروز داشته باشند. بیشترین شیوع سنی در دهه‌های سوم و چهارم زندگی بوده است که از این نظر مشابه با تحقیقات انجام شده توسط محققین دیگر دارد^(۹،۳،۲). در مورد رابطه بین سن و بروز استئواسکلروز ایدیوپاتیک نمی‌توان نتیجه‌گیری دقیقی به دست آورد زیرا اولاً سن بیماران در هنگام تهیه رادیوگرافی ثبت شده است و زمان ایجاد بافت اسکلروتیک نامشخص است. بدین ترتیب مسلماً نمی‌توان ارتباط دقیقی بین سن شروع ضایعه با شیوع آن پیدا کرد. ثانیاً تعداد بیماران بررسی شده در گروه‌های سنی مختلف یکسان نبوده است. ثالثاً برای پی بردن به این که آیا با پیشرفت سن در اندازه رادیوپاسیتی تغییری حاصل می‌گردد یا نه می‌بایست، تعدادی از بیماران دارای این نوع توده رادیوپاک را برای مدت حداقل چندین سال پیگیری نمود. شیوع زیاد اسکلروز در ناحیه پرمولر نسبت به نواحی دیگر در این مطالعه با یافته‌های Geist^(۳) و

همکاران و Farman^(۲) مطابقت دارد و این مسئله فرضیه ایجاد استئواسکلروز را پس از کشیدن دندان‌های مولر شیری و به جا ماندن ریشه در این ناحیه را تقویت می‌کند. در تحقیقات Kawai Tadahiko و همکاران و Mc Donald توده‌های اسکلروتیک در ناحیه مولر اول بیشترین شیوع را داشته‌اند^(۹،۵). تئوری‌های مختلفی در مورد علت بروز استئواسکلروز ایدیوپاتیک عنوان شده است. برخی از محققین آن را یک پدیده واکنشی (Reactive) در برابر التهاب‌های خفیفی که بر اثر جراحات مختصر، فشارهای وارده بر دندان و یا هنگام جایگزینی دندان‌های دائمی بجای دندانهای شیری ایجاد می‌شوند عنوان نموده‌اند^(۱۴). در این تحقیق سعی بر آن شده که رادیوپاسیتی‌های ایجاد شده بر اثر عوامل جراحی و فشار مختصر از مطالعه حذف شوند و جایگزینی دندان‌های دائمی با دندان‌های شیری نیز غیرقابل بررسی بود.

Eselman پیشنهاد می‌کند که بروز استئواسکلروز ایدیوپاتیک یک پدیده تکاملی (Developmental) است نه واکنشی. چنین تغییراتی در ساختمان طبیعی استخوان احتمالاً در طی تکامل آن که بیشتر در سه دهه اول زندگی روی می‌دهد، ایجاد می‌گردد^(۱۳).

نتیجه‌گیری

از آنجا که در این مطالعه بیشترین میزان توده‌های اسکلروتیک دیده شده را آنهایی که اتصالی به ریشه دندان نداشته‌اند، تشکیل داده است (۵۹/۲ درصد)، تئوری تکاملی بودن علت ایجاد توده‌های اسکلروتیک بیشتر قابل قبول به نظر می‌رسد. همچنین با بررسی تعداد ۷۸ نمونه رادیوگرافی پانورامیک افراد زیر ۱۰ سال که در آن‌ها هیچ ناحیه رادیوپاکی دال بر وجود استئواسکلروز ایدیوپاتیک مشاهده نگردید، به این نتیجه رسیدیم که احتمالاً بین کشیدن دندان شیری و به وجود آمدن استئواسکلروز ایدیوپاتیک رابطه مستقیمی وجود داشته باشد که نیاز به مطالعات گسترده‌تر با نمونه‌های فراوان و مدت زمان پیگیری طولانی‌تری می‌باشد.

References

- 1- طلائى پور، ا.ر. تغییر رادیولوژیک ضایعات دهان و فک و صورت، مؤسسه فرهنگی انتشاراتی حیان ۱۳۷۶، صص ۶۸-۶۹ و ۱۵۱.
- 2- Farman AG, Nortje CJ, Wood RE. *Focal Osteosclerosis and apical periodontal pathosis in Uropean and cape coloured dental outpatients*, Int.J. oral surg. 1978; 7: 549-557.
- 3- Geist IR, Katz JO. *The Frequency and distribution of idiopathic osteo sclerosis*, Oral Surg. 1990 Mar; 69(3): 388-93.
- 4- Wood NK, Goaz PW. *Differential diagnosis of oral and maxillofacial Lesions*, 4th ed, Mosby, St Louis, 1997; 458-463.
- 5- Mac Dontald: *Dense bone island, A review of 107 patients*, Oral Surg-1993 Jul; 76(1): 124-8.
- 6- White SC, pharoah MJ. *Oral Radiology. Principles and inter pretation*, 3rd Ed. St Loise: Mosby; 2000, 358-89.
- 7- Regezi JA, Sciubbajj. *Oral pathology: Clinical pathologic correlations*. Philadelphia: WB Saunders, 1989: 402-4.
- 8- Shafer WG, Hine MK. *A text book of oral pathology*, 4th ed, philadelphia WB. Saunders, 1983: 502-5.
- 9- Kawai T, Hirakuma H Murakami S, Fuchigata H: *Radiographic investigation of idiopathic osteo sclerosis of the Jaws in Japanies dental outpatients*. Oral Surg- 1992 Aug; 74(2): 237-42.
- 10- Yonetsu K, Yuasa K, Kanada S. *Idiopathic osteo sclerosis of the Jaws: Panoramic radiographic and computed tomographic Findings*. Oral Surg oral Med. Oral pathol oral Radiol Endod, 1997, Apr; 83(4): 517-21.
- 11- Williams TP, Brooks SL. *Dento maxillo Fac Radiol*, 1998 Sep; 27(5): 275-8.
- 12- Brzovic ER, Belvederessi ME, Faivovich GW. *Localized osteo sclerosis in the Jaw Quintessence Int*. 1971; 2(3): 9-14.
- 13- Eselman JC. *A Roentgenographic investigation of enostosis*. Oral Surg. 1961: 14: 1331-8.