Journal of Shaheed Sadoughi University of Medical Sciences
Vol. 18, No. 5, Nov-Dec 2010
Pages: 444-450

مجله علمی پژوهشی دانشگاه علوم پزشکی شهید صدوقی یزد
دوره ۱۸، شماره ۵، آذر و دی ۱۳۸۹
صفحه: ۴۵۰-۴۴۴

اثر مصرف مورفین خوراکی بر تکوین حفره‌های آمنیوتیک و کوریونیک در جنین موش‌های آزمایشگاهی نژاد ویستار

معصومه کاظمی*[۱]، هدایت صحرایی[۲]، مهناز آذرنیا[۳]، حسین بهادران[۴]

۱- کارشناس ارشد جنین شناسی دانشکده علوم زیستی، دانشگاه آزاد اسلامی، واحد تهران شمال
۲- دانشیار فیزیولوژی، مرکز تحقیقات علوم اعصاب کاربردی، دانشگاه علوم‌پزشکی بقیه‌الله (عج)
۳- دانشیار جنین شناسی، دانشگاه تربیت معلم
۴- استادیار گروه علوم تشریح، دانشگاه علوم‌پزشکی بقیه‌الله (عج)

تاریخ دریافت: ۱۳۸۹/۱/۳۱ تاریخ پذیرش: ۱۳۸۹/۷/۸

چکیده

مقدمه: مطالعات قبلی نشان دهنده اثر تأخیری مصرف مورفین در طی بارداری بر نمو جنین است. این پژوهش به بررسی اثر مصرف مورفین توسط مادر بر تکوین حفره‌های جنینی در روز نهم بارداری در موشهای بزرگ آزمایشگاهی پرداخته است.

روش بررسی: در این تحقیق از موشهای بزرگ آزمایشگاهی نژاد ویستار با محدوده وزنی ۲۰۰-۱۷۰گرم استفاده شد. گروه‌های آزمایش پس از بارداری، مورفین را با دوز ۰/۰۵ mg/ml در آب آشامیدنی دریافت نمودند. حیوانات در روز نهم بارداری با کلروفرم بی‌هوش شده و جنین‌ها به همراه رحم طی عمل جراحی از بدن حیوان خارج و به مدت یک هفته در محلول فرمالین ۱۰٪ فیکس شدند، این جنین‌ها مراحل پردازش بافتی را طی کرده و پس از برش‌گیری و رنگ‌آمیزی با روش هماتوکسیلین- ائوزین از نظر اندازه سطح حفره آمنیون وحفره کوریون و همچنین سطح کل جنین مورد بررسی میکروسکوپی قرار گرفتند.

نتایج: گروه آزمایش افزایش سطح حفره کوریون و سطح کل جنین را نسبت به گروه کنترل نشان داد. همچنین کاهش حفره آمنیون در گروه آزمایش نسبت به گروه کنترل مشاهده شد.

نتیجه‌گیری: این مطالعه نشان داد که مصرف مورفین خوراکی سبب کاهش معنی‌دار حفره آمنیون می‌شود، همچنین تأخیر در تکوین طبیعی حفره آمنیوتیک جنینی می‌تواند. منشاء نقص عملکرد و تکوین طبیعی کلیه در نوزادانی باشد که از مادران معتاد به دنیا آمده‌اند.

واژه‌های کلیدی: حفره آمنیون، حفره کوریون، مورفین، تکوین، موش صحرایی

*(نویسنده مسئول)؛ ۰۲۱ -۴۴۰۷۳۶۰۶ ، پست الکترونیکی: mkazemih@yahoo.com

[Downloaded from jssu.ssu.ac.ir on 2024-10-12]

مقدمه

امروزه تمام اقشار جامعه بشری در دام خطر وابستگی و اعتیاد به داروهای مخدر می‌باشند و مادران مصرف کننده اپیوئیدها نیز شدیداً تحت تأثیر این مواد هستند. از طرفی عوارض اعتیاد مادران باردار فقط منوط به خود مادر و اطرافیان نمی‌شود بلکه جنین مادران معتاد را نیز در بر می‌گیرد.

مشکلات رفتاری و حرکتی زیادی که در نوزادان مادران معتاد به اپیوئیدها گزارش شده است، توجه محققان را به سوی بررسی علل و نحوه اثر اوپیوئیدها بر جنین و تکامل آن جلب کرده است(۱،۲). همچنین اثرات مخرب مصرف اوپیوئیدها در نمونه‌های انسانی و نیز در حیوانات آزمایشگاهی به خوبی مشخص شده است. آزمایش‌ها نشان داده‌اند که مصرف مواد مخدر توسط مادران باردار موجب تأخیر در نمو جنین و ایجاد نقایص عصبی همچون اسپینابیفیدا می‌شود(۲،۳). پس از لانه گزینی و دو لایه‌ایی شدن جنین با پیشرفت بارداری پرده‌های جنینی شامل آمنیون و کوریون و ضمائم جنینی شامل کیسه زرده، آلانتوئیس و جفت تشکیل می‌شود و ضمائم و پرده‌های جنینی جهت تأمین تغذیه، تنفس، دفع و حفاظت جنین بوجود می‌آیند(۴). هر نوع اختلال در تکوین ضمائم و پرده‌های جنینی ناهنجاری‌های جبران‌ناپذیری به دنبال خواهد داشت. اطراف حفره آمینون سلولهای آمینوبلاست، مایع آمنیون را به داخل حفره ترشح می‌کنند(۴،۵،۶)، مایع آمنیوتیک به طور فیزیکی بستر جنین شناخته می‌شود و دمای بدن جنین را ثابت نگه می‌دارد. مطالعات نشان دادند که مواد مداخله گر از جمله داروها پس از عبور از جفت وارد مایع آمنیوتیک می‌شوند و سبب اختلال در عملکرد ترشحی سلولهای آمینو بلاست می‌شوند. هر نوع اختلال در حجم مایع آمنیوتیک، چه به صورت کاهش و چه افزایش، ایجاد ناهنجاری می‌کند(۴،۷،۸). رشد و نمو کوریون از سلولهای تروفوبلاست و نفوذ آنها به بافت پیوندی آندومتر رحم که منجر به تشکیل پرزهای جفتی شده و با پیشرفت بارداری، پرده کوریونیک و حفره کوریونیک (سلوم خارج جنینی) تشکیل می‌شود. تکوین جفت و پرزهای جفتی توسط سلولهای سیتوتروفوبلاست صورت می‌گیرد و جفت به عنوان تأمین کننده مواد مغذی جنین نقش عمده‌ای در تکوین جنین دارد(۴،۶). ظرفیت جفت برای جابجایی و آزاد کردن مواد غذایی به اندازه جفت همچنین به شکل و اندازه و فراوانی فاکتورهای انتقال دهنده بستگی دارد(۶،۸،۹). مورفین به دلیل کوچک مولکولی و غیر قطبی بودن به راحتی می‌تواند از سد خونی و جفت گذشته و بر سلولهای جنین تأثیرگذار باشد(۸،۷). با توجه به اینکه جفت در پستانداران مهمترین بخش تبادل مواد بین خون جنین و مادر می‌باشد، اندازه جفت به طور مستقیم با انتقال مواد غذایی که در نواحی سطحی جفت با تکنیک انتقال ساده و انتقال فعال صورت می‌گیرد ارتباط دارد(۴،۶). مورفین با اثر بر گیرنده‌های اپیوئیدی مو، کاپا و دلتا اثرات خود را ظاهر می‌کند و فعال شدن این گیرنده‌ها منجر به کاهش آدنوزین منوفسفات حلقوی و افزایش خروج یون پتاسیم و کاهش ورود یون کلسیم به سلول می‌شود(۱۰،۱۱،۱۲)، از سوی دیگر یون کلسیم نقش مهمی در ترشح هرمون‌های استروژن وپروژسترون جفتی دارد که نتیجه آن پایداری جنین و تکوین جنین می‌باشد(۱۳). با پیشرفت بارداری جفت می‌تواند به عنوان منبع عمده تأمین کننده، هورمون‌های پروژسترن و استروژن و سایر هورمون‌های مورد نیاز رشد و نمو جنین را ترشح کند و جایگزین هورمون‌های ترشحی تخمدان باشد(۴،۱۳)، پس مورفین می‌تواند به عنوان یک مداخله‌گر موجب اختلال در عملکرد ترشحی جفت و تأخیر در تکوین جنین شود(۷،۸،۱۴). مادران معتاد هم خود در معرض ناهنجاری‌های ناشی از اعتیاد هستند و هم این ناهنجاری‌ها را به نسل بعد انتقال می‌دهند، همین امر محققان را به اهمیت تحقیق و ضرورت بررسی اثر داروهای اعتیادآور روی جنین مادران باردار و آسیب‌های ناشی از مصرف مواد اپیوئیدی بر نسل دوم ملزم کرده است. در مطالعات قبلی اثر مورفین بر تکوین مخچه(۱۵) در موش کوچک آزمایشگاهی و لوله عصبی(۱۶) صفحه عصبی(۱۷) شبکه کروئید و بطن‌های جانبی در جنین موش‌های بزرگ آزمایشگاهی انجام شده است(۱۸) و بیشترین مطالعات انجام شده در مورد اثر تخریبی

[Downloaded from jssu.ssu.ac.ir on 2024-10-12]

اپیوئیدها روی دستگاه عصبی مرکزی می‌باشد(۱۸-۱۵). در این تحقیق اثر مصرف مورفین خوراکی بر تکوین حفره‌های جنینی(آمنیون و کوریون) بررسی شد.

روش بررسی

در این پژوهش تجربی از موش صحرایی ماده نژاد ویستار با میانگین وزنی ۲۰۰-۱۷۰گرم استفاده شد. موش‌ها در قفس‌های۲ تایی و در درجه حرارت محیط (۱±۲۴درجه سانتیگراد) با دوره نوری طبیعی(۱۲ساعت روشنائی و ۱۲ساعت تاریکی) در حیوان خانه دانشگاه علوم پزشکی بقیه‌الله(عج) نگهداری شدند. در طول دوره آزمایش نیز آب و غذای کافی در اختیار موش‌ها قرار گرفت.

داروها:

در این مطالعه سولفات مورفین تهیه شده از شرکت تماد ایران به صورت خوراکی استفاده گردید. موش‌ها به دو گروه تقسیم شده و هر گروه شامل شش سر موش(n=۶) بود. تعداد ۱۲ موش سالم ماده در گروه‌های دو تایی با یک موش نر بالغ جفت شدند و پس از حصول اطمینان از بارداری(با مشاهده توپی واژنی، وجود اسپرم در گسترش واژینال)، صبح روز بعد از موش‌های نر جدا شده و در همان گروه‌های دو تایی نگهداری شدند. از این زمان به بعد(روز صفر بارداری)، گروه‌های آزمایشی مقدار ۰/۰۵ میلی‌گرم در میلی‌لیتر مورفین به صورت روزانه دریافت کردند (برای ۶ موش ۵ mg مورفین در ۱۰۰۰ میلی‌لیتر آب شرب لوله کشی شهر). میزان مورفین مصرفی برای ۱۴ml به ازای هر۱۰۰گرم وزن بدن موش محاسبه گردید، اما سعی بر این بود که هر مقدار آب که مورد نیاز حیوان بود در اختیار قرار داده شود. در روزهای ۹ بارداری موش‌ها با کلرفرم کشته شده و جنین به همراه رحم از بدن موش‌های مادر خارج و به محلول فرمالین ۱۰٪ برای مدت یک هفته انتقال یافت. پس از این مرحله، جنین همراه آندومتر رحم در دستگاه پردازش بافتی قرار گرفته و آماده قالب‌گیری شدند. سپس مراحل برش‌گیری از بلوک‌ها توسط میکروتوم (ساخت FIST آلمان) انجام شد و برش‌هایی به صورت طولی(Longitudinal) به ضخامت ۵ میکرومتر به صورت سریال تهیه گردید. این برش‌ها سپس روی لام‌ها قرار گرفته و به روش‌های هماتوکسیلین-ائوزین(H&E) رنگ‌آمیزی شدند. پس از رنگ‌آمیزی و آماده‌سازی، لام‌ها مورد بررسی میکروسکوپی قرار گرفتند. سطح حفره آمنیوتیک و حفره کوریونیک و کل سطح جنین با نرم افزار موتیک (IMAGES 2000 release 1.2 Micro-Optic Industrial Group CO, LTD USA) اندازه‌گیری شد. با نرم افزار موتیک اندازه‌گیری بافت، با نرم افزار SPSS آنالیز داده‌ها و با نرم افزار Excl رسم نمودار صورت گرفت. دستگاه مورد استفاده شامل میکروسکوپی است که با یک رایانه و نمایشگر توسط یک نرم‌افزار ارتباط دارند. این نرم‌افزار علاوه بر این که امکان عکس‌برداری از لام‌ها را فراهم می‌آورد، توانایی اندازه‌گیری‌های مختلفی نیز دارد. بدین وسیله تعداد سلول‌ها را در هر لایه شمارش شد و تعداد آنها در گروه‌های کنترل با گروه‌های مورفینی مورد مقایسه قرار گرفت.

آنالیز داده‌ها:

اطلاعات به صورت میانگین ± انحراف معیار بیان شدند. نتایج حاصل، توسط نرم افزار SPSS ۶/۰۱ و با استفاده از آزمون آماری unpaird sample T-Test مورد تجزیه و تحلیل قرار گرفت. در تمام موارد P<۰/۰۵ به عنوان مرز معنی‌دار در نظر گرفته شد.

نتایج

یافته‌های مطالعه حاضر مبنی بر مصرف مورفین خوراکی، توسط موش‌های باردار نژاد ویستار و اثر آن بر جنین‌های ۹ روزه گروه آزمایش نشان داد سطح حفره آمنیون نسبت به گروه کنترل کاهش معنی‌داری(p<۰/۰۱) داشت(نمودار۱) و سطح حفره کوریون نیز افزایش معنی‌داری(p<۰/۰۱) نشان داد(نمودار۱). همچنین سطح کل جنین در گروه آزمایش نسبت به گروه کنترل افزایش معنی‌دار(p<۰/۰۱) نشان داد(نمودار۱). در تمام موارد P<۰/۰۵ به عنوان مرز معنی‌دار در نظر گرفته شد. مشاهدات میکروسکوپی و مورفومتری حفره‌های جنینی آمنیوتیک و کوریونیک مربوط به مادران باردار ۹ روزه حاصل از مصرف مورفین خوراکی، با عکسبرداری توسط میکروسکوپ

[Downloaded from jssu.ssu.ac.ir on 2024-10-12]

متصل به دوربین انجام گرفت و اندازه‌گیری بافت توسط نرم افـزار موتیک انجام گرفت. نتـایج حاصـل نـشان داد کـه سـطح حفـره آمنیون در گروه آزمایش(B) نسبت به گـروه کنتـرل(A) کـاهش یافته همچنین سطح حفره کوریون و سطح کل جنـین در گـروه آزمایش(B) نسبت به گروه کنترل(A) افزایش یافته است.

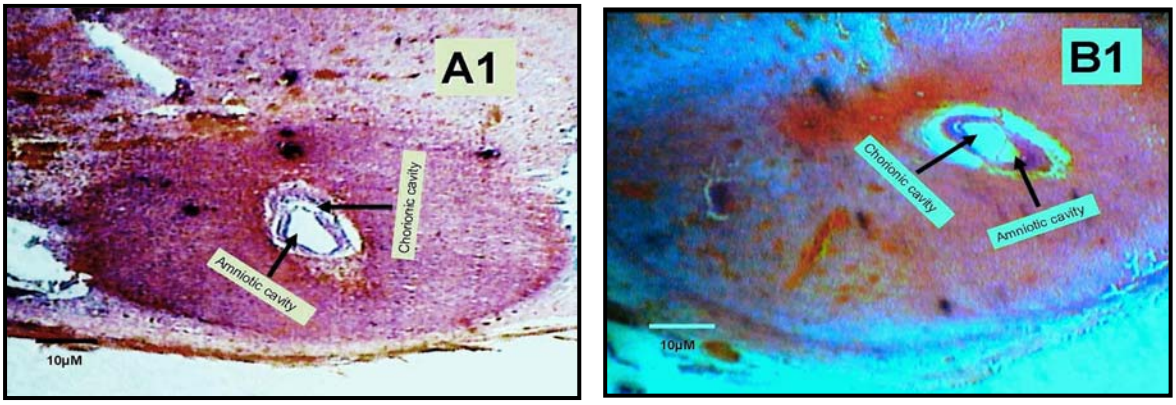

تصویر(۱): تغییرات مورفولوژیک اثر مصرف مورفین خوراکی بر حفره‌های جنینی، در جنین ۹روزه، با برش طولی و بزرگنمایی ۴۰×، نشان دهنده تغییرات سـطح حفـره آمنیون و سطح حفره کوریون در گروه آزمایش(شکل B1) نسبت به گروه کنترل(A1) می‌باشد به تفاوت‌های سطح حفره‌ها دقت شود.



تصویر(۲): تغییرات مورفولوژیک اثر مصرف مورفین خوراکی بر حفره‌های جنینی، در جنین ۹روزه، با برش طولی و بزرگنمایی 100×، نشان دهنده تغییرات سطح حفره آمنیون و سطح حفره کوریون در گروه آزمایش(شکل B2) نسبت به گروه کنترل(A2) می‌باشد به تفاوت های سطح حفره‌ها دقت شود.

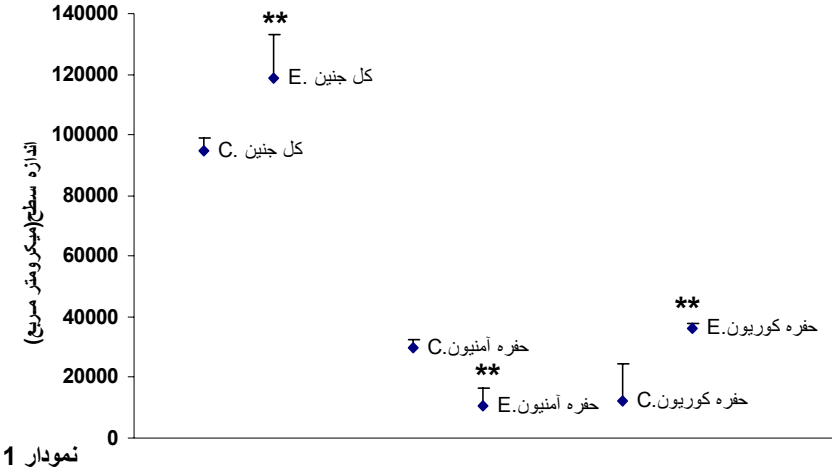

نمودار۱: مقایسه اختلاف سطح حفره آمنیوتیک و حفره کوریونیک و کل سطح جنین در گروه آزمایش(E) و گروه کنترل(C)

[Downloaded from jssu.ssu.ac.ir on 2024-10-12]

بحث و نتیجه گیری

نتایج تحقیق حاضر نشان داد که مصرف مورفین خوراکی طی بارداری می‌تواند موجب تأخیر در تکوین حفره آمنیوتیک جنینی گردد. طی مطالعات گذشته، گیرنده‌های اپیوئیدی(مو، کاپا، سیگما) روی پرزهای جفت و عروقی شناسایی شده است، مورفین از جمله داروهای اپیوئیدی است که با اثر برگیرنده‌های پروتئینی غشای سلولهای سیتو تروفوبلاست پرزهای جفتی با عبور از سد جفتی وارد مایع آمنیوتیک می‌شود و با اختلال در عملکرد سلولهای آمینو بلاست، اثرات تخریبی مورفین بر تکوین طبیعی سلولهای جنینی اعمال می‌شود(۱۰،۱۷) در همین راستا مطالعات قبلی نشان داد مورفین خوراکی از تکوین طبیعی جفت و عملکردهای طبیعی سلولهای جفتی در روز نهم بارداری جلوگیری می‌کند(۱۹). عملکرد اصلی جفت تبادل مواد و تر شح هرمون می‌باشد و هر گونه اختلال در عملکرد طبیعی سلولهای بخش‌های جنینی و مادری جفت موجب بروز اختلال در رشد نمو طبیعی جنین می‌شود. مورفین با اثر بر گیرنده‌های اپیوئیدی روی اندوتلیوم عروق خونی پرزها جفتی سبب انقباض عروق و کاهش خون رسانی به جنین می‌شود(۲۰) با توجه به اینکه جریان خون یک تعیین کننده حیاتی برای عملکرد جفت و رشد جنین است(۹-۶) و از طرفی امروزه ثابت شده است که در دوره‌های بارداری غلظت کورتیکواسترون خون مادر باردار افزایش می‌یابد مصرف مورفین هم غلظت کورتیکواسترون پلاسمای خون را افزایش می‌دهد(۴،۲۱). Fowden و همکاران اعلام کردند افزایش قرار گیری جفت و جنین در معرض گلوکوکورتیکوئیدها موجب تضعیف جفت و جنین می‌شود و این تضعیف به طور مستقیم با تغییر چرخه سلولی از فاز تکثیر به فاز تمایز رخ می‌دهد(۶). کورتیکواسترون همچنین موجب تکثیرسلولهای سیتوتروفوبلاست جفت می‌شود، مطالعات نشان می‌دهند که مورفین محرک تکثیر غیرطبیعی سلولها می‌باشد(۱۰،۲۳،۲۱) در همین راستا مطالعات گذشته نشان داد که مصرف مورفین خوراکی توسط مادر باردار می‌تواند سبب تکثیر غیرطبیعی سلولهای کم تمایز سیتوتروفوبلاست در جفت و سلولهای کم تمایز اپاندیم در شبکه کروئید شود(۱۸،۱۹). از نظر مورفولوژی و مورفومتریک این مطالعه نشان داد که اثر تجویز مورفین خوراکی در مادر باردار سبب افزایش سطح کل جنین در گروه آزمایش نسبت به گروه کنترل خواهد شد(نمودار ۱) این افزایش سطح جنین را با توجه به مطالعات قبل می‌توان به اثر تحریکی مورفین جهت تکثیر غیر طبیعی سلولها نسبت داد(۱۰،۲۲). همچنین بررسی‌های این مطالعه نشان داد سطح حفره آمنیون در گروه آزمایش کاهش یافته است(نمودار ۱)، از آنجایی که مورفین موجب افزایش غلظت کورتیکواسترون خون می‌شود همچنین مورفین و کورتیکواسترون محرک تقسیم سلولهای کم تمایز می‌باشد این تکثیر غیر طبیعی سلولها از طریق کوتاه شدن مرحله اینترفاز تقسیم سلولی صورت می‌گیرد (در واقع مورفین و کورتیکوسترون اثر هم را در بعضی مواقع تقویت می‌کنند) که در این صورت سلولها زمان کافی برای رشد و نمو طبیعی نخواهند داشت در نتیجه با کوتاه شدن مرحله اینترفاز، سلول فرصت کافی برای پروتئین سازی و مضاعف شدن کروموزمها و رشد طبیعی را پیدا نخواهد کرد(۶،۲۱،۲۳) و این امر موجب اختلال در عملکرد ترشحی طبیعی سلولهای آمینوبلاست می‌شود و مایع آمنیوتیک کاهش می‌یابد و سطح حفره آمنیوتیک کاهش می‌یابد(۲۴،۲۶،۲۵) با پیشرفت بارداری و تکوین کلیه‌های جنین مایع ادرار را به مایع آمنیوتیک اضافه می‌کند. نتیجه این آزمایش نشان می‌دهد که احتمالاً مورفین سبب تأخیر در تکوین طبیعی کلیه‌های جنین و عملکرد آنها می‌شود. از طرف دیگر اختلال در عمل ترشح ادرا کلیه‌ها در حفره آمنیوتیک، جنین را دچار ناهنجاری اولیگوهیدرآمینوس می‌کند(۴،۲۶،۲۵). آخرین بخش مورد بررسی در این مطالعه حفره کوریون بوده است که در گروه آزمایش افزایش سطح را نشان داد(نمودار ۱) همانطور که در قبل اشاره کردیم مورفین وکورتیکوسترون نقش مهمی در تکثیر غیر طبیعی سلولهلی تروفوبلاست دارد که این تکثیر بی رویه باعث افزایش سلولهای سیتوتروفوبلاست و در نتیجه افزایش حفره کوریون می‌شود که این هم یک ناهنجاری است و مانع تغذیه طبیعی جنین و در نتیجه موجب نقص در تکوین جنین می‌شود. بطورکلی این مطالعه نشان داد که مورفین با گذشتن از سد

[Downloaded from jssu.ssu.ac.ir on 2024-10-12]

جفتی وارد مایع آمنیوتیک می‌شود و با اختلال در تکثیر طبیعی سلول‌های جنینی سبب افزایش سطح کل جنین و حفره کوریونیک می‌شود، از طرف دیگر با اختلال در عملکرد طبیعی ترشح مایع آمنیوتیک توسط سلولهای آمنیوبلاست یا کاهش ترشح ادرار در اثر تأخیر در تکوین طبیعی سلولهای کلیوی، سبب کاهش مایع آمنیوتیک و در نتیجه کاهش حفره آمنیون در جنین رت نژاد ویستار می‌گردد. این نتایج احتمالاً در مورد انسان نیز صادق باشد، یعنی این که همین تأخیر شاید علت اختلالات کلیوی در نوزادان متولد شده یا منجر به سقط جنین از مادران باردار معتاد باشد که شناخت این مسئله نیازمند مطالعات بیشتری است.

سپاسگزاری

این تحقیق با حمایت مالی مرکز تحقیقات علوم اعصاب کاربردی دانشگاه علوم پزشکی بقیه‌الله (عج) انجام گرفت. بدینوسیله از زحمات و همکاری بی شائبه گروه علوم تشریح دانشگاه بقیه الله (عج) نیز قدردانی می‌شود.

منابع:

1- Ornoy A, Michailevskaya V, Lukashov I, Bar-Hamburger R, Harel S. ***The developmental outcome of children born to heroin-dependent mothers. Raised at home or adapted***. Child Abuse Negl 1996;20(5):385-96.

2- Wilson JT, Chritie MJ, Manzoni O. ***Cellular and synaptic adaptations mediating opioid dependence.*** Physiol Rev 2001; 81(1): 299-343.

3- Sargeant TJ, Day DJ, Miller JH, Steel RW. ***Acute in utero morphine exposure slows G2/ M phase transition in radial glial and basal progenitor cells in the dorsal telencephalon of the E15.5 embryonic mouse.*** Eur Neurosci 2008:28(6):1060-7

4- Thomas SW. ***Delamination embryos***. Trans Shacor M, chehreh A. Langman Medical Embryology. Tehran: chehreh. 2004.p.53-154[persian]

5- Arias S, Chotro MG. ***Amniotic fluid can act as an appetitive unconditioned stimulus in preweanling rats*** .Dev Psychobiol 2007; 49(2):139-49.

6- Fowden AL, Forhead AJ, Coan PM, Burton GJ. ***The placenta and intrauterine programming.*** J Neuroendocrinol 2008;20(4):439-50.

7- Behravan J, Piduette-Miller M. ***Drug transport across the placenta, role of the ABC drug efflux transporters.*** Expert Opin Drug Metab Toxicol 2007;3(6):819-30.

8- Fürs S, Hosztafi S. ***The chemical and pharmacological importance of morphine analogues***. Acta Physiol Hung 2008;95(1):3-44.

9- Fowden AL, Ward JW, Wooding FPB, Forhead AJ, Constancia M. ***Programming placental nutrient transport capacity.*** J Physiol 2006; 572(pt 1): 5-15.

10- Fabian G, Bozo B, Szikszay M, Horvath G, Coscta CJ, Szucs M. ***Chronic morphine-induced changes in μ-opioid receptors and g proteins of different subcellular loci in rat. brain***. J Pharmacol Exp Ther 2002; 302(2):774-80.

11- Wang JF, Wang ZY, Wu N, Yan HT, Li J. ***Effects of aquaporin4 deficiency on opioid receptors***

[Downloaded from jssu.ssu.ac.ir on 2024-10-12]

characteristics in naive and chronic morphine-treated mice. Neuroscilett 2009; 457(3):111- 4.

12- Zhu H, Barr GA. ***Opioid withdrawal during development: are NMDA receptors indispensable?*** Trends Pharmacol Sci 2001; 22(8): 404-8.

13- Koren G, Knie B, Simone C, Kopecky EA. ***Transfer of morphine across the human placenta and its interaction with naloxone.*** Life Sci 1999; 65(22):2359-71.

14- Santolaya-Forgas J, Romero R, Mehendale R. ***The effect of continuous morphine administration on maternal plasma oxytocin concentration and uterine contractions after open fetal surgery.*** J Mattern Fetal Neonatal Med 2006;19(4):231-8.

15- Sadraie SH, KaKa GR, Sahraei H, Dashtnavard H, Bahadoran H, Mofid M, et al. ***Effects of maternal oral administration of morphine sulfate on developing rat fetal cerebrum: a morphometrical evaluation.*** Brain Res 2008;1245:36-40.

16- Nasiraei Moghadam S, Sahraei H, Bahadoran H, Sadooghi M, Salimi SH, Kaka GR, et al. ***Effects of maternal oral morphine consumption on neural tube development in Wistar rats.*** Brain Res Dev Brain Res 2005; 159(1): 12-7.

17- Nasiraei Moghadam S, Bahadoran H, Saeedabady S, Shams J, Sahraei H. ***Oral administration of morphine delays neural plat development in rat embryos.*** Physiology and Pharmacology 2009; 12(4):314-19.[Persian]

18- Kazemi M, Azarnia M, Sahraei H, Bahadoran H, Saeidabadi S. ***Oral morphine consumption delayed lateral ventricles and chroid plexus in Wistar rat embryos.*** Kowsar Medical Journal 2009;14:11-20.[Persian]

19- Kazemi M, Azarnia M, Sahraei H. ***Effect of oral morphine on the development of placenta in Wistar rat.*** Developm Biol 2009; l1(2):35-40.[Persian]

20- Collins LR, Hall RW, Dajani NK, Wendel PJ, Lowery CL, Kay HH. ***Prolonged morphine exposure in utero causes fetal and placental vasoconstriction: a case report.*** J Matern Fetal Neonatal Med 2005;17(6):417-21.

21- Ward JW, Wooding FB, Fowden AL. ***The effect of cortisol on the binucleate cell population in the ovine placenta during late gestation.*** Placenta 2002;23(6):451-8.

22- Fowden AL, Forhead AJ. ***Endocrine mechanisms of intrauterine programming.*** Reproduction 2004; 127: 515-26.

23- Smith C, Timothy J, Corbin JG, Brad B. ***Isourane with morphine is a suitable anaesthetic regimen for embryo transfer in the production of transgenic rats; laboratory animals ltd.*** Laboratory Animals 2004; 38: 38-43.

24- Corpening JW,Doerr JC, Kristal MB. ***Ingested bovine amniotic fluid enhances morphine antinociception in rats.*** Physiology and Behavior 2000; 70(1-2):15-18.

25- Neumann A, Hoey RF, Dalgler LB, Thhompson AC, Kristal MB. ***Ingestion of amniotic fluid enhances the facilitative effect of VTA morphine on the onset of maternal behavior in virgin rats.*** Brain Res 2009;1261: 29-36.

26- Garland M, Kirsten M, Abild. ***Placental transfer and fetal elimination of morphine-3-β-glucuronide in the pregnant baboon***. Drug Metab Dispos 2008 September; 36(9):1859-68.

[Downloaded from jssu.ssu.ac.ir on 2024-10-12]