Journal of Shaheed Sadoughi University of Medical Sciences
Vol 18, No 1, March/Apr 2010
Pages: 47-55

مجله علمی پژوهشی دانشگاه علوم پزشکی شهید صدوقی یزد
دوره ۱۸، شماره ۱، فروردین و اردیبهشت ۱۳۸۹
صفحه: ۵۵-۴۷

بررسی سمیت کبدی و کلیوی عصاره متانولی گیاه کور در موش صحرائی

محمود رضا حیدری[۱]، محمدرضا میر شمسی*[۲]، بیژن نقیبی[۳]، محمد رضا حیدری[۴]، جلال وفا زاده[۵]، محمد حیدری[۶]

۱- استاد سم‌شناسی، مراکز تحقیقات فارماسیوتیکس، نوروساینس و فیزیولوژی، دانشگاه کرمان
۲،۴- کارشناس ارشد سم شناسی، مرکز تحقیقات فارماسوتیکس، دانشکده داروسازی، دانشگاه کرمان
۳- استادیار فارماکولوژی، مرکز تحقیقات نوروساینس، دانشکده داروسازی، دانشگاه کرمان
۵- کارشناس آزمایشگاه، مرکز تحقیقات فارماسوتیکس، دانشکده داروسازی، دانشگاه کرمان
۶- دانشجوی داروسازی، مرکز تحقیقات نوروساینس، دانشکده داروسازی، دانشگاه کرمان

تاریخ دریافت: ۱۳۸۸/۱/۳۱ تاریخ پذیرش: ۱۳۸۸/۵/۱

چکیده

مقدمه: امروزه بعضی از داروهای گیاهی بدون انجام آزمایش‌های استاندارد سم شناسی وارد بازار می‌شوند و تصور عموم بر این است که داروهای گیاهی فاقد سمیت می‌باشند ولی گزارش‌هایی در خصوص سمیت بعضی از این داروها به چشم می‌خورد. هدف از این مطالعه بررسی سمیت کبدی و کلیوی عصاره پرکوله گیاه کور است که در تحقیقات قبلی اثرات ضددردی آن بررسی شده است و در طب سنتی جهت درمان روماتیسم، نقرس و همچنین به عنوان ضد درد و ضد التهاب مصرف می‌شود.

روش بررسی: دراین مطالعه دوزهای ۲۰۰، ۴۰۰ و ۸۰۰mg/kg از عصاره متانولی گیاه کور با استفاده از روش گاواژ به مدت ۷ روز به موش صحرایی خورانده شد. به گروه کنترل نرمال سالین بمیزان ۵ml/kg تجویز شد و از یک گروه شاهد بدون هیچ نوع درمان استفاده گردید. هر گروه شامل ۶ موش صحرایی نر بود. در روز هشتم سرم و ادرار حیوانات جهت بررسی متغیرهای عملکرد کبد مثل آلانین ترانسفراز(ALT)، آسپارتات ترانسفراز(AST) و آلکالین فسفاتاز (ALP) و آزمون‌های عملکرد کلیه مثل BUN (Blood Urea Nitrogen) و کراتینین(Cr) سرم، همچنین فعالیت آنزیم‌های لاکتات دی هیدروژناز(LDH) و آلکالین فسفاتاز ادرار مورد استفاده قرار گرفت. پس از کالبدشکافی، کبد و کلیه حیوانات جدا و از نظر هیستوپاتولوژی بررسی گردید.

نتایج: از نظر آزمون‌های عملکرد کبد تغییر معنی‌داری بین گروه‌های تحت درمان در مقادیر ALT و AST مشاهده نشد و تنها در دوز ۲۰۰mg/kg افزایش معنی‌دار در مقدار ALP سرم مشاهده گردید($P<۰/۰۵$). بررسی هیستوپاتولوژی کبد نیز نشان داد که عصاره کور در دوز از ۲۰۰ و ۴۰۰mg/kg سمیتی ایجاد نکرده است. از نظر آزمون‌های عملکرد کلیه تجویز عصاره با دوزهای ۴۰۰ و ۸۰۰mg/kg افزایش معنی‌داری در غلظت BUN و کراتینین سرم ایجاد نمود($P<۰/۰۵$). بررسی هیستوپاتولوژی کلیه نیز بیانگر سمیت عصاره در دوزهای ۴۰۰ و ۸۰۰mg/kg می‌باشد.

نتیجه‌گیری : نتایج مطالعه حاضر حاکی از عدم سمیت کبدی عصاره در دوزهای مصرفی انسان می‌باشد اما به نظر می‌رسد عصاره گیاه کور بخصوص در دوزهای بالا اثرات سمی روی کلیه داشته باشد.

واژه‌های کلیدی: کور- Capparis Spinosa- سمیت کبدی- سمیت کلیوی- عصاره متانولی

*(نویسنده مسئول)؛ تلفن:۲ -۳۲۰۵۰۰۱-۰۳۴۱نمابر: ۳۲۰۵۰۰۳-۰۳۴۱، پست الکترونیکی: mohammad.mirshamsi@gmail.com

[Downloaded from jssu.ssu.ac.ir on 2024-10-12]

مقدمه

درد یک مکانیسم دفاعی و علامت برخی بیماریها می‌باشد، بدین صورت که هر گاه نسجی دچار صدمه شود موجب ایجاد درد می گردد. در حال حاضر دو دسته داروی عمده‌ای که برای تسکین درد استفاده می‌شوند شامل داروهای ضد التهاب غیراستروئیدی (NSAIDS) و داروهای ضد درد اپیوئیدی می‌باشند. ولی هر دو دسته دارویی، واجد عوارض نامساعد هستند که مصرف آنها را محدود می سازد. داروهای NSAIDS از طریق وقفه در سنتز پروستاگلاندینها، علاوه بر اثرات درمانی ضد تب، ضد درد و ضد التهاب، عوارض نامطلوبی همچون اختلال در هموستاز، زخم معده، نارسایی کلیوی، نارسایی کبدی نیز ایجاد می نمایند. داروهای اپیوئیدی موجب تحمل(Tolerance)، وابستگی فیزیکی و روانی و همچنین اعتیاد می گردند (۱،۲)، لذا یافتن داروهای ضد دردی که فاقد عوارض نامطلوب کمتری باشند، منطقی و ضروری به نظر می‌رسد. در برخی مطالعات مشخص شده که گیاه کور دارای اثر ضد دردی می‌باشد(۳). گیاه کور با نام علمی Capparis Spinosaدر نواحی مختلف ایران از جمله دامنه‌های البرز، شمال شرقی هرزویل، بلوچستان و شیراز می‌روید. قسمتهای مورد استفاده گیاه جوانه ها یا تکمه‌های مولد گل آن است که معمولاً پس از چیدن در حدود سه ماه در سرکه قرار داده می‌شود و یا آنکه در آب شور نگهداری شده سپس مصرف می گردد. میوه، ریشه و پوست آن بیشتر به مصارف درمانی می‌رسد(۴). در طب سنتی از این گیاه به عنوان مدر، جهت مداوای نقرس، روماتیسم، رعشه و حالات عصبی و امراض کبدی استفاده می گردد(۵). در پژوهش‌های صورت گرفته تاکنون اثرات ضد دردی(۳)، اثرات آنتی اکسیدان و فتوپروتکتیو(۶)، اثرات آنتی هپاتوتوکسیک(۷)، اثرات محافظت روی کندروسیت‌ها(۸)، اثرات هایپولیپیدمی (۹) و چنین اثرات آنتی الرژیک و آنتی هیستامینیک(۱۰) این گیاه گزارش شده است. با توجه به خواص درمانی متعدد و از جمله ضد دردی این گیاه به استناد نتایج مطالعات فوق و با توجه به اینکه مصرف داروهای شیمیایی ضد درد و ضد التهاب بعضاً همراه با عوارض کبدی، کلیوی و زخم های گوارشی می باشد لذا در پژوهش حاضر امکان ایجاد سمیت کبدی و کلیوی دوزاز مختلف عصاره متانولی گیاه کور با استفاده از بررسی آنزیمی و هیستوپاتولوژیکی در موش صحرایی مورد مطالعه قرار می گیرد تا در مورد میزان سلامت مصرف این گیاه در دوزهای متداول اظهار نظر علمی گردد.

روش بررسی

مشخصات گیاه و روش عصاره گیری:

ابتدا نمونه های گیاه کور از مراکز معتبر فراهم گردید و پس از شناسایی و نام گذاری توسط گیاه شناس دانشکده کشاورزی کرمان با استفاده از روش پرکولاسیون، عصاره گیری به عمل آمد . در این روش ابتدا ۲۵۰ گرم میوه گیاه کور به صورت پودر در آمده و سپس حلال مورد نظر، که در این مطالعه متانول ۸۰درصد ساخت کارخانه Merck بود، به آن اضافه شد و بعد در ظرفی به نام پرکولاتور ریخته و عمل عصاره گیری به مدت ۷۲ ساعت انجام شد، درنهایت ۵۰ گرم عصاره طی عمل فوق به دست آمد.

روش تهیه محلول خوراکی:

برای تهیه محلول های خوراکی جهت تجویز با دوز های ۲۰۰، ۴۰۰ و ۸۰۰ mg/kg مقدار ۲۰۰، ۴۰۰ و ۸۰۰ میلیگرم از عصاره خشک شده را یه صورت جداگانه در ۵ میلی لیتر سرم فیزیولوژی حل نموده و از این محلول ها به میزان ۵ ml/kg به حیوانات خورانده شد(۱۱).

حیوان مورد آزمایش و شرایط نگهداری حیوانات:

برای بررسی سمیت کبدی و کلیوی عصاره کور از موش‌های سفید بزرگ آزمایشگاهی از نژاد Wistar با وزن ۳۵۰-۲۰۰ گرم استفاده شد. حیوانات در لانه حیوانات دانشکده داروسازی که دارای سیکل ۱۲ ساعت روشنایی و ۱۲ ساعت تاریکی با دمای هوا بین ۲۲ °C تا ۲۶ °C بوده و در قفسهایی از جنس PVC با درپوش توری فلزی که کف آنها با تراشه‌های تمیز چوب پوشانده شده بود، نگهداری شده‌اند.

غذای مورد استفاده آنها، غذای فشرده و آماده ساخت کارخانه خوراک دام پارس و آب مصرفی، آب تصفیه شده

[Downloaded from jssu.ssu.ac.ir on 2024-10-12]

شهری بود که در ظرف آبخوری از جنس PVC در دسترس حیوان قرار می‌گرفت(۱۲).

گروه های مورد مطالعه:

به منظور انجام آزمایشات، حیوانات بطور تصادفی به ۵ گروه شش تایی طبقه‌بندی شدند. دسته اول به عنوان گروه شاهد، تحت هیچ درمانی قرار نگرفته و فقط به آب و غذا دسترسی داشتند. دسته دوم به عنوان کنترل ۵ ml/kg نرمال سالین و به دسته سوم تا ششم به عنوان گروه آزمایش دوزهای ۲۰۰، ۴۰۰ و ۸۰۰ mg/kg عصاره گیاه کور تجویز گردید(۷،۸،۱۱،۱۳).

نحوه تجویز عصاره:

در این تحقیق برای اینکه دارو با دوز دقیق و در زمان معین به حیوان تجویز شود، از روش گاواژ برای تجویز عصاره استفاده شد.گاواژ با استفاده از لوله استیل مخصوص با انتهای گرد انجام گردید. با توجه به بررسی سمیت تحت حاد عصاره در این تحقیق، گاواژ روزانه به مدت ۷ روز انجام گردید.

جمع‌آوری نمونه های ادراری:

پس از پایان روز هفتم، حیوانات هر گروه جداگانه و به تنهایی در داخل قفس‌های متابولیک قرار داده شده و ادرار آنها در طی مدت ۱۲ ساعت جمع‌آوری گردید.

زمان خون‌گیری و جداسازی نمونه‌ها:

موش‌های آزمایشگاهی بعد از ۷ روز یعنی در روز هشتم پس از توزین بیهوش شدند و سپس خون‌گیری از ورید کاروتید گردن انجام شد. (حجم خون به دست آمده ۲-۵ میلی لیتر) و بعد از کالبد شکافی کبد و کلیه حیوانات جهت بررسی هیستوپاتولوژی خارج گردید.

بیهوشی:

در این بررسی بیهوشی با استفاده از محفظه شیشه‌ای درب‌دار محتوی پنبه آغشته به دی اتیل اتر انجام شد که پس از گذشت ۳-۵ دقیقه حیوان در بیهوشی مناسب قرار می‌گرفت.

انجام آزمون های عملکرد کبد وکلیوی و برخی پارامتر های بیوشیمیایی:

پس از جمع‌آوری خون به مدت نیم ساعت، نمونه‌ها در محیط آزمایشگاه قرار داده شد تا منعقد گردند. سپس لوله‌های آزمایش به مدت ده دقیقه با سرعت ۴۰۰۰ دور بر دقیقه سانتریفیوژ شدند. سرم‌ها جدا گردید و برای انجام آزمون‌های عملکرد کبدی شامل AST, ALT وALP و همچنین آزمون‌های عملکرد کلیه شامل کراتینین و BUN و برخی پارامترهای بیوشیمیایی از جمله گلوکز، تری گلیسیرید و کلسترول به آزمایشگاه تشخیص طبی ارسال شد. همچنین ادرار حیوانات نیز جهت بررسی آنزیم‌های ادراری (LDH ,ALP) پس از عمل سانتریفوژ با ۴۰۰۰ دور در دقیقه در داخل میکروتیوب، در دمای ۲۱- درجه سانتیگراد فریز گشته و به آزمایشگاه تشخیص طبی انتقال داده شدند.

روش بررسی هیستوپاتولوژی:

پس از خارج ساختن کبد و کلیه از بدن موش صحرایی، این ارگان‌ها در محلول فرمالین ۱۰ درصد ثابت و پس از آب گیری با الکل به وسیله گزیلن باقیمانده الکل خارج شد و توسط دستگاه آماده ساز بافت بلوک پارافینی تهیه گردید. با میکروتوم از بلوک ها برش با ضخامت ۴-۵ میکرون تهیه و به روش معمولی با هماتوکسیلین- ائوزین (H&E) رنگ‌آمیزی و با میکروسکوپ نوری مجهز به دوربین عکاسی بررسی هیستوپاتولوژی انجام شد.

محاسبات آماری:

با توجه به مقالات در دسترس که تعداد ۱۰-۵ حیوان در هر گروه جهت بررسی اثرات سمیت کبدی و کلیوی استفاده می‌شود(۱۳) در این بررسی ۶ موش نر برای هر گروه در نظر گرفته شده است. نتایج به دست آمده از آزمون های عملکرد کبد وکلیوی به صورت میانگین و خطای استاندارد میانگین (Mean±Sem) در ۶ موش صحرایی ثبت گردید. محاسبات آماری جهت وجود اختلاف معنی دار میان گروه های تحت آزمایش با استفاده از آزمون آنالیز واریانس (ANOVA) و به دنبال آن روش Newman-Keuls انجام گرفت و اختلاف $P<0.05$ معنی‌دار در نظر گرفته شد(۱۴). جهت آنالیز از برنامه Sigmastate3.5 استفاده گردید(۷،۸،۱۱،۱۴).

[Downloaded from jssu.ssu.ac.ir on 2024-10-12]

نتایج

۱- نتایج حاصل از آزمون های کبدی و کلیوی:

از نظر آزمون‌های کبدی، تجویز خوراکی دوزهای ۲۰۰،۴۰۰ و ۸۰۰ mg/kg عصاره متانولی گیاه کور با استفاده از روش گاواژ به مدت ۷ روز در مقایسه با گروه شاهد تغییر معنی‌داری در میزان آنزیم‌های کبدی AST و ALT ایجاد نکرد، که بیانگر عدم ایجاد آسیب کبدی می‌باشد(نمودار ۱ و ۲). تجویز خوراکی عصاره تنها در گروه دوز ۲۰۰ mg/kg سبب افزایش معنی‌دار ALP نسبت به گروه شاهد گردید که با توجه به تغییرات زیاد آلکالین فسفاتاز در موش صحرایی حائز اهمیت نمی‌باشد. در سایر دوزاژ تغییر معنی‌داری در میزان ALP سرم مشاهده نگردید(نمودار۳).

نتایج حاصل از آزمون‌های کلیوی شامل BUN و کراتینین سرم و آنزیم‌های ادراری (ALP, LDH) نشان داد که تجویز خوراکی عصاره کور با دوز ۴۰۰ mg/kg در مقایسه با گروه شاهد افزایش معنی‌داری در میزان BUN سرم ایجاد کرد این در حالی است که تجویز عصاره در دوزهای ۲۰۰ و ۸۰۰mg/kg تغییر معنی‌داری در میزان BUN سرم ایجاد نکرد(نمودار ۴).

همچنین تجویز خوراکی عصاره کور با دوزهای ۴۰۰ و ۸۰۰mg/kg در مقایسه با گروه شاهد افزایش معنی‌داری در میزان کراتینین سرم ایجاد کرد ولی تجویز عصاره در دوز ۲۰۰ mg/kg تغییر معنی‌داری در میزان کراتینین ایجاد نکرد(نمودار۵).

نتایج نشان داد که تجویز عصاره مذکور در گروه‌های دریافت کننده عصاره کور در مقایسه با گروه شاهد تغییر معنی‌داری در میزان آنزیم‌های کلیوی LDH و ALP ایجاد نکرد(جدول ۱).

۲- نتایج حاصل از بررسی برخی پارامترهای بیوشیمیایی:

تجویز دوزهای ۲۰۰، ۴۰۰ و ۸۰۰mg/kg عصاره کور تغییر معنی‌داری در پارامترهای بیوشیمیایی مثل گلوگز، تری گلیسرید و کلسترول و نسبت فعالیت LDH و ALP به کراتینین، در مقایسه با گروه شاهد، ننموده است(جدول ۱).

جدول ۱: تاثیر عصاره گیاه کور برنسبت آنزیم‌های کلیوی به کراتینین ادرار و برخی پارامترهای بیوشیمیایی در گروه‌های مورد آزمایش

آزمون / گروه	$\frac{LDH}{\text{کراتینین}}\left(\frac{Iu}{mg}\right)$	$\frac{ALP}{\text{کراتینین}}\left(\frac{Iu}{mg}\right)$	گلوکز (mg/dl)	تری گلیسرید (mg/dl)	کلسترول (mg/dl)
شاهد	/۰۰۷۲±۰/۰۰۱۷	۰/۰۰۵۶ ±۰/۰۰۱۷	۱۳۴±۵/۶	۶۰±۴	۶۳±۴/۷
نرمال سالین	۰/۰۰۲۳±۰/۰۰۱۴	۰/۰۰۸۱ ±۰/۰۰۳۲	۱۶۳±۱۷/۴	۸۶±۱۳	۵۴±۴
mg/kg ۲۰۰	۰/۰۱۹±۰/۰۰۹۷	۰/۰۱۸ ±۰/۰۰۵۶	۱۵۱±۴	۷۶±۶	۵۵±۲
mg/kg ۴۰۰	۰/۰۱۶±۰/۰۰۵۵	۰/۰۲۱ ±۰/۰۱۱	۱۶۵±۱۰	۷۵±۱۱/۶	۶۷/۳±۳/۸
mg/kg ۸۰۰	۰/۰۲۱±۰/۰۰۲۸	۰/۰۰۵۸±۰/۰۰۱۷	۱۴۰±۱۷	۶۰/۶±۲/۴	۵۶/۶±۲/۷
مقادیر p	۰/۰۹۳	۰/۲۰۴	۰/۳۳۱	۰/ ۲۵۱	۰/۰۷۵

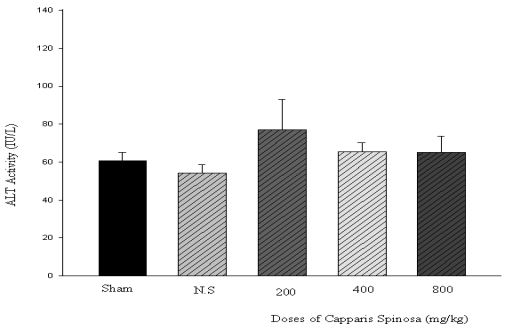

نمودار ۱: مقایسه میزان آنزیم کبدی ALT در سرم گروههای کنترل و درمان شده با عصاره کور

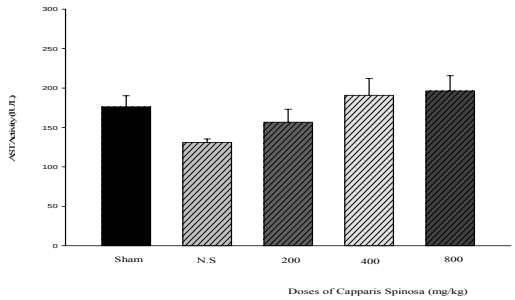

نمودار ۲: مقایسه میزان آنزیم کبدی AST در سرم گروههای کنترل و درمان شده با عصاره کور

[Downloaded from jssu.ssu.ac.ir on 2024-10-12]

در هر گروه از موشها ، نرمال سالین با دوز۵ ml/kg ودوزهای ۲۰۰،۴۰۰ و ۸۰۰ mg/kg عصاره کور بصورت خوراکی تجویز شده است.گروه sham هیچگونه درمانی دریافت ننموده اند و صرفاً در شرایط آزمایشگاه قرار داشته اند.

میزان آنزیم در هر گروه بصورت *Mean±SEM* نشان داده شده است۶=N.

مطالعات هیستوپاتولوژی:

به منظور بررسی تاثیر عصاره گیاه کور روی کبد و کلیه موش های صحرایی پس از رنگ آمیزی H&E تغییرات آسیب شناسی مورد ارزیابی قرار گرفت و با کبد و کلیه موش های صحرایی گروه شاهد (سالم) مقایسه گردید که نتایج آن بدین شرح است:

۱- نتایج حاصل از بررسی هیستوپاتولوژی کبد

نتایج پاتولوژی کبد نشان داد که تنها در گروه دریافت کننده عصاره با دوز ۸۰۰ mg/kg تغییرات آسیب شناسی کبد منحصر به اتساع عروقی همراه با تغییرات پراکنده دژنراتیو تا نکروز سلولی می باشد. سلول های کوپفر و داربست لوبولار ظاهراً طبیعی می باشند(شکل ۱). نمای میکروسکوپی سایر گروه های دریافت کننده عصاره میکروسکوپی نشان دهنده حفظ داربست لوبولار و عروقی همراه با هپاتوسیت های سالم حاوی گلیکوژن و نیز سلول های کوپفر می باشد. تغییرات دژنراتیو، نکروز و انفیلتراسیون سلول های التهابی وجود ندارد.

۲- نتایج حاصل از بررسی هیستوپاتولوژی کلیه

نتایج حاصل از بررسی هیستوپاتولوژی کلیه نشان داد که در گروه دریافت کننده عصاره با دوز ۴۰۰ mg/kg تغییرات آسیب شناسی کلیه منحصر به بعضی تغییرات مختصر دژنراتیو در لوله خمیده مجاور می باشد(شکل۲). هم چنین در گروه دریافت کننده عصاره با دوز ۸۰۰ mg/kg نیز هیپرپلازی مختصر مزانشیال گلومرولی همراه با تغییرات پراکنده دژنراتیو در لوله های خمیده مجاور و خمیده دور مشاهده می گردد(شکل۳). در سایر گروه ها نمای گلومرولی سالم، بدون هیپرپلازی یا رسوب مواد کلاژنه می باشد. همچنین لوله های خمیده مجاور و لوله های خمیده دور نرمال می باشند.

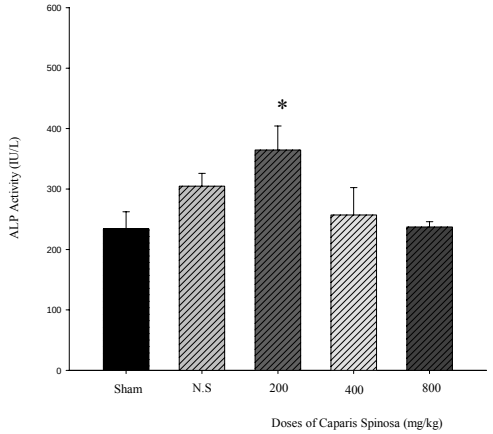

نمودار ۳: مقایسه میزان آنزیم کبدیALP در سرم گروههای کنترل و درمان شده با عصاره کور

* اختلاف معنی داری نسبت به گروه شاهد(P<۰/۰۵)

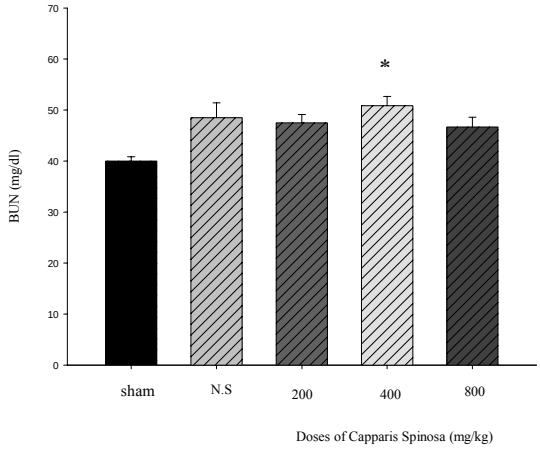

نمودار ٤: مقایسه میزان BUN در سرم گروههای کنترل و درمان شده با عصاره کور

* اختلاف معنی داری نسبت به گروه شاهد(P<۰/۰۵)

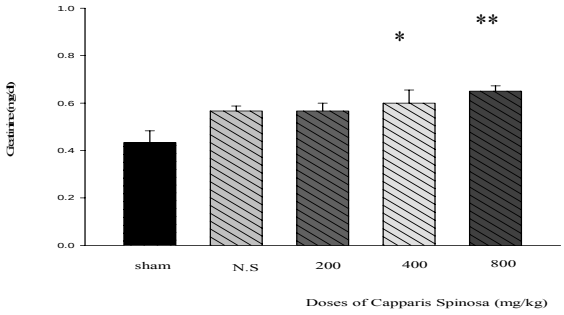

نمودار۵: مقایسه میزان کراتینین در سرم گروههای کنترل و درمان شده با عصاره کور

* اختلاف معنی داری نسبت به گروه شاهد(P<۰/۰۵)

** اختلاف معنی دار نسبت به گروه شاهد(P<۰/۰۱).

[Downloaded from jssu.ssu.ac.ir on 2024-10-12]

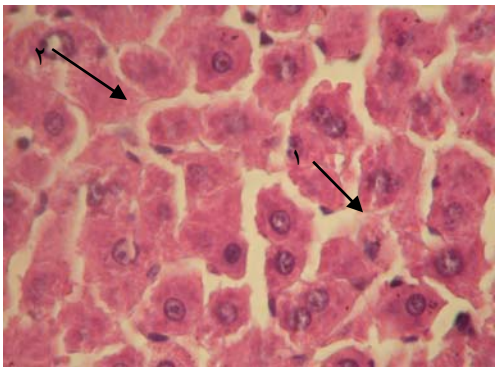

شکل ۱: نمای هیستولوژی کبد موش صحرایی گروه دریافت کننده دوز ۸۰۰mg/kg عصاره گیاه کور رنگ شده با H&E و بزرگنمایی ×۴۰
۱- اتساع سینوزوئیدها همراه با تغییرات پراکنده دژنراتیونکروز سلولی
۲-نکروز سلولی

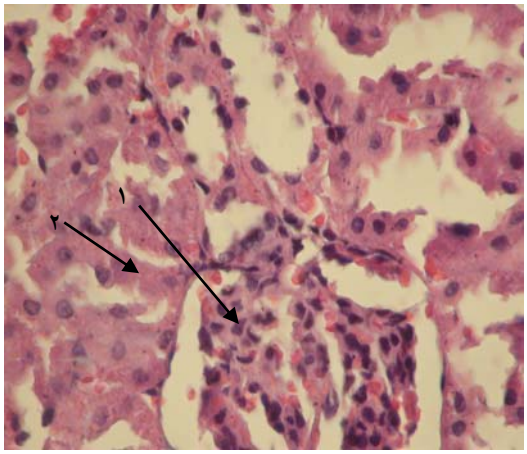

شکل ۲: نمای هیستولوژی کلیه موش صحرایی گروه دریافت کننده دوز ۴۰۰mg/kg عصاره گیاه کوررنگ شده با H&E و بزرگنمایی ×۴۰
۱- گلومرول طبیعی با احتقان متوسط
۲- تغییرات پراکنده دژنرسانس آبکی در لوله خمیده مجاور

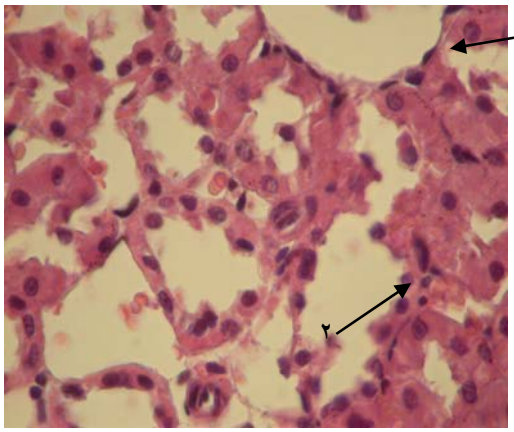

شکل ۳: نمای هیستولوژی کلیه موش صحرایی گروه دریافت کننده دوز ۸۰۰mg/kg عصاره گیاه کور رنگ شده با H&E و بزرگنمایی ×۴۰
۱- هیپرپلازی مختصر مزانشیال گلومرولی همراه با تغییرات پراکنده دژنراتیو در لوله خمیده مجاور
۲-تغییرات پراکنده دژنراتیو در لوله خمیده دور

بحث و نتیجه گیری

گیاه کور از گیاهانی است که در طب سنتی ایران به عنوان مسکن درد، همچنین در درمان روماتیسم و نقرس قدمت طولانی دارد و در مطالعات انجام شده نیز اثر ضد دردی این گیاه به اثبات رسیده است(۳).

با توجه به مصرف گسترده داروی ضد درد سنتیک در بین عموم و عوارض کبدی و کلیوی احتمالی ناشی از مصرف این داروها، برای اظهار نظر پیرامون سمیت کبدی و کلیوی این گیاه سعی شده است تا با استفاده از حیوانات آزمایشگاهی همچون موش صحرایی که از لحاظ متابولیسم روده ای و کبدی شبیه به انسان است قضاوت علمی نمود (۱۳).

با توجه به بررسی‌های انجام شده در این مطالعه مشخص شد که عصاره گیاهی کور دارای اثرات متفاوت بر روی کلیه و کبد موش صحرایی می‌باشد. جهت اظهار نظرپیرامون سمیت کبدی، بررسی آنزیمهای ALT و AST نشان داد که عصاره گیاه کور با دوزهای ۲۰۰، ۴۰۰ و mg/kg ۸۰۰ تغییر معنی‌داری در مقدار این آنزیم ها ایجاد نکرده است و این نشان گر عدم سمیت دوزهای فوق بر کبد موش صحرایی است. از آنجا که افزایش آنزیم‌های AST و بویژه ALT بیانگر آسیب کبدی است می‌توان نتیجه گرفت که عصاره این گیاه با دوزهای مذکور فاقد اثرات سمی روی پارانشیم و سلول های کبدی می باشد(۱۳،۱۱،۱۵).

اثر گیاه کور برای آنزیم ALT به صورت افزایش معنی دار مقدار این آنزیم در دوز mg/kg ۲۰۰ نسبت به گروه شاهد می باشد در حالی که در دوزاز ۴۰۰ و mg/kg ۸۰۰ نسبت به گروه شاهد اختلاف معنی دار نمی باشد. و این می تواند نشانگر عدم سمیت عصاره این گیاه بر روی اپیتلیوم مجاری صفراوی و ایجاد کلستاز باشد (۱۶،۱۱).

وجود اختلاف معنی دار گروه mg/kg ۲۰۰ در مورد آلکالین فسفاتاز در مطالعه حاضر حائز اهمیت زیادی نیست چرا که میزان آلکانین فسفاتاز درموش صحرایی محدوده گسترده‌ای دارد(۱۲) و با توجه به افزایش میزان این آنزیم در گروه درمان شده با نرمال سالین کاملا مشخص است که این اختلاف معنی

[Downloaded from jssu.ssu.ac.ir on 2024-10-12]

دار ارزشمند نمی باشد. بررسی فعالیت آنزیم های ادرار(ALP و LDH) نشان داد عصاره کور در دوزاز ۲۰۰، ۴۰۰ و ۸۰۰ mg/kg تغییر معنی‌داری در فعالیت انزیم های فوق ایجاد نکرده است.

دفع ادراری آنزیم های استقرار یافته در Brush-border لوله های خمیده مجاورنفرون (مثل آلکالین فسفاتاز و گاماگلوتامیل ترانسفراز) ممکن است بیانگر آسیب Brush-border باشد در حالی که دفع ادراری سایر آنزیم ها (مثل لاکتات دهیدروژناز) منعکس کننده آسیب های سلولی جنرالیزه می باشد . به نظر می رسد نتایج فوق حاکی از عدم آسیب سلولی باشد.

برای آنکه بتوان با قاطعیت بیشتری در مورد اثرات عصاره گیاه کور روی کبد و کلیه اظهار نظر نمود لازم است تاثیرات هیستوپاتولوژی عصاره‌های مختلف این گیاه مورد بررسی قرار گیرد.

نتایج بررسی هیستوپاتولوژی کبد و مقایسه سه گروه دریافت کننده عصاره و گروه دریافت کننده نرمال سالین با گروه شاهد تنها در گروه دریافت کننده دوز ۸۰۰ mg/kg اثرات توکسیک به صورت تغییرات پراکنده دژنراتیو تا نکروز مختصر مشاهده گردید. درحالی که از نظر آنزیم‌های کبدی عصاره کور با دوز فوق تغییرات معنی‌داری روی آنزیم‌های ALT، AST و ALP ایجاد نکرده است که این امر احتمالاً بدین دلیل می‌باشد که با توجه نتایج آسیب شناسی شدت نکروز به حدی نیست تا آنزیم‌های کبدی از سلول صدمه دیده آزاد و غلظت آنها در خون افزایش پیدا کند همچنین نکروز الزاماً با آزاد شدن آمینوترانسفرازها توام نمی باشد و افزایش مطلق سطح آمینوترانسفرازها در اختلالات حاد سلول‌های کبدی از نظر تعیین پیش آگهی اهمیت ندارد(۱۶).

در بررسی منابع، مطالعات مشابهی در مورد بررسی سمیت کبدی عصاره کور یافت نشد که یافته های این تحقیق با آن مقایسه گردد. لیکن در مطالعه‌ای که به منظور بررسی اثرات Hepatoprotective گیاه کور صورت گرفته است اثرات حفاظتی این گیاه روی کبد به ترکیب پارا- متوکسی بنزوئیک اسید استخراج شده از فراکسیون متانولی عصاره کور نسبت داده شده است(۱۰).

در مطالعه دیگرنیز اثر Hepatoprotective این گیاه بر ضد سمیت ناشی از تتراکلرید کربن گزارش شده است. در عین حال آنچه در تحقیق حاضر اهمیت قابل توجهی دارد این است که عصاره کور در دوزاز درمانی فاقد اثر توکسیک می‌باشد(۱۷).

جهت بحث پیرامون سمیت کلیوی می توان به داده های سرمی کراتینین و BUN، فعالیت آنزیم های ادرار مثل آلکالین فسفاتاز و لاکتات دهیدروژناز و بررسی پاتولوژی استناد نمود.

نتایج بررسی روی کراتینین سرم نشان داد که عصاره کور در دوز ۲۰۰ mg/kg تغییر معنی‌داری در میزان کراتینین سرم ایجاد نکرده است اما تجویز این عصاره در دوزاز ۴۰۰ و ۸۰۰ mg/kg نسبت به گروه شاهد افزایش معنی‌داری در میزان کراتینین ایجاد کرده است($p<۰/۰۱$).

نتایج روی میزان BUN نشان داد که افزایش مقدار BUN سرم در دوز ۴۰۰ mg/kg نسبت به گروه شاهد معنی‌دار بوده است اما دوز ۸۰۰ mg/kg عصاره افزایش معنی‌دار در میزان BUN نسبت به گروه شاهد ایجاد ننموده است احتمالاً یک سری مواد در عصاره کور وجود دارند که خاصیت پایین آورندگی BUN را دارد که در دوز بالاتر خود را نشان داده و با اثر افزایش دهندگی BUN در دوز پایین مقابله می‌کنند. بررسی این موضوع نیازمند مطالعات بیشتری در این زمینه است.

با توجه به نتایج سرمی کراتینین و BUN واز آنجا که میزان BUN و مخصوصاً کراتینین سرم از رایج ترین نشانه‌های آزمایشگاهی عملکرد کلیه می‌باشد و ارتباط نزدیکی با فیلتراسیون گلومرولار دارند.به نظر می رسد که عصاره کور در دوز از ۴۰۰ و ۸۰۰ mg/kg اثرات توکسیک روی عملکرد گلومرولار اعمال نماید. هر چند افزایش سطح کراتینین و BUN به عنوان مارکر غیرمستقیم GFR ضرورتاً منعکس کننده آسیب کلیوی نمی‌باشد بلکه ممکن است بطور ثانویه بیانگر دهیدراتاسیون، هایپوولمی و کاتابولیسم پروتئین می‌باشد(۱۸).

[Downloaded from jssu.ssu.ac.ir on 2024-10-12]

نتایج بررسی هیستوپاتولوژی کلیه و مقایسه سه گروه دریافت کننده عصاره با گروه دریافت کننده نرمال سالین و گروه شاهد نشان داد که متعاقب تجویز عصاره کور با دوز ۴۰۰ mg/kg نشانه های مختصر از سمیت کلیوی بصورت تغییرات پراکنده دژنراتیو در لوله خمیده مجاور مشاهده می گردد و این نشانه‌ها در دوز ۸۰۰ mg/kg بصورت هیپرپلازی مختصر مزانشیال و تغییرات دژنراتیو لوله خمیده دور و مجاور تشدید یافته است.

در بررسی منابع، مطالعه مشابهی در مورد سمیت کلیوی گیاه کور یافت نشد که یافته‌های این تحقیق با آن مقایسه گردد.و در مجموع با توجه به نتایج پاتولوژی و بررسی آزمون‌های عملکرد کلیه، عصاره گیاه کور در دوزاز ۴۰۰ و ۸۰ mg/kg اثر توکسیک روی کلیه داشته که این اثر وابسته به دوز می‌باشد و لذا مصرف این داروی گیاهی در بیماران با نارسایی کلیه باید با احتیاط صورت پذیرد.

سپاسگزاری

این مقاله حاصل طرح تحقیقاتی مصوب معاونت پژوهشی دانشگاه علوم پزشکی کرمان با شماره ۳۸/ ۸۷ و با کد اخلاق ۸۷/۷۷/کا می‌باشد.

منابع

1- Dehpor A. Moosazadeh K. ***Pharmacology basics in adverse effects***. Tehran:Razi;1991:127-9. (Persian)

2- Ivey kj, ***Gastrointestinal intolerance and bleeding with non narcotic analgesic***, Drugs, 1986 (14): 71.

3-Heidari MR. Bidoki K. Vafazade J. ***Evaluation of the Analgesic effect of Methanolic Extract of Capparis Spinosa in Mice***. PhD. (Dissertation).Kerman: Kerman Medical Univercity; 2003.p.44-7. (Persian)

4- Zargari A. ***Herbal Medicine***. Tehran: Tehran Univercity.1992;249-54. (Persian)

5- Samsam Shaariat H. ***Sellected herbal medicine***. Isfahan: Mani;2005.283. (Persian)

6- Bonina F, Auglia C, Ventura D. ***In vitro antioxidant and in vivo photo protective effect of a lyophilized extract of Capparis spinosa buds***.cosmet sci.2002; 53: 321-335.

7- Gadgoli CH, Mishra SH. ***Antihepatotoxicity avtivity of p-methoxy benzoic acid from Capparis spinisa.*** journal of Ethnopharmacology.1999; 66: 187-192.

8- Panico AM, Cardile V, Garufi F. ***Protective effect of Capparis spinosa on chondrocytes***.life sciences. 2005; 77: 2479-2488.

9- Eddouks M, Lemhadri A, Michel J. ***Hypolipidemic activity of Capparis spinosa in normal and diabetic rats***. Journal of Ethnopharmacology. 2005; 98: 345-350.

10- Trombetta D, Occhiuto F. ***Antiallergic and antihistaminic effect of two extracts of capparis spinosa flowering buds***. Journal of Phytothrapy Reasearch. 2003;29-33.

11-Zahedi MJ. Heidari MR, Mohajeri M. ***Study of the effect of valerian officinalis and echium amoenum on the liver and renal function tests in rat***. Journal of Kerman University of Medical Sciences.2004;11(1):22-7. (Persian)

12- Karimian M. ***Necessary information about work by labratorial animals***. Tehran:Yad; 1999.p.71-79. (Persian)

[Downloaded from jssu.ssu.ac.ir on 2024-10-12]

13- Mehrabani M, Modirian E, Ebrahimabadi AR, Vafazadeh J, Shahnavaz S, Heidari MR. ***Study of the Effects of hydro-methanol extracts of lavandula vera DC. and cuscuta epithymum murr. on the seizure induced by pentylentetranzol in Mice***. Journal of Kerman University of Medical Sciences.2007;14(1):44-54. (Persian)

14-Mohammad K.***Statistical Methods and Health Indices***.Tehran: Moallefin ;2000.138. (Persian)

15- Carel A, Edvand R, Ashywood,mds, ***Tietz Fundamentals of clinical chemistry***.5thed ,W.B Sundness Company, 2001:741.

16- Harrison TR, Braunwald F. ***Principle of Harrison's internal medicine; disorder of the liver and billiary disease***. Translated by: Sotoodeh-Nia A. Tehran: Arjmand ;2002.p.39-40.

17- Aghel N, Rashidi I, Mombeini A. ***Hepatoprotective activity of Capparis spinosa root bark against ccl4induced hepatic damage in mice***. Iranian journal of pharmaceutical research.2007;6: 285-90.

18- Cassarett Douls. ***Toxicology: The basic science of poison***. 6th ed. Newyork: McGraw-Hill, 2001(vol1): 195-207.

[Downloaded from jssu.ssu.ac.ir on 2024-10-12]